

УДК 616-089.87-053.2:615.835.2

О.О. Калінчук<sup>1</sup>, Д.В. Шевчук<sup>1,3</sup>, О.М. Кулик<sup>1,2</sup>, А.О. Дворакевич<sup>1</sup>, І.П. Міськів<sup>1</sup>,  
Д.В. Коноплицький<sup>1</sup>

## Застосування ICG під час лапароскопічних операцій у дітей: порівняльне дослідження одного центру

<sup>1</sup>ВП «Лікарня Святого Миколая» КНП «1 Територіальне медичне об'єднання м. Львова», Україна

<sup>2</sup>ДНТ «Львівський національний медичний університет імені Данила Галицького», Україна

<sup>3</sup>Житомирський державний університет імені Івана Франка, Україна

Paediatric Surgery (Ukraine). 2026. 1(90): 22-26. doi: 10.15574/PS.2026.1(90).2226

**For citation:** Kalinchuk OO, Shevchuk DV, Kulyk OM, Dvorakevych AO, Miskiv IP, Konopliitskiy DV. (2026). Use of ICG in laparoscopic surgery in children: a comparative study of a single center. Paediatric Surgery (Ukraine). 1(90): 22-26. doi: 10.15574/PS.2026.1(90).2226.

Флуоресцентна навігація із застосуванням індоціаніну зеленого (ICG) є сучасною технологією, що дає змогу поліпшити інтраопераційну візуалізацію та підвищити безпечність лапароскопічних втручань. У дитячій хірургії досвід її застосування залишається обмеженим.

**Мета** – оцінити ефективність і безпечність застосування ICG під час лапароскопічних, роботичних оперативних втручань у дітей порівняно з традиційною лапароскопією.

**Матеріали і методи.** Проведено проспективне дослідження 43 дітей, яким виконано лапароскопічні втручання із застосуванням ICG (2023–2025 рр.). Контрольну групу становили 45 дітей, оперованих без використання ICG (2020–2025 рр.). Оцінено тривалість операції, крововтрату, ускладнення і тривалість госпіталізації.

**Результати.** Застосування ICG забезпечило кращу візуалізацію анатомічних структур. У групі ICG відзначили зменшення крововтрати, частоти ускладнень і тривалості госпіталізації.

**Висновки.** ICG-візуалізація дає змогу точніше визначати межі пухлин та інші важливі структури, що знижує ризик рецидивів та ускладнень, допомагає уникнути видалення зайвих тканин та пошкодження здорових структур. ICG-лапароскопія як метод мініінвазивної хірургії дозволяє проводити операції з мінімальним втручанням, що скорочує період відновлення. Відсутність стандартизації застосування ICG-технології в дитячій мініінвазивній хірургії потребує подальшого аналізу та накопичення даних, у тому числі в дитячій роботичній хірургії. Застосування ICG у мініінвазивній хірургії в дітей є перспективним методом, що може поліпшити результати лікування.

Дослідження виконано відповідно до принципів Гельсінської декларації. Протокол дослідження погоджено локальним етичним комітетом зазначеної установи. На проведення дослідження отримано інформовану згоду пацієнтів.

Автори заявляють про відсутність конфлікту інтересів.

**Ключові слова:** індоціанін зелений, лапароскопія, діти, флуоресцентна навігація.

### Use of ICG in laparoscopic surgery in children: a comparative study of a single center

O.O. Kalinchuk<sup>1</sup>, D.V. Shevchuk<sup>1,3</sup>, O.M. Kulyk<sup>1,2</sup>, A.O. Dvorakevych<sup>1</sup>, I.P. Miskiv<sup>1</sup>, D.V. Konopliitskiy<sup>1</sup>

<sup>1</sup>VP «Hospital of St. Nicholas» KNP «1st Territorial Medical Association of Lviv», Ukraine

<sup>2</sup>Danylo Halytskyi Lviv National Medical University», Ukraine

<sup>3</sup>Ivan Franko Zhytomyr State University, Ukraine

Fluorescent navigation using indocyanine green (ICG) is a modern technology that allows improving intraoperative visualization and increasing the safety of laparoscopic interventions. In pediatric surgery, the experience of its use remains limited.

**Aim** – to assess the effectiveness and safety of ICG use in laparoscopic, robotic surgical interventions in children compared with traditional laparoscopy.

**Materials and methods.** A prospective study was conducted on 43 children who underwent laparoscopic interventions using ICG (2023–2025). The control group consisted of 45 children operated on without the use of ICG (2020–2025). The duration of the operation, blood loss, complications, and length of hospitalization were assessed.

**Results.** The use of ICG provided better visualization of anatomical structures. In the ICG group, a decrease in blood loss, the frequency of complications, and the length of hospitalization were noted.

**Conclusions.** ICG visualization enables more precise identification of tumor boundaries and other critical structures, reducing the risk of recurrence and complications, and helping to avoid unnecessary tissue removal and damage to healthy structures. ICG laparoscopy, as a minimally invasive surgical technique, allows for procedures with minimal intervention, thereby shortening the recovery period. The lack of standardization in the use of ICG technology in pediatric minimally invasive surgery calls for further analysis and data collection, including in pediatric robotic surgery. The use of ICG in miniinvasive surgery in children is a promising method that can improve treatment outcomes. The study was conducted in accordance with the principles of the Declaration of Helsinki. The study protocol was approved by the local ethics committee of the aforementioned institution. Informed consent was obtained from the patients for the study.

The authors declare no conflict of interest.

**Keywords:** indocyanine green, laparoscopy, children, fluorescent navigation.

Застосування індоціаніну зеленого (ICG) у хірургії є перспективним напрямом розвитку мініінвазивних технологій. Флуоресцентна візуалізація дає змогу в режимі реального часу оцінити перфузію тканин, ідентифікувати судинні структури та визначити межі патологічного процесу [10,13–15]. Зазначений водорозчинний контраст дозволений для використання в Україні з 8 липня 2022 року [9]. Діагностична ICG – лапароскопія, або флуоресцентна лапароскопія, застосовується для того, щоб забезпечити контроль безпеки пацієнта безпосередньо під час операції. Ця технологія допомагає підвищити якість хірургічного лікування пухлин. Використання контрасту під час операції дає змогу провести детекцію лімфовузлів і оцінити життєздатність органів [4,5,7,13]. ICG-візуалізація дозволяє в режимі реального часу ідентифікувати флуоресцент, який слабо накопичує патологічне вогнище, а значить – зробити правильний вибір межі резекції. Фактично це «хірургічний GPS», який веде хірурга найбільш ефективною і безпечною траєкторією [1,6,11,14]. Останніми роками з'являються повідомлення про застосування ICG технології в дитячій роботичній хірургії, зокрема, у дитячій урології (парціальна нефректомія, варикоцелектомія, видалення пухлин тощо) [12]. Опублікований наш досвід застосування роботичної хірургічної системи в педіатричній практиці наштовхує нас на більш ширше застосування ICG-технології і в роботичній дитячій хірургії/урології [2,3]. A.S.T. Lee і C.M.C. Tong, (2025) проаналізували літературні дані і виявили ширші можливості використання вказаної технології в дитячій урології [8]. Тож, загалом флуоресцентна мініінвазивна хірургія безпечна, проста в застосуванні і ергономічна, тому її сьогодні називають «золотим» стандартом в онкології і хірургії, тоді як у дитячій практиці її використання залишається обмеженим і потребує подальшого вивчення.

Процедура ICG передбачає такі кроки:

1. Введення барвника: індоціанін зелений вводять пацієнтові внутрішньовенно або тканини навколо цільової ділянки.

2. Візуалізація: спеціальні камери та ендоскопи, що використовують інфрачервоне світло, дають змогу побачити флуоресценцію барвника в тканинах.

3. Навігація: у режимі реального часу хірург може відстежувати поширення барвника, що допомагає ідентифікувати лімфатичні вузли, оцінити перфузію тканин, визначити межі пухлини та уникнути пошкодження важливих структур.

**Мета** дослідження – оцінити ефективність і безпечність застосування ICG під час лапароскопічних, роботичних оперативних втручань у дітей порівняно з традиційною лапароскопією.

### Матеріали і методи дослідження

Проведено проспективне обсерваційне дослідження 43 дітей, яким виконано лапароскопічні та роботичні оперативні втручання із застосуванням ICG у ВП «Лікарня Святого Миколая» у 2023–2025 рр.

Контрольну групу становили 45 дітей, яким виконано аналогічні втручання без застосування ICG у період 2020–2025 рр.

ICG вводили внутрішньовенно або ін'єкційно в жовчні шляхи в дозі 0,5 мг/кг під час операції.

З метою порівняння ефективності методики ICG-візуалізації оцінено:

- тривалість операції,
- інтраопераційну крововтрату,
- інтраопераційні та післяопераційні ускладнення,
- тривалість госпіталізації.

Статистичну обробку виконано з використанням стандартних методів варіаційної статистики. Кіль-

Original articles. General surgery

Таблиця

Порівняння результатів оперативного втручання із застосуванням ICG і контрольної групи

Показник	ICG-група (n=43)	Контрольна група (n=45)	p
Вік (роки), M±SD	9,2±3,8	9,5±4,1	0,74
Тривалість операції (хв), M±SD	95,0±20,0	110,0±25,0	0,01
Крововтрата (мл), M±SD	50,0±15,0	80,0±20,0	0,003
Інтраопераційні ускладнення, абс. (%)	2 (4,6)	6 (13,3)	0,04
Конверсії, абс. (%)	1 (2,3)	4 (8,9)	0,05
Госпіталізація (доби), M±SD	5,2±1,3	7,1±1,8	0,002

кісні показники наведено як середнє значення та стандартне відхилення (M±SD). Порівняння проведено за допомогою t-критерію Стьюдента або критерію Манна–Вітні. Якісні показники оцінено за допомогою критерію  $\chi^2$  або точного критерію Фішера. Різницю прийнято статистично значущою при  $p < 0,05$ .

Дослідження виконано відповідно до принципів Гельсінської декларації. Протокол дослідження погоджено локальним етичним комітетом зазначеної

установи. На проведення дослідження отримано інформовану згоду пацієнтів.

**Результати дослідження та їх обговорення**

До дослідження залучено 88 пацієнтів: 43 – у групі ICG, 45 – у контрольній групі. ICG застосовано під час таких оперативних втручань:

- геміколектомія – 1 дитина;
- спленектомія (повна або часткова, у тому числі для видалення пухлин) – 17 дітей;

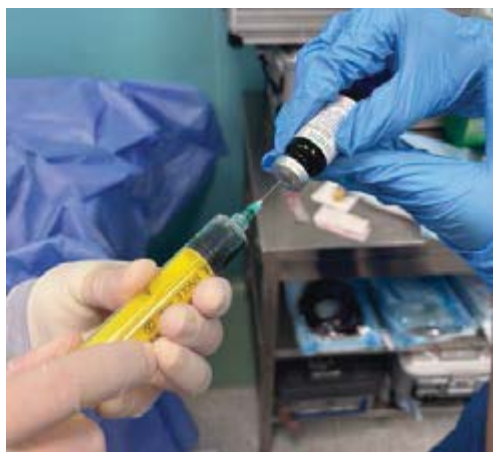

Рис. 1. Інтраопераційне приготування розчину ICG

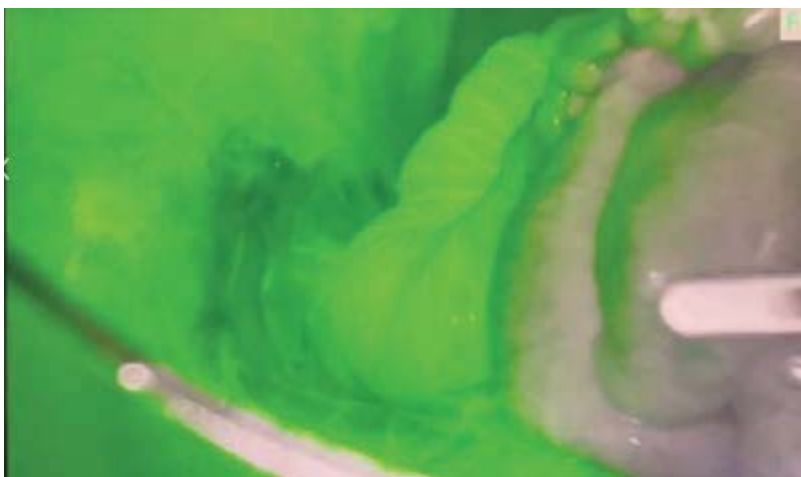

Рис. 2. Флуоресцентна візуалізація кишечника під час резекції

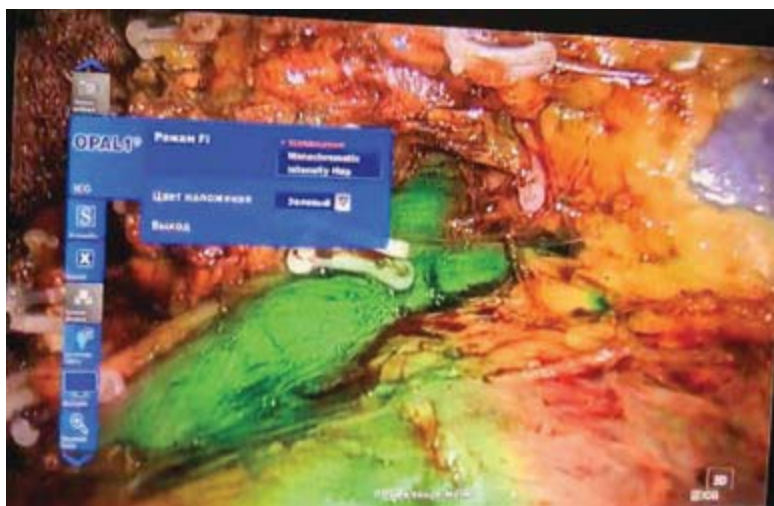

Рис. 3. ICG-навігація під час резекції нирки



Рис. 4. ICG-навігація під час операції на жовчних шляхах

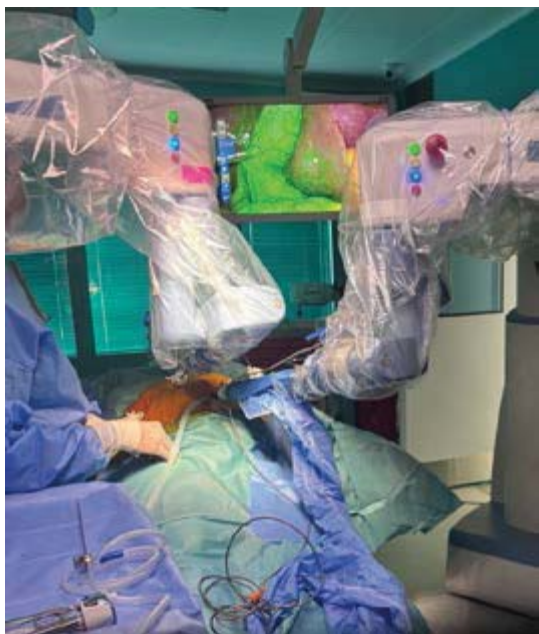

Рис. 5. ICG-навігація в роботичній холецистектомії

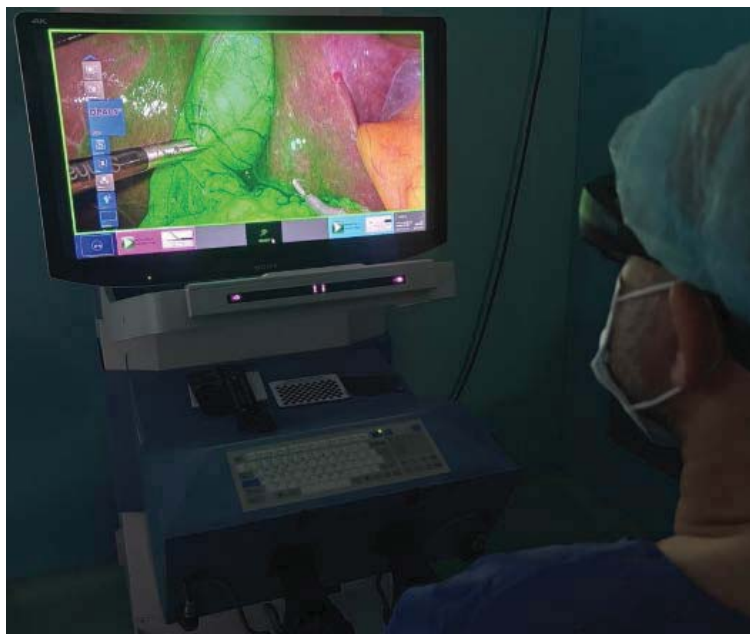

Рис. 6. ICG-навігація з кокпіту роботичної системи

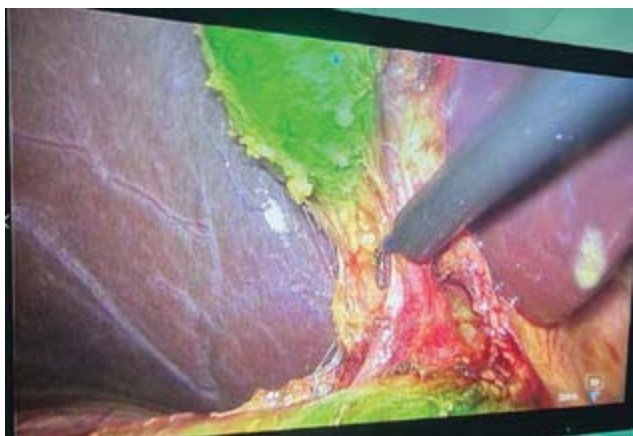

Рис. 7. ICG-навігація судинних структур жовчаних

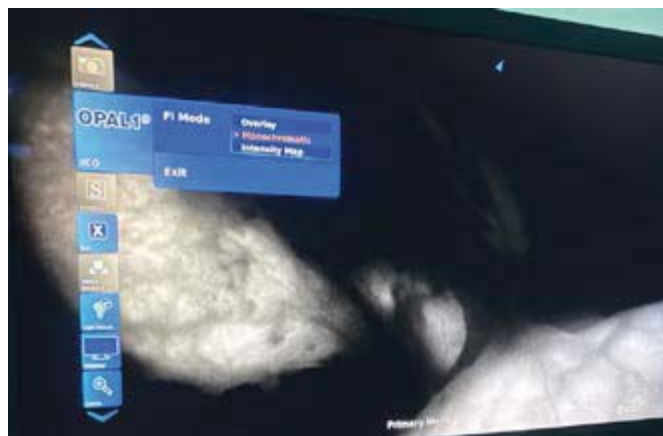


Рис. 8. ICG-навігація в монохромному режимі

- сегментарна резекція печінки (у тому числі для видалення пухлин) – 11 дітей;
  - нефректомія (повна або часткова, у тому числі для видалення пухлин) – 9 дітей;
  - біопсія лімфатичних вузлів – 5 дітей.
- У групі без застосування ICG (контрольна група):
- під час геміколектомії – 2 дитини;
  - під час спленектомії (повній або частковій, у тому числі для видалення пухлин) – 9 дітей;
  - під час сегментарної резекції печінки (у тому числі для видалення пухлин) – 17 дітей;
  - під час нефректомії (повній або частковій, у тому числі для видалення пухлин) – 11 дітей;
  - під час біопсії лімфатичних вузлів – 6 дітей.

Побічних реакцій, пов'язаних із введенням ICG, не зафіксовано. Дані наведено в таблиці.

За даними таблиці, у групі ICG відзначено зменшення інтраопераційної крововтрати, нижчу час-

тоту ускладнень, скорочення тривалості госпіталізації.

Застосування ICG-флуоресценції достовірно поліпшило інтраопераційну візуалізацію анатомічних структур та в ряді випадків дало змогу інтраопераційно змінити хірургічну тактику.

Застосування ICG-флуоресценції наведено на рисунках 1–8.

Отримані нами результати узгоджуються з даними сучасних досліджень, які свідчать про ефективність флуоресцентної навігації в підвищенні безпечності лапароскопічних втручань.

Зменшення крововтрати і частоти ускладнень можна пояснити кращою візуалізацією судин та анатомічних структур.

Водночас дослідження має обмеження, пов'язані з одноцентровим дизайном і відносно невеликою вибіркою.

## Original articles. General surgery

### Висновки

Застосування ICG поліпшує інтраопераційну візуалізацію, що дає змогу точніше визначати межі пухлин та інші важливі структури, що знижує ризик рецидивів та ускладнень, допомагає уникнути видалення зайвих тканин і пошкодження здорових структур.

Використання технології асоціюється зі зменшенням крововтрати та ускладнень.

ICG-лапароскопія як метод мінінвазивної хірургії дозволяє проводити операції з мінімальним втручанням, що скорочує період відновлення і відповідно тривалість госпіталізації.

Відсутність стандартизації застосування ICG технології в дитячій мінінвазивній хірургії потребує подальшого аналізу та накопичення даних, у тому числі в дитячій роботичній хірургії.

*Автори заявляють про відсутність конфлікту інтересів.*

### References/Література

- Chartkicheareon A, Tullavardhana T. (2025). Indocyanine green cholangiography in laparoscopic surgery. *J Sci.* 15(1): 22566.
- Dvorakevych AO, Gurayevskiy AA, Stasyshyn AR, Gurayevskiy A-DA, Shevchuk DV, Kalinchuk OO. (2022). The first experience of using robot-assisted surgery in childhood in Ukraine. *Paediatric Surgery (Ukraine)*. 4(77): 91-95. [Дворакевич АО, Гураєвський АА, Сташишин АР, Гураєвський А-ДА, Шевчук ДВ, Калінчук ОО. (2022). Перший досвід застосування робот-асистованої хірургії в дитячому віці в Україні. *Хірургія дитячого віку (Україна)*. 4(77): 91-95]. doi 10.15574/PS.2022.77.91.
- Esposito C, Masieri L, Cerulo M et al. (2024). Indocyanine green fluorescence in pediatric robotic surgery. *J Robot Surg.* 18(1): 209.
- Hanaki T, Yagyu T, Uchinaka E et al. (2020). Avoidance of bile duct injury using ICG. *Clin Case Rep.* 8(8): 1419-1424.
- Harada K, Fujikawa T, Uemoto Y. (2025). ICG-guided laparoscopic surgery. *Asian J Endocr Surg.* 18(1): e70120.
- Kaneko J, Ishizawa T, Masuda K et al. (2012). ICG fluorescence angiography. *Surg Laparosc Endosc Percutan Tech.* 22(4): 341-344.
- Kitajima T, Fujimoto Y, Hatano E et al. (2015). Fluorescence cholangiography using ICG. *Asian J Endosc Surg.* 8(1): 71-74.
- Lee AST, Tong CMC. (2025). ICG in pediatric urology. *Curr Urol Rep.* 26: 26.
- MOZ Ukrainy. (2022). Pro vnesennia zmin do Derzhavnoho formuliara likarskykh zasobiv. Nakaz MOZ Ukrainy vid 08.07.2022 No.1173. [МОЗ України. (2022). Про внесення змін до Державного формуляра лікарських засобів. Наказ МОЗ України від 08.07.2022 №1173].
- Pimentel T, Queiroz I, Gallo Ruelas M et al. (2025). Fluorescent cholangiography: systematic review. *Surgery.* 181: 109149.
- Rathod KJ, Saxena R, Pathak M et al. (2025). ICG in pediatric hepatobiliary surgery. *Eur J Pediatr Surg.* 35(4): 277-285.
- Stasyshyn AR, Huraievskiy AA, Dvorakevych AO, Shevchuk DV, Kalinchuk OO ta in. (2023). Robotychna khirurgiia v Ukraini: pershyi dosvid ta perspektyvy rozvytku. *Shpytalna khirurgiia.* (1): 5-10 [Сташишин АР, Гураєвський АА, Дворакевич АО, Шевчук ДВ, Калінчук ОО та ін. (2023). Роботична хірургія в Україні: перший досвід та перспективи розвитку. *Шпитальна хірургія.* (1): 5-10].
- Tagaya N, Shimoda M, Kato M et al. (2010). ICG imaging in cholecystectomy. *J Hepatobiliary Pancreat Sci.* 17(5): 595-600.
- Une N, Fujio A, Mitsugashira H et al. (2021). Real-time ICG surgery. *J Surg Case Rep.* 2021(5): rjab196.
- Vlek SL, van Dam DA, Rubinstein SM et al. (2017). Biliary tract visualization using ICG. *Surg Endosc.* 31(7): 2731-2742.

### Відомості про авторів:

**Калінчук Олександр Олександрович** – лікар-хірург дитячий, мед. директор ВП «Лікарня Святого Миколая». Адреса: м. Львів, вул. П. Орлика, 4. <https://orcid.org/0000-0002-1918-0035>.

**Шевчук Дмитро Володимирович** – к.мед.н., доц., лікар-уролог дитячий, лікар-хірург дитячий, зав. відділення урології ВП «Лікарня Святого Миколая»; доц. каф. медико-біологічних дисциплін Житомирського державного університету ім. І. Франка. Адреса: м. Львів, вул. П. Орлика, 4. <https://orcid.org/0000-0002-3466-3430>.

**Кулик Олена Миколаївна** – д.мед.н., проф. каф. дитячої хірургії ДНП «ЛНМУ ім. Д. Галицького». Адреса: м. Львів, вул. Пекарська, 69. <https://orcid.org/0000-0001-7639-6871>.

**Дворакевич Андрій Орестович** – к.мед.н., лікар-хірург дитячий, керівник центру хірургії, заст. мед. директора з хірургічної роботи ВП «Лікарня Святого Миколая». Адреса: м. Львів, вул. П. Орлика, 4. <https://orcid.org/0000-0003-1509-8525>.

**Міськів Іван Петрович** – лікар-анестезіолог, директор ВП «Лікарня Святого Миколая». Адреса: м. Львів, вул. Пилипа Орлика, 4. <https://orcid.org/0000-0001-7979-6117>.

**Коноплицький Денис Вікторович** – к.мед.н., зав. відділення хірургії та трансплантології ВП «Лікарня Святого Миколая». Адреса: м. Львів, вул. П. Орлика, 4. <https://orcid.org/0009-0006-1992-888X>.

Стаття надійшла до редакції 29.12.2025 р., прийнята до друку 16.03.2026 р.