

T.I. Стеценко¹, O.B. Назар¹, A.Ю. Цимбал², К.М. Климович¹

Нейродегенерація з накопиченням заліза в мозку, асоційована з мутацією гена *WDR45*, як причина синдрому Леннокса–Гасто (клінічний випадок)

¹Національний університет охорони здоров'я України імені П.Л. Шупика, м. Київ

²Запорізький державний медико-фармацевтичний університет, Україна

Modern Pediatrics. Ukraine. (2025). 1(153): 180-188; doi 10.15574/SP.2025.1(153).180188

For citation: Stetsenko TI, Nazar OV, Tsybmal AYU, Klymovych KM. (2026). Neurodegeneration with brain iron accumulation associated with a *WDR45* gene mutation as a cause of Lennox-Gastaut syndrome (a clinical case). *Modern Pediatrics. Ukraine.* 1(153): 180-188. doi: 10.15574/SP.2026.1(153).180188.

Нейродегенерації з накопиченням заліза в мозку (Neurodegeneration with Brain Iron Accumulation, NBIA) становлять групу рідкісних спадкових нейродегенеративних захворювань, що характеризуються клінічною та генетичною різноманітністю, патологічним відкладенням заліза у базальних гангліях і прогресуючим ураженням центральної нервової системи. Однією з форм NBIA є нейродегенерація, пов'язана з β -пропелерним білком (Beta-Propeller Protein-Associated Neurodegeneration, BPAN), зумовлена *de novo* мутаціями в гені *WDR45* (також відомому як *WIPI4*), розташованому на X-хромосомі.

Мета – на підставі клінічного випадку BPAN у дитини з патогенною мутацією гена *WDR45* з акцентом на клінічний перебіг у вигляді епілептичної енцефалопатії – синдрому Леннокса–Гасто проаналізувати діагностичні особливості та значення молекулярно-генетичного підтвердження.

Клінічний випадок. Обстежено дівчинку 6 років, в якій спостерігалися фармакорезистентна генетична епілепсія з частими тонічними нападами та атипичними абсансами (синдром Леннокса–Гасто), епілептична енцефалопатія, церебральний параліч та виражена когнітивна недостатність. Магнітно-резонансна томографія головного мозку виявила зміни, характерні для накопичення заліза. Молекулярно-генетичне дослідження ідентифікувало патогенну мутацію в гені *WDR45*, що дозволило остаточно верифікувати діагноз BPAN.

Висновок. Описаний випадок BPAN підкреслює складність діагностики через генетичну та фенотипову гетерогенність. Етіологія синдрому Леннокса–Гасто є надзвичайно різноманітною та потребує ретельного діагностичного пошуку. Рання верифікація мутації гена *WDR45*, інтеграція клінічних, нейровізуалізаційних та молекулярно-генетичних даних, а також мультидисциплінарний підхід є ключовими для своєчасної діагностики захворювання.

Дослідження виконано відповідно до принципів Гельсінської декларації. На проведення досліджень отримано інформовану згоду батьків дитини. Автори заявляють про відсутність конфлікту інтересів.

Ключові слова: нейродегенерація з накопиченням заліза в мозку, Beta-Propeller Protein-Associated Neurodegeneration (BPAN), ген *WDR45*, епілепсія; синдром Леннокса–Гасто, церебральний параліч, затримка розвитку.

Neurodegeneration with brain iron accumulation associated with a *WDR45* gene mutation as a cause of Lennox–Gastaut syndrome (a clinical case)

T.I. Stetsenko¹, O.V. Nazar¹, A.Yu. Tsybmal², K.M. Klymovych¹

¹Shupyk National Healthcare University of Ukraine, Kyiv

²Zaporizhzhia State Medical and Pharmaceutical University, Ukraine

Neurodegeneration with Brain Iron Accumulation (NBIA) comprises a group of rare inherited neurodegenerative disorders characterized by marked clinical and genetic heterogeneity, pathological iron deposition predominantly within the basal ganglia, and progressive involvement of the central nervous system. One of the NBIA subtypes is Beta-Propeller Protein-Associated Neurodegeneration (BPAN), caused by *de novo* mutations in the *WDR45* gene (also known as *WIPI4*), located on the X chromosome.

Aim – to analyze the diagnostic features and significance of molecular genetic confirmation based on a clinical case of BPAN in a child with a pathogenic mutation of the *WDR45* gene with an emphasis on the clinical course in the form of epileptic encephalopathy – Lennox–Gastaut syndrome.

Clinical case. A 6-year-old girl was evaluated. The patient presented with pharmacoresistant genetic epilepsy characterized by frequent tonic seizures and atypical absences consistent with Lennox–Gastaut syndrome, epileptic encephalopathy, cerebral palsy, and severe cognitive impairment. Brain magnetic resonance imaging revealed findings consistent with cerebral iron accumulation. Molecular genetic analysis identified a pathogenic mutation in the *WDR45* gene, providing definitive confirmation of the BPAN diagnosis.

Conclusion. This clinical case highlights the diagnostic complexity of BPAN resulting from its genetic and phenotypic heterogeneity. Early identification of *WDR45* mutations, together with integrated clinical, neuroimaging, and molecular genetic assessment within a multidisciplinary framework, is essential for timely diagnosis and optimal patient management.

The study was conducted in accordance with the principles of the Declaration of Helsinki. Informed consent was obtained from the child's parents.

The authors declare no conflict of interest.

Keywords: neurodegeneration with brain iron accumulation, Beta-Propeller Protein-Associated Neurodegeneration (BPAN), gene *WDR45*, epilepsy, Lennox-Gastaut syndrome, cerebral palsy, developmental delay.

Міжнародний термін NBIA (*neurodegeneration with brain iron accumulation* – нейродегенерація з накопиченням заліза в мозку) використовується для

позначення клінічно та генетично гетерогенної групи прогресуючих нейродегенеративних захворювань, що характеризуються патологічним відкладенням заліза у структурах головного

мозку [2,8]. Накопичення заліза, переважно в базальних гангліях із можливим залученням кори та мозочка, виявляється *in vivo* за допомогою магнітно-резонансної томографії (МРТ) та є характерною ознакою нейродегенеративних захворювань групи NBIA, поширеність яких становить 1–3 випадки на мільйон населення [2,8]. На сьогодні описано понад 15 генів, мутації в яких призводять до різних форм NBIA. Однією з них є BPAN (beta-propeller protein-associated neurodegeneration), зумовлена мутаціями в X-зчепленому гені *WDR45* (*WD Repeat Domain 45*; OMIM #300894), який кодує білок, залучений у процеси автофагії [2,5,8]. *WDR45* (також відомий як WIP14 – WD repeat domain, phosphoinositide interacting protein 4) належить до родини білків WIP1 та має β -пропелерну структуру, що забезпечує білок-білкові взаємодії. Хоча точна клітинна функція *WDR45* залишається не до кінця з'ясованою, відомо, що варіанти гена з втратою функції асоційовані з порушенням макроавтофагії, вторинною мітохондріальною дисфункцією та розладами гомеостазу заліза [3]. Незважаючи на те, що класичний домінуючий механізм нетиповий для X-зчеплених захворювань, у хлопчиків і дівчат спостерігаються подібні клінічні прояви, що свідчить про вплив X-інактивації у жінок або мозаїцизму у чоловіків [5].

BPAN була описана як окрема нозологічна одиниця у 2012 році Т.В. Нааск та співавт., які за допомогою екзомного секвенування ідентифікували *de novo* патогенні варіанти гена *WDR45* у пацієнтів із фенотипово своєрідною формою X-зчепленої домінуючої нейродегенерації [5]. До молекулярно-генетичної ідентифікації захворювання ця клінічна картина була відома під назвою «статична енцефалопатія дитячого віку з нейродегенерацією у дорослому віці» (SENDA). Встановлення ролі мутацій *WDR45* зумовило перегляд нозологічної класифікації та включення цього захворювання до спектра нейродегенерацій із накопиченням заліза в мозку під назвою BPAN [5,10].

BPAN характеризується раннім маніфестуванням та специфічним нейророзвитковим фенотипом, що маніфестує в перші роки життя [2,5,8]. Початкова клінічна картина зазвичай представлена глобальною затримкою психомоторного розвитку з переважаючим дефіцитом когнітивних та мовленнєвих функцій [2,5,8]. Порушення м'язового тону та моторного контролю спосте-

рігаються у більшості пацієнтів, еволюціонуючи від ранньої гіпотонії до спастичності, дистонії або змішаних екстрапірамідних розладів [4,6,7]. Моторний профіль дитини часто імітує клінічні ознаки дитячого церебрального паралічу, проте відрізняється відносною стабільністю в дитинстві, що історично зумовило появу терміна SENDA (Static Encephalopathy of childhood with Neurodegeneration in Adulthood) [4,6,7]. Епілепсія є частою і клінічно значущою складовою фенотипу BPAN у дітей. Напади зазвичай дебютують у ранньому дитинстві та характеризуються поліморфізмом (інфантильні спазми, тонічні та міоклонічні напади, атипіві абсанси) [4,7,11]. У значної частини пацієнтів епілепсія набуває фармакорезистентного перебігу та асоціюється з розвитком епілептичної енцефалопатії, зокрема з еволюцією до синдрому Леннокса–Гасто [4,7,11]. Поведінкові та нейропсихіатричні особливості (аутистичні риси, стереотипії, порушення уваги та емоційної регуляції) також описані у значній кількості дітей з BPAN і можуть домінувати в клінічній картині на ранніх етапах [8,9,11]. BPAN характеризується двофазним перебігом: стабільний нейророзвитковий дефіцит у дитинстві змінюється прогресуючими руховими порушеннями (паркінсонізм, дистонія, брадிகінезія) та когнітивним регресом у підлітковому чи дорослому віці [4–6,9]. Саме ця еволюція клінічної картини є однією з ключових діагностичних підказок для BPAN при ретроспективному аналізі.

МРТ головного мозку є ключовим інструментом діагностики BPAN. На ранніх етапах дитячого віку МРТ може бути неспецифічною або демонструвати помірну церебральну атрофію, тоді як накопичення заліза стає більш вираженим із віком [5,6,11]. Найбільш характерними є гіпоінтенсивні зміни в базальних гангліях, зокрема в чорній субстанції (*substantia nigra*) та блідій кулі (*globus pallidus*), на T2-зважених зображеннях та в режимах, чутливих до магнітної сприйнятливості (SWI, T2*) [5,6,11]. Остаточне підтвердження діагнозу BPAN здійснюється шляхом молекулярно-генетичного аналізу, що дозволяє виявити патогенні або ймовірно патогенні варіанти у гені *WDR45*, розташованому на X-хромосомі. У більшості випадків мутації виникають *de novo*, що пояснює спорадичний характер захворювання та переважне ураження осіб жіночої статі [3,4,6,7]. Використання екзомного або таргетного секвенування суттєво підвищує ймо-

вірність ранньої діагностики, особливо в дітей із поєднанням затримки розвитку та фармакорезистентної епілепсії [4,5,8,11].

Мета – на підставі клінічного випадку ВРАН у дитини з патогенною мутацією гена *WDR45* з акцентом на клінічний перебіг у вигляді епілептичної енцефалопатії – синдрому Леннокса–Гасто проаналізувати діагностичні особливості та значення молекулярно-генетичного підтвердження.

Клінічний випадок

Дівчинка Н., 2019 року народження, звернулася на кафедру педіатрії, дитячої неврології та медичної реабілітації Національного університету охорони здоров'я України імені П.Л. Шупика (НУОЗ України імені П.Л. Шупика) зі скаргами на щоденні напади (до 20 епізодів на добу): фокальні моторні дистонічні з адверсією вліво, міоклонічні-атонічні та атипів абсанси в період неспанья, також гіпомоторні напади після засинання тривалістю до 10 хвилин. У дитини спостерігалися грубі порушення рухових функцій: неможливість самостійно вставати, стояти та ходити. Мовленнєвий розвиток був відсутній, спілкування обмежувалося емоційними

реакціями. Відзначалася виражена когнітивна недостатність, дівчинка не розуміла звернену мову, не виконувала інструкції, ігрова діяльність біла примітивною. Стан дитини періодично погіршувався з наростанням неврологічної симптоматики.

З анамнезу відомо, що дитина хворіє з першого року життя. Вагітність (перша) та пологи перебігали фізіологічно, оцінка за шкалою Апгар – 8/8 балів. У віці 4,5 місяці дівчинка почала перевертатися.

Перші судоми виникли в 6 місяців і проявилися як прості фебрильні судоми, після чого батьки помітили зупинку розвитку. Спочатку розвинулося зменшення реакції на маму. Надалі розвиток відбувався із затримкою та періодичними регресами навичок. У 10 місяців дитина могла повзти попластунськи та утримувати спинку в пасивному сидінні. В 1 рік дівчинка повзала на колінах і стояла біля опори, проте самостійно сісти, встати або пересуватися вздовж опори не могла. Мовлення залишалося на рівні гуління та лепету. Брала іграшку, яка подобалася і перекладала з руки в руку. Могла покласти до рота іграшку і смоктати (загальний розвиток відповідав рівню 10 місяців).

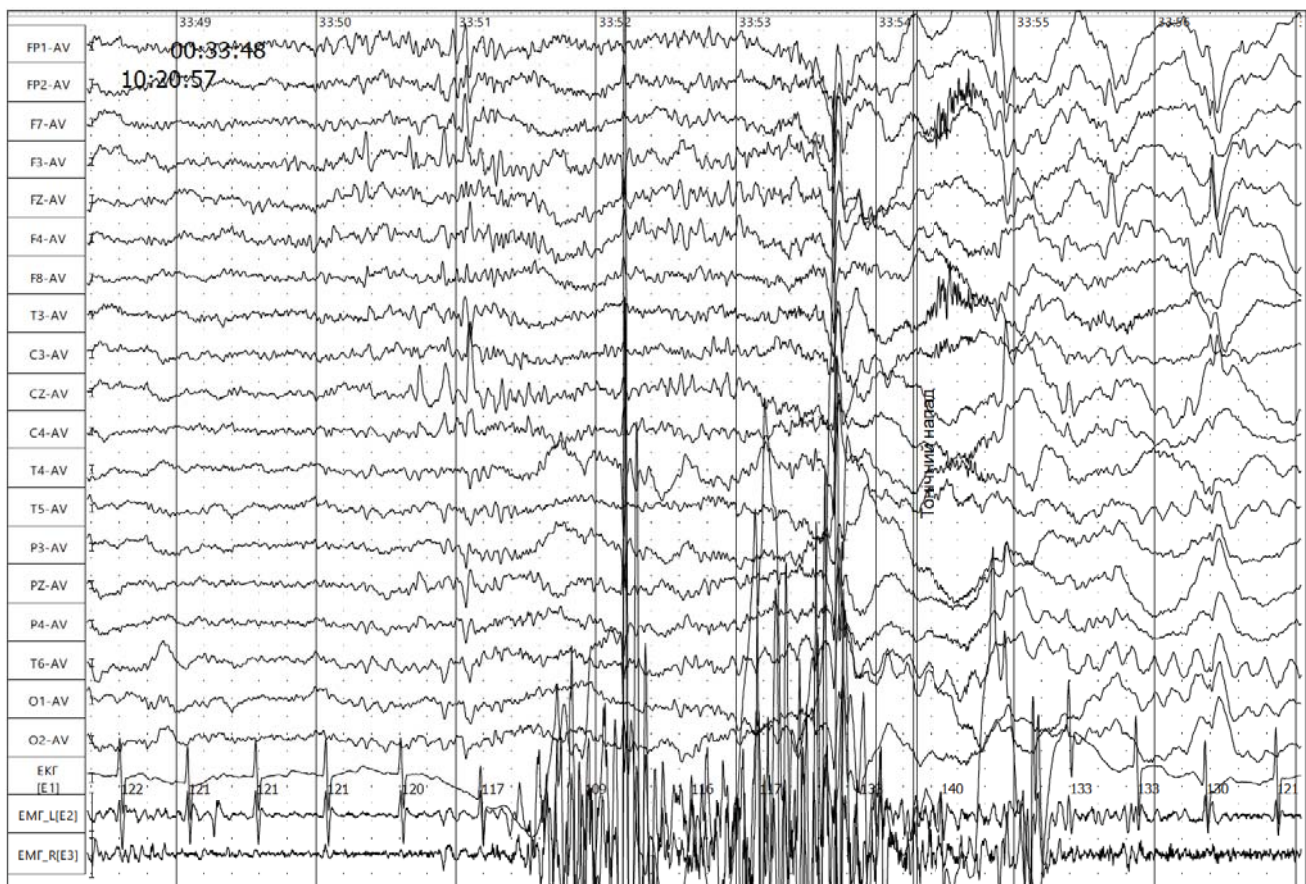


Рис. 1. Тонічний напад. Іктальний запис

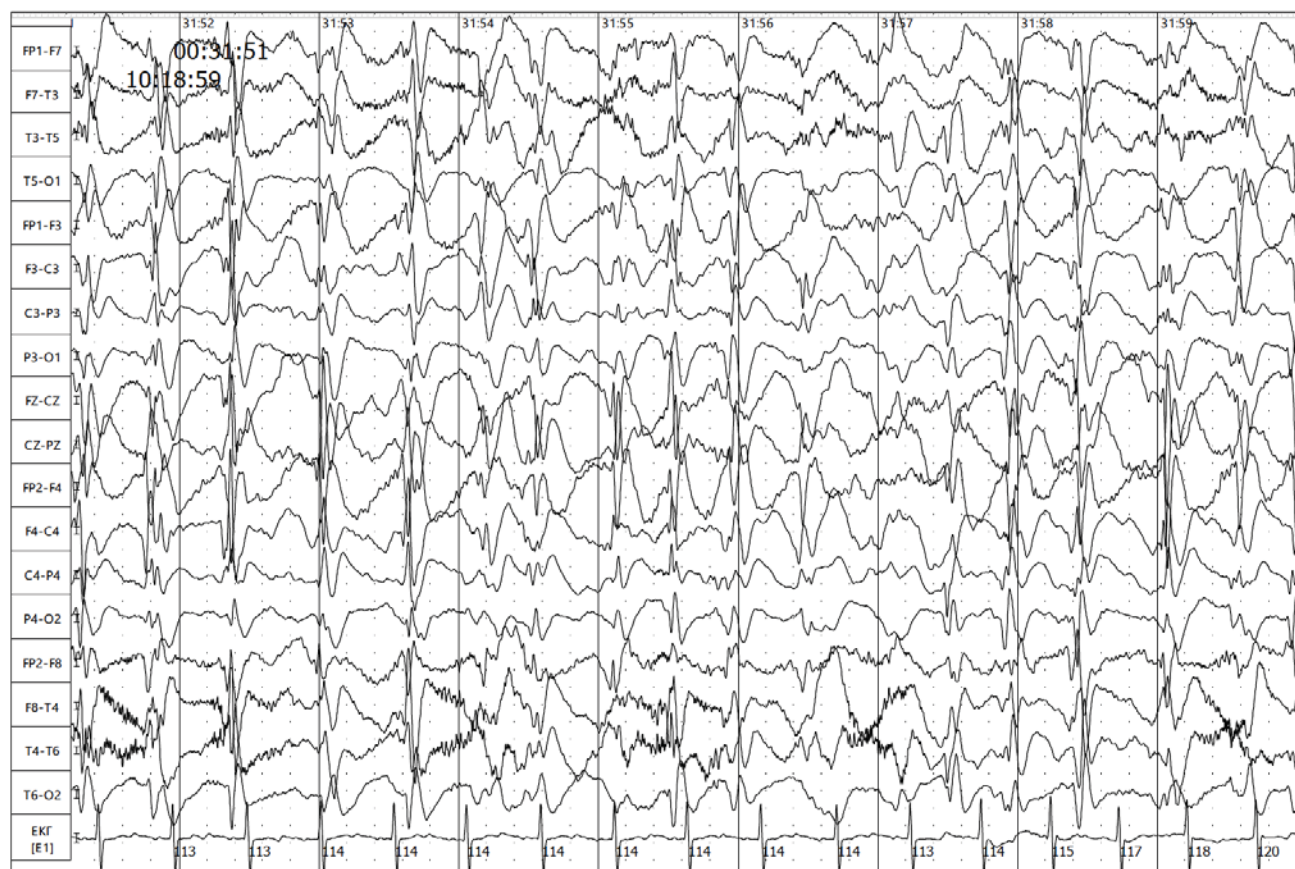


Рис. 2. Типова картина синдрому Леннокса–Гасто. Пік-хвилі з частотою 2 Гц

Постійно проводилися реабілітаційні заходи та медикаментозне стимулювання розвитку. У віці 1,5 року після призначення цитиколіну та препарату бурштинової кислоти (когітум) з'явилися епілептичні напади. У 1 рік 10 місяців дитина перенесла пневмонію, що спричинило повний регрес розвитку. Протягом 2 місяців пацієнтка була прикута до ліжка; згодом вдалося частково відновити навички повзання та сидання, проте інші функції не сформувалися.

Характеристика епілептичних нападів. На момент звернення (2024 р.), напади мали характер тонічних моторних та атипичних абсансів (до 20 на день). Під час огляду зафіксовано фокальний моторний напад: адверсія голови вліво та тонічне напруження кінцівок тривалістю до 30 секунд із подальшим продовженням гри. Також спостерігався атипичний абсанс – зупинила діяльність на 30–40 секунд із фіксацією погляду в одній точці. Аналіз домашнього відео підтвердив тонічні напади з положенням рук у формі «голосування» та пози «фехтувальника» з порушенням свідомості тривалістю до 1 хвилини. На-

разі частота нападів становить до 10 на добу. Напади характеризуються поліморфізмом та мають наступні прояви: аксіальні тонічні напади: проявляються раптовим інтенсивним тонічним згинанням тулуба вперед (що клінічно нагадує «поптовх»), яке супроводжується адверсією голови вліво, мідріазом (розширенням зіниць) та втратою свідомості. В окремих випадках спостерігаються апное (зупинка дихання) тривалістю до 30 секунд. Опістотонічні напади: дитина тонічно вигинається назад дугою (опістотонус). Атипичні абсанси: характеризуються періодами виключення свідомості з поступовим початком та закінченням, які мають хвилеподібний перебіг (періодично зникають та з'являються знову). Тобто клінічна картина відповідає фенотипу неповного синдрому Леннокса–Гасто (відсутні атонічні напади), що неодноразово підтверджувалося даними електроенцефалографії (ЕЕГ).

Нейрофізіологічне обстеження – ЕЕГ. Дослідження 04.08.2021 зафіксувало атипичні абсанси – «застигання» погляду, без додаткових моторних феноменів, без падіння тону, тривалістю 4, 7 та

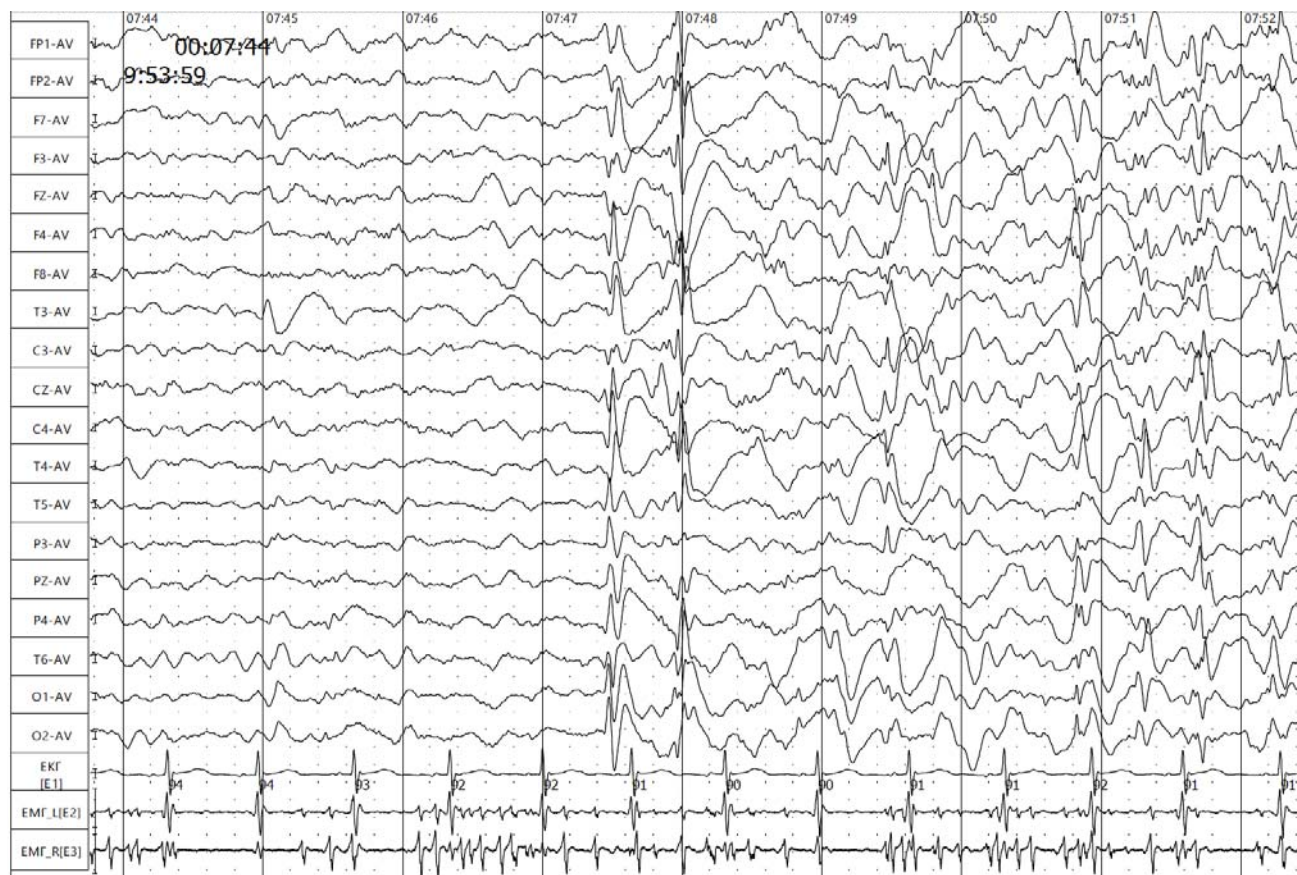


Рис. 3. Комплекси гостра-повільна хвиля, спайк-повільна хвиля у лобно-скронево-центрально-відведеннях зліва, лобних та скронево-тім'яних-потиличних відведеннях справа, з частими проявами білатеральної синхронізації

11 с, синхронно на ЕЕГ – поява електродекременту активності до 0,5 с, з наступною появою дифузної поліморфної високочастотної активності до 3–4 с, у випадку триваліших епізодів – наступне дифузне вповільнення до 1,5–2 Гц, із білатерально-синхронними розрядами спайк-повільної хвилі в передніх відділах (до 4–8 с). Уві сні – відбувалося зростання індексу епілептиформної активності до 90–100% запису. Дослідження в динаміці 21.02.2022 р. виявило дезорганізацію основної активності, з продовженим дифузним уповільненням, періодичне регіональне уповільнення фонової активності в скроневих відведеннях, із акцентом зліва. Реєструвалася регіональна епілептиформна активність у вигляді множинних, поодиноких та згрупованих комплексів «спайк-повільна хвиля», «гостра-повільна хвиля» та «гострих хвиль», із частотою 2–4 Гц, амплітудою до 600 мкВ. Активність локалізувалася в скроневих відведеннях білатерально-асинхронно з акцентом зліва, періодично – з проявами вторинної білатеральної синхронізації в лобно-скроневих відділах. Синхронних клінічних проявів не спостерігалось,

напади під час запису не зареєстровані. Індекс епілептиформної активності становив до 50% запису.

Дослідження в динаміці від 08.02.2024 р. виявило іктальну епілептиформну активність під час тонічного нападу тривалістю 90 с. Картина на ЕЕГ мала вигляд генералізованої швидкої активності з трансформацією в комплекси «генералізована спайк-хвиля» (GSWD) із частотою 1,5 Гц, що супроводжувалося двобічним напруженням м'язів. Також були зафіксовані атипові абсанси з іктальною картиною у вигляді генералізованої пік-хвилі частотою 1,5 Гц; клінічно спостерігалися фіксація погляду в одній точці та легкі похитування тулуба (рис. 1–3). Фотостимуляція провокувала клінічні напади.

Нейровізуалізаційне обстеження (МРТ головного мозку). МРТ проведене в 2023 р. (Німеччина) не виявило значущих змін. У 2025 р. в Україні виконано МРТ за стандартним та епілептичним протоколами на апараті потужністю магнітного поля 1,5 Т (режими: T2W cor/ax, sag 3D_T1W, FLAIR_FS_cor/ax DWI (b0/1000), ADC, T2W, T1W_IR).

Під час дослідження було виявлено помірне симетричне стоншення об'єму паренхіми тим'яних часток, що свідчило про атрофічні зміни. У ділянках внутрішніх капсул та симетрично з обох боків у ділянках чорної субстанції визначалася зміна сигналу у вигляді його зниження (гіпоінтенсивність). Дані зміни були найбільш вираженими в режимі SWI, що вказувало на наявність відкладень заліза (показано стрілками на рис. 4, 5). Також візуалізувалося помірне стоншення мозолистого тіла. Інших патологічних структурних змін головного мозку не виявлено.

Молекулярно-генетичне дослідження. Під час обстеження в Німеччині виявлено патогенну му-

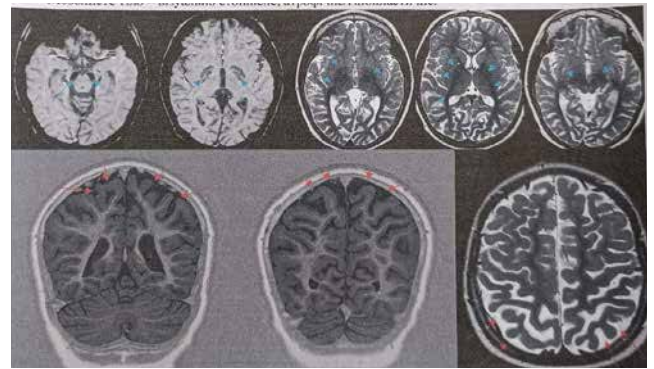


Рис. 4. Нейровізуалізаційні характеристики прогресуючої стадії ВРАН (МРТ, 2025 р.): помірна дифузна атрофія півкуль (червоні стрілки) та гіпоінтенсивний сигнал у ділянці чорної субстанції і білих куль, що відповідає накопиченню заліза (сині стрілки)

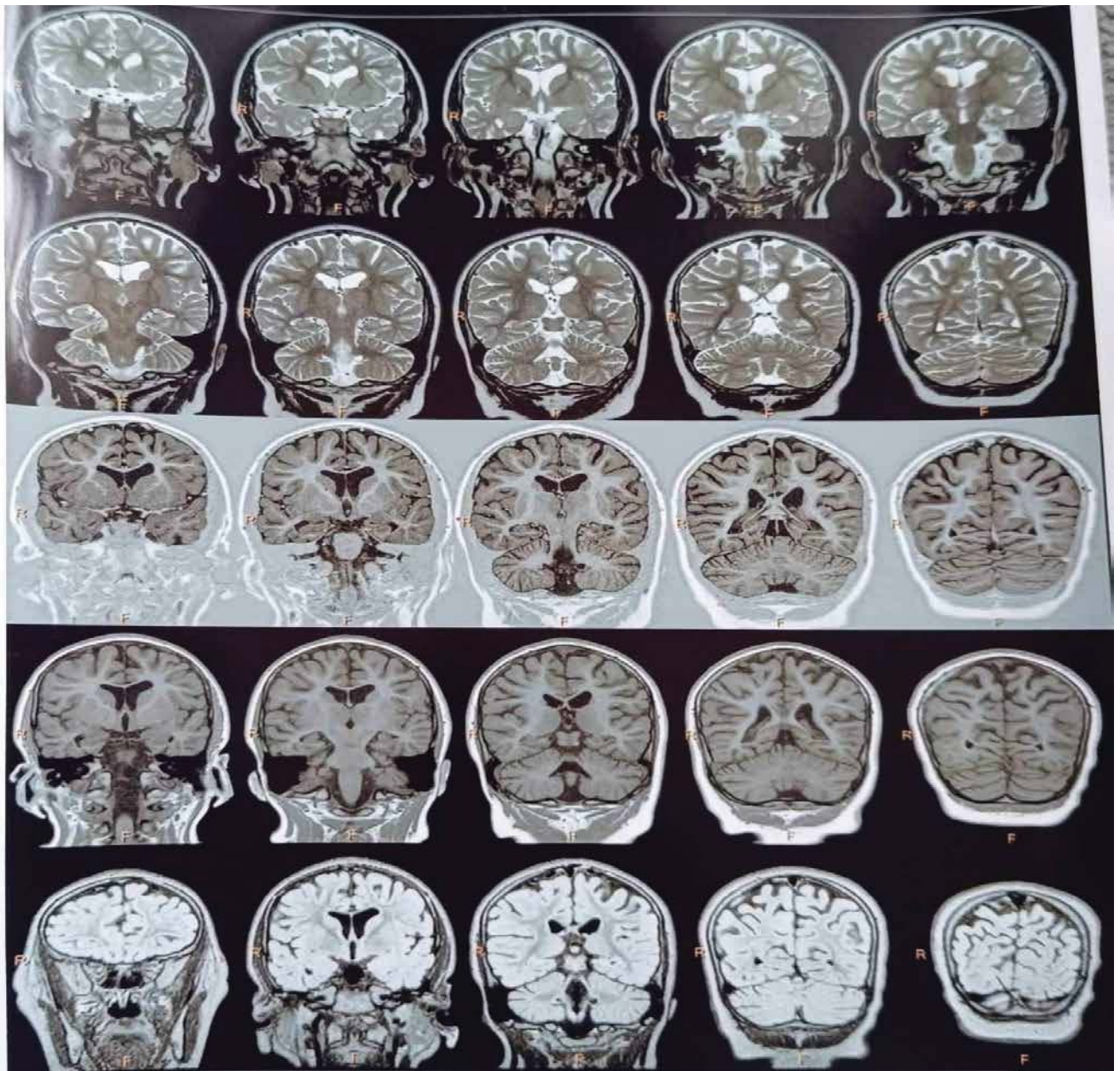


Рис. 5. Нейровізуалізаційні характеристики прогресуючої стадії ВРАН (МРТ, 2025 р.)

тацію в гені *WDR45*, що є характерним для нейродегенеративного захворювання з накопиченням заліза в мозку (BRAN). Дана патологія проявляється енцефалопатією розвитку та епілепсією в дитячому віці, а в дорослому – прогресуючими гіперкінетичними та дистонічними порушеннями, що повністю відповідало клінічній картині пацієнтки. Під час генетичного тестування батьків мутації в них не виявлено, що підтверджує *de novo* характер виникнення генетичного дефекту в дитини.

Лікування. Пацієнтка отримувала лікування різними протинападними препаратами (ПНП), із короткочасною позитивною динамікою; перебіг захворювання характеризувався періодами загострення та відносного покращення.

Перший ПНП у віці 1 рік 8 міс. призначений вальпроат натрію (монотерапія протягом місяця), згодом – леветирацетам. Подальші спроби підібрати ПНП були неефективними. Подальші спроби підбору терапії були неефективними. Використовувалися різні комбінації препаратів, переважно тих, що впливають на натрієві канали: карбамазепін, лакосамід, сультім, окскарбазепін, а також вігабатрин, фенобарбітал та бензодіазепіни (клобазам, діазепам, мідазолам). Слід підкреслити, що стратегія лікування спочатку орієнтувалася на фокальний характер нападів, без урахування типової для синдрому Леннокса–Гасто ЕЕГ-картини (білатерально-синхронні та генералізовані пік-хвильові патерни 1,5–2 Гц). Це, імовірно, спричиняло агравацію (посилення) нападів при застосуванні блокаторів натрієвих каналів. Неочікуваним було погіршення і на ламотриджині та топіроматі, тобто на препаратах, які включені в протокол лікування синдрому Леннокса–Гасто. Зокрема, у листопаді 2023 р. через місяць після введення комбінації ламотриджин + вігабатрин виникли атипові абсанси.

У квітні 2024 р. після відміни комбінації ламотриджину та вігабатрину та проведення пульс-терапії дексаметазоном та таблетованим преднізолоном впродовж 2 міс атипові абсанси купірувалися, а частота тонічних нападів дещо зменшилася. Раніше терапія синакеном також мала позитивний ефект, тоді як гормональне лікування в Німеччині було безрезультатним. Повторна пульс-терапія преднізолоном в Україні (вересень 2024 р. та триразово влітку 2025 р.) дозволила досягти 50% контролю над нападами та усунути абсанси, проте загальний стан і психомо-

торний розвиток залишалися без динаміки. Загальний стан і розвиток без динаміки. Парез поступово наростає. У 2024 р. пацієнтка приймала вігабатрин, леветирацетам та клобазам у мінімально-середніх терапевтичних дозах без видимого ефекту; спроби збільшити дози призводили до погіршення стану. Додаткове введення топіромату спровокувало почастішання та подовження атипових абсансів (до 1 хв), появу міоклоній голови та аксіальних тонічних нападів (згинання вперед) до 30 с.

Раніше дитина отримувала вігабатрин 750 мг (25 мг/кг), але враховуючи наявність атипових абсансів, прийнято рішення його відмінити. Наразі дитина приймає леветирацетам 1200 мг (45 мг/кг) та вальпроат натрію 700 мг (25 мг/кг) на день. Ситуативно періодично мама вводить діазепам ректально 5 мг та клобазам на ніч 2,5 мг.

Напади абсолютно резистентні до терапії, тому прийнято рішення підбирати протинападну терапію з урахуванням загального стану здоров'я дитини, враховуючи сон, апетит та загальну активність та здатність проводити реабілітаційні заняття щоденно незважаючи на наявність нападів. Необхідно підкреслити, що потрібно підбирати протинападове лікування таким чином, щоб саме лікування не погіршувало стан дитини, і мета лікування це максимальна адаптація до різної активності дитини, а не тільки припинення нападів будь-якою ціною. Обов'язково лікування проводити в команді з педіатром для обговорення соматичного статусу дитини.

Клінічне неврологічне обстеження виявило: стан хронічно тяжкий за рахунок виражених когнітивних проблем та тяжких рухових порушень. Комунікація з мамою мінімальна. Грається іграшкою примітивно. Черепна іннервація – псевдобульбарний синдром. Активні рухи обмежені: голову тримає, в руках хореоатетоз незначний, динамічна атаксія. Сама не стоїть, опори немає. Виражений спастичний паразетоз в ногах, варусна установка стоп, контрактури гомілкових суглобів. Сидить сама з ногами схрещеними у формі W. Їсть із допомогою і тільки перетерту їжу. Вага – 30 кг.

Враховуючи скарги, анамнез, дані нейровізуалізації та особливо генетичного аналізу виставлений заключний діагноз: Нейродегенеративне захворювання з накопиченням заліза в мозку внаслідок мутації гену *WDR45*. Енцефалопатія розвитку. Резистентна генетична епілепсія з час-

тими тонічними нападами та атиповими абсансами. Синдром Леннокса–Гасто. Епілептична енцефалопатія. Церебральний параліч, змішаний варіант (спастико-атактичний). Виражена когнітивна недостатність. Недорозвинення мовлення.

Обговорення

Результати нашого клінічного спостереження демонструють складність діагностичного пошуку при ВРАП, особливо на ранніх етапах, коли симптоматика імітує статичні нейророзвиткові порушення та епілепсію. Пацієнтка спостерігалася з основним діагнозом «епілепсія» і клінічно відповідала критеріям синдрому Леннокса–Гасто, який характеризується поліморфними нападами (тонічними, атонічними та атиповими абсансами) та типовими ЕЕГ-змінами – повільними спайк-хвильовими комплексами з частотою 2–2,5 Гц [1]. Зазначені клінічні та електрофізіологічні ознаки були виявлені у представленій пацієнтки. Крім того, даний епілептичний синдром асоціюється з епілептичною енцефалопатією розвитку, що супроводжується прогресуючим зниженням когнітивних функцій [1]. Водночас етіологія синдрому Леннокса–Гасто є гетерогенною, що зумовлює необхідність постійного пошуку первинної причини розвитку епілепсії у дітей, а не обмеження встановленням лише клінічного діагнозу [1,4,11]. Це має принципове значення для прогнозування перебігу захворювання, вибору тактики лікування та оцінки якості життя пацієнтів. До відомих етіологічних чинників синдрому Леннокса–Гасто належать генетично зумовлені порушення нейрональної збудливості (каналопатії), дисфункція нейромедіаторних рецепторів та інші молекулярні механізми [1]. У представленому випадку встановлено, що фенотип синдрому Леннокса–Гасто є клінічним проявом рідкісного нейродегенеративного захворювання з порушенням клітинного метаболізму та накопиченням заліза в головному мозку – ВРАП (beta-propeller protein-associated neurodegeneration) [3,4].

Згідно з фундаментальними дослідженнями Т.В. Нааск та співавт. (2012) і S.J. Науфлік та співавт. (2013), в основі патогенезу лежать мутації в гені *WDR45*, які порушують процеси автофагії, що призводить до прогресуючої нейродегенерації [5,6]. Клінічний перебіг у нашої пацієнтки, що характеризувався поєднанням затримки розви-

тку та фармакорезистентної епілепсії (синдром Леннокса–Гасто), відповідав даним, наведеним у роботах вказаних авторів [3,4,8].

Нейровізуалізаційні зміни, виявлені у дитини, є високоспецифічними для захворювань групи NBIA, проте на ранніх стадіях захворювання вони часто відсутні [7]. Спочатку МРТ може демонструвати нормальну картину або неспецифічні атрофічні зміни, і лише через декілька років стають помітними патогномонічні ознаки [4,7]. Як зазначають М.С. Кругер та співавт. (2012), використання специфічних режимів МРТ (SWI та T2*) є критично важливим, оскільки звичайні T2-зважені зображення можуть не демонструвати накопичення заліза на ранніх стадіях захворювання [7]. Наш випадок підтвердив тезу А. Belohlavkova та співавт. (2020) про те, що нормальні показники метаболізму заліза в сироватці крові не виключають його патологічного відкладення в базальних гангліях [2]. Двофазний характер захворювання, описаний у працях Gregory & Nauflick (2021), є головним диференціально-діагностичним маркером, що дозволяє відрізнити ВРАП від ДЦП [4]. Використання екзомного секвенування у нашому випадку дозволило скоротити «діагностичну одісею» та забезпечити родину точною інформацією щодо прогнозу. Це узгоджується з висновками багатьох дослідників, які наголошують, що рання ідентифікація мутацій *WDR45* дозволяє уникнути необґрунтованих інвазивних досліджень і зосередитися на симптоматичній підтримці та прецизійному моніторингу [4–6,9,11].

Висновок

Група нейродегенерацій із накопиченням заліза в головному мозку (NBIA), зокрема фенотип ВРАП, характеризується значною клінічною та генетичною поліморфністю, що створює суттєві перешкоди для своєчасної верифікації захворювання. Відсутність патогномонічних ознак сидерозу на ранніх етапах нейровізуалізації та варіабельність дебюту симптомів акцентують увагу на важливості впровадження комплексного мультидисциплінарного протоколу діагностики. Слід зазначити, що причиною розвитку епілептичного синдрому Леннокса–Гасто у дітей може бути нейродегенерація з накопиченням заліза, що рідко описується в літературі; це і стало підставою для підготовки цієї статті.

Успішна діагностика в таких випадках базується на інтеграції прицільної клінічної оцінки нейро-розвиткового профілю з високотехнологічними методами молекулярно-генетичного аналізу. Встановлення точного генетичного діагнозу є критично важливим не лише для припинення «діагнос-

тичної одиссеї», а й для формування об'єктивного прогнозу та персоналізації терапевтичної стратегії для пацієнтів із рідкісними формами нейродегенеративних розладів з епілептичними проявами.

Автори заявляють про відсутність конфлікту інтересів.

REFERENCES/ЛІТЕРАТУРА

- Amrutkar CV, Lui F. (2025). Lennox-Gastaut Syndrome. In StatPearls. StatPearls Publishing.
- Belohlavkova A, Sterbova K, Betzler C, Burkhard S, Panzer A, Wolff M et al. (2020). Clinical features and blood iron metabolism markers in children with beta-propeller protein associated neurodegeneration. European journal of paediatric neurology: EJPN: official journal of the European Paediatric Neurology Society. 28: 81-88. <https://doi.org/10.1016/j.ejpn.2020.07.010>.
- Cong Y, So V, Tijssen MAJ, Verbeek DS, Reggiori F, Mauthe M. (2021). WDR45, one gene associated with multiple neurodevelopmental disorders. Autophagy. 17(12): 3908-3923. <https://doi.org/10.1080/15548627.2021.1899669>.
- Gregory A, Hayflick SJ. (2021). Neurodegeneration with brain iron accumulation disorders overview. In M.P. Adam, D.B. Everman, G.M. Mirzaa, R.A. Pagon, S.E. Wallace, L.J. H. Bean, K.W. Gripp, & A.S. Amemiya (Eds.). GeneReviews. University of Washington, Seattle. URL: <https://www.ncbi.nlm.nih.gov/books/NBK121988/>.
- Haack TB, Hogarth P, Kruer MC, Gregory A, Wieland T, Schwarzmayr T et al. (2012). Exome sequencing reveals de novo WDR45 mutations causing a phenotypically distinct, X-linked dominant form of NBIA. American journal of human genetics. 91(6): 1144-1149. <https://doi.org/10.1016/j.ajhg.2012.10.019>.
- Hayflick SJ, Kruer MC, Gregory A, Haack TB, Kurian MA, Houlden HH et al. (2013). β -Propeller protein-associated neurode-
- generation: a new X-linked dominant disorder with brain iron accumulation. Brain: a journal of neurology. 136; Pt 6: 1708-1717. <https://doi.org/10.1093/brain/awt095>.
- Kruer MC, Boddaert N, Schneider SA, Houlden H, Bhatia KP, Gregory A et al. (2012). Neuroimaging features of neurodegeneration with brain iron accumulation. AJNR. American journal of neuroradiology. 33(3): 407-414. <https://doi.org/10.3174/ajnr.A2677>.
- Levi S, Tiranti V. (2019). Neurodegeneration with Brain Iron Accumulation Disorders: Valuable Models Aimed at Understanding the Pathogenesis of Iron Deposition. Pharmaceuticals. 12(1): 27. <https://doi.org/10.3390/ph12010027>.
- Okamoto N, Ikeda T, Hasegawa T, Yamamoto Y, Kawato K et al. (2014). Early manifestations of BPAN in a pediatric patient. American Journal of Medical Genetics Part A. 164(12): 3095-3099. <https://doi.org/10.1002/ajmg.a.36779>.
- Paudel R, Li A, Wiethoff S, Bandopadhyay R, Bhatia K, de Silva R et al. (2015). Neuropathology of Beta-propeller protein associated neurodegeneration (BPAN): a new tauopathy. Acta Neuropathologica Communications. 3: 39. <https://doi.org/10.1186/s40478-015-0221-3>.
- Wilson JL, Gregory A, Kurian MA, Bushlin I, Mochel F, Emrick L et al. (2021). Consensus clinical management guideline for beta-propeller protein-associated neurodegeneration. Developmental Medicine & Child Neurology. 63(12):1402-1409. Epub 2021 Aug 4. doi: 10.1111/dmnc.14980. PMID: 34347296.

Відомості про авторів:

Стеценко Тетяна Іванівна – лікар дитячий невролог, к.мед.н., доц. каф. педіатрії, дитячої неврології та медичної реабілітації НУОЗ ім. П.Л. Шуплика.

Адреса: м. Київ, вул. Дорогожицька, 9; тел.: +38 (044) 4121068. <https://orcid.org/0000-0002-9490-3782>.

Назар Оксана Василівна – лікар дитячий невролог, к.мед.н., доц., зав. каф. педіатрії, дитячої неврології та медичної реабілітації НУОЗ України ім. П.Л. Шуплика.

Адреса: м. Київ, вул. Дорогожицька, 9; тел.: +38 (044) 4121068. <https://orcid.org/0000-0003-1807-9872>.

Цимбал Анна Юріївна – лікар дитячий невролог, PhD, асистент каф. дитячих хвороб ННІПО Запорізького державного медико-фармацевтичного університету.

Адреса: м. Запоріжжя, бульв. Марії Примаченко, 26. <https://orcid.org/0000-0002-6125-2776>.

Климович Катерина Миколаївна – лікар дитячий невролог, асистент каф. педіатрії, дитячої неврології та медичної реабілітації НУОЗ України ім. П.Л. Шуплика.

Адреса: м. Київ, вул. Дорогожицька, 9; тел.: +38 (044) 4121068. <https://orcid.org/0000-0003-1807-9872>.

Стаття надійшла до редакції 14.12.2025 р., прийнята до друку 08.02.2026 р.



WORLD THROMBOSIS DAY

13 OCTOBER

#Ukraine_support WTD 2026

Шановний колего!

Ми прагнемо підвищити обізнаність про тромбоз, включаючи його причини, фактори ризику, симптоми та доказову профілактику і лікування. Зрештою, ми прагнемо зменшити смертність та інвалідність, спричинену цим станом.

Наша місія підтримує глобальну ціль Всесвітньої Асамблеї охорони здоров'я щодо скорочення передчасної смертності від неінфекційних захворювань на 25 відсотків до 2025 року.

**Долучайтесь! Збережемо здоров'я нації!
Обізнаний сьогодні — врятований завтра!
Разом ми сила!**

EYES OPEN TO THROMBOSIS

wtd-ukraine.org

IX МІЖНАРОДНИЙ КОНГРЕС
18–19 листопада 2026 online

Antibiotic resistance STOP!

Стійкість до антибіотиків зростає до загрозово високих рівнів у всьому світі. Нові механізми стійкості з'являються і поширюються всюди, створюючи перешкоди для лікування розповсюджених інфекційних захворювань

- World Health Organization

ANTIBIOTIC RESISTANCE



Розвиток нових антибіотиків має надзвичайне значення, оскільки еволюція мікробів продовжуватиметься безперервно, а резистентність до лікарських засобів зростає.

Проблема антибіотикорезистентності стала глобальним викликом сьогодення. Головною його причиною вважають нераціональне застосування антибактеріальної терапії.

Тож під час Всесвітнього тижня поінформованості про антибіотики, в Україні традиційно буде проведено

V міжнародний конгрес «Antibiotic resistance STOP!»,
який об'єднає провідних спеціалістів медичної галузі для розробки стратегії контролю розвитку антибіотикорезистентності

antibiotic-congress.com