

УДК 618.3/.5-06:618.38-003.2-005.6

Н.М. Шемякіна, Н.Ю. Попова, С.О. Овчаренко
Тромбоз і гематома судин пуповини:
їхня роль у перинатальних ускладненнях

Багатопрофільний медичний центр «Лелека», м. Київ, Україна

Ukrainian Journal of Perinatology and Pediatrics. 2025.4(104): 116-122. doi: 10.15574/PP.2025.4(104).116122

For citation: Shemyakina NM, Popova NYu, Ovcharenko SO. (2025). Thrombosis and hematoma of umbilical cord vessels: their role in perinatal complications. Ukrainian Journal of Perinatology and Pediatrics. 4(104): 116-122. doi: 10.15574/PP.2025.4(104).116122.

Патологія пуповини є частою причиною перинатальних ускладнень, зокрема, асфіксії, мертвонародження і неонатальної смертності. Окремі форми цієї патології (тромбоз артерії/вени пуповини і гематома пуповини) трапляються рідко, проте асоціюються з високим ризиком тяжкої гіпоксії та несприятливих перинатальних наслідків. Пренатально діагностувати ці стани можна за допомогою ультразвукового дослідження, однак здебільшого патологія виявляється лише інтранатально або постнатально.

Мета – дослідити спектр патології пуповини як чинника ризику летальних ускладнень вагітності; уточнити клінічний зміст окремих аномалій; визначити шляхи раннього встановлення діагнозу для вдосконалення протоколів ведення вагітності й пологів.

Клінічний випадок. Вагітна К., віком 29 років, перша вагітність, перебіг фізіологічний. У пологах на тлі самостійної діяльності виникла гостра брадикардія плода, яка потребувала ургентного кесаревого розтину. Народився хлопчик у стані тяжкої асфіксії (оцінка за шкалою Апгар – 3/4) із подальшим розвитком судомного синдрому і гіпоксично-ішемічної енцефалопатії. Під час пологів виявлено двократне обвиття пуповини навколо шиї, гематому пуповини (ГП) і тромбоз пупкової вени (ТПВ). Проведено лікувальну гіпотермію, інтенсивну терапію, протисудомну терапію. Дитину виписано на 16-ту добу в задовільному стані з подальшим нормальним розвитком. За результатами гістологічного дослідження підтверджено ТПВ і ГП. У матері виявлено гомозиготні мутації генів тромбофілії. Патологія пуповини може істотно впливати на внутрішньоутробний розвиток плода і перебіг пологів. Тромбоз судин і ГП асоціюються з високим ризиком тяжкої асфіксії та мертвонародження. Антенатальне діагностування часто ускладнене, тому клінічна настороженість і готовність до ургентного розродження мають ключове значення.

У наведеному випадку відзначено поєднання двох рідкісних патологій пуповини (ТПВ і ГП), що призвели до гострого дистресу плода та асфіксії новонародженого, проте завдяки своєчасному кесаревому розтину й сучасній інтенсивній терапії вдалося уникнути летального наслідку.

Висновки. ТПВ і ГП є рідкісними, але потенційно летальними ускладненнями вагітності. Вчасне виявлення змін стану плода під час моніторингу в пологах і негайне реагування медичного персоналу визначають прогноз для новонародженого. Необхідні подальші дослідження для уточнення ролі патології пуповини в структурі перинатальної смертності і можливостей раннього встановлення її діагнозу. Дослідження виконано відповідно до принципів Гельсінської декларації. На публікацію отримано інформовану згоду пацієнтки.

Автори заявляють про відсутність конфлікту інтересів.

Ключові слова: патологія пуповини, тромбоз пупкової вени, гематома пуповини, дистрес плода, асфіксія новонародженого, лікувальна гіпотермія.

Thrombosis and hematoma of umbilical cord vessels: their role in perinatal complications

N.M. Shemyakina, N.Yu. Popova, S.O. Ovcharenko

Multidisciplinary medical center «Leleka», Kyiv

Umbilical cord pathology is a common cause of perinatal complications, including asphyxia, stillbirth, and neonatal mortality. Certain forms, such as thrombosis of the umbilical arteries or vein and hematoma, are rare but are associated with a high risk of severe hypoxia and adverse perinatal outcomes. Although prenatal diagnosis of these conditions is possible with umbilical cord pathology, in most cases, the pathology is only detected intra- or postnatally.

Aim – to investigate the spectrum of umbilical cord pathologies as a risk factor for lethal pregnancy complications, to clarify the clinical significance of specific anomalies, and to identify early diagnostic pathways for improving pregnancy and labor management protocols.

Clinical case. A 29-year-old pregnant woman, gravida 1, had a physiological pregnancy course. During labor, she developed acute fetal bradycardia, which required an emergency cesarean section. A boy was born in a state of severe asphyxia (Apgar 3/4), with subsequent development of convulsive syndrome and hypoxic-ischemic encephalopathy. During delivery, a double nuchal cord, umbilical cord hematoma, and umbilical vein thrombosis were found. The newborn received therapeutic hypothermia, intensive care, and anticonvulsant therapy. The infant was discharged on day 16 in a satisfactory condition with subsequent normal development. Histological examination confirmed the presence of umbilical vein thrombosis and hematoma. The mother was found to have homozygous thrombophilia gene mutations. Umbilical cord pathology can significantly affect fetal development and the course of labor. Vascular thrombosis and umbilical cord hematoma are associated with a high risk of severe asphyxia and stillbirth. Antenatal diagnosis is often difficult, which is why clinical alertness and readiness for an emergency delivery are crucial. This case demonstrates a combination of two rare umbilical cord pathologies (umbilical vein thrombosis and hematoma) that led to acute fetal distress and neonatal asphyxia. However, due to a timely cesarean section and modern intensive care, a fatal outcome was avoided.

Conclusions. Umbilical cord thrombosis and hematoma are rare but potentially lethal complications of pregnancy. Timely detection of changes in the fetal condition during labor monitoring and prompt reaction from medical staff determine the prognosis for the newborn. Further research is needed to clarify the role of umbilical cord pathology in the structure of perinatal mortality and the possibilities for its early diagnosis.

The study was performed in accordance with the principles of the Declaration of Helsinki. The patient's informed consent was obtained for the publication of the case report.

The authors declare that there is no conflict of interest.

Keywords: umbilical cord pathology, umbilical vein thrombosis, umbilical cord hematoma, fetal distress, neonatal asphyxia, therapeutic hypothermia.

Патологія пуповини є частою причиною виникнення перинатальних ускладнень. На думку багатьох авторів, частота розвитку патології пуповини коливається в межах 15–38%. У 7,7–21,4% випадків вона спричиняє асфіксію новонародженого, у 3,4–15% – мертвонародження, у 1,5–1,6% – постнатальну смерть [14].

У систематичних оглядах зафіксовано два взаємопротилежні підходи щодо патологічних станів пуповини:

1) аномалії пуповини посідають одне з провідних місць серед причин несприятливих перинатальних наслідків;

2) більшість різноманітних патологічних станів пуповини не призводить до порушень із боку плода.

Суперечність пояснюється тим, що, з одного боку, у практичній роботі патологію пуповини зазвичай реєструють тільки в разі інтранатальних ускладнень і її танатогенетичне значення при цьому часто переоцінюють. З іншого боку, у джерелах наукової інформації немає даних щодо реальної частоти окремих видів патології пуповини, її ролі у структурі перинатальної смертності і неонатальної захворюваності [3].

Тромбоз артерій пуповини (ТАП) є надзвичайно рідкісним ускладненням вагітності, яке викликає тяжкий дистрес плода і мертвонародження. Він асоціюється з тяжкими перинатальними ускладненнями, такими як гіпоксично-ішемічна енцефалопатія або церебральний параліч. Ретроспективне дослідження 317 випадків внутрішньоутробної загибелі плода свідчить, що ТАП міг бути причиною смерті до 10% випадків. Частота коливається від 0,0025% до 0,045% вагітностей. Це – рідкісний розлад, про який повідомляється приблизно в 1 випадку на 1300–1500 пологів, в 1 випадку на 1000 постнатальних патологічних досліджень пуповини і плаценти та в 1 випадку на 250 вагітностей із високим ризиком [7].

Тромбоз пупкової вени (ТПВ) є поширенішим за ТАП, але ТАП пов'язаний зі збільшенням фетальної та перинатальної захворюваності й смертності. Повідомляється, що венозний, венозний і артеріальний та у двох артеріях тромбози виникають у 70%, 20% і 10% випадків, відповідно.

Патогенез досі не з'ясований, але часто пов'язаний з анатомічними аномаліями пупкового канатику, що призводить до застою крові та утворення тромбозу [7].

Гематома пуповини (ГП) – це вилив крові у вартонові драгли. Частота виникнення коли-

вається в межах 1:5505–12699 живонароджених. Гематома може сформуватися внаслідок розриву варикозно розширеної вени пуповини або внаслідок інвазивних перинатальних процедур (кордоцентез). Гематома може сформуватися спонтанно на тлі кісти пуповини. Перинатальні результати при ГП передусім залежать від її розмірів. При невеликих процесах, наприклад, після кордоцентезу, ГП поступово розсмоктується, і надалі вагітність розвивається без ускладнень [18].

Дослідження пуповини за допомогою ультразвукового дослідження (УЗД) зазвичай не викликає труднощів у будь-якому терміні вагітності. Пренатальне діагностування ГП ґрунтується на візуалізації кістозного, можливо, багатокамерного, утворення різної ехогенності в товщі пуповини. Ехогенність ГП залежить від давності її формування. Проте в пологах і в разі гострого порушення пуповинного кровотоку внаслідок ГП чи ТПВ далеко не завжди є змога виконати УЗД, тому слід опиратися на менш специфічні методи дослідження, такі як кардіотокографія (КТГ) [2].

Мета роботи – дослідити спектр патологій пуповини як чинника ризику летальних ускладнень вагітності; уточнити клінічний зміст окремих аномалій; визначити шляхи раннього встановлення діагнозу для вдосконалення протоколів ведення вагітності й пологів.

Дослідження виконано згідно з принципами Гельсінської декларації. На проведення досліджень отримано інформовану згоду пацієнтки.

Клінічний випадок

Вагітна К., віком 29 років. Вагітність перша, фізіологічна, перебіг – без особливостей. Пологова діяльність розвинулася самостійно, жінка не потребувалапологопідсилення, навколоплідні води були прозорими, на 9 см розкриття шийки матки виникла різка брадикардія – до 60–70 уд./хв (рис. 1). Згідно з чинним локальним протоколом медичного центру «Лелека» («Дистрес плода»), ця ситуація потребувала ургентних дій, і додаткове діагностування не було доцільним для верифікації стану плода (наприклад, визначення лактату з передлеглої голівки).

Негайно виконано ургентний кесарів розтин, у результаті чого народився хлопчик масою тіла 3790 г, зростом 55 см і з оцінкою за шкалою Апгар 3/4 бали, у стані асфіксії. Під час вилучення діагностовано двократне обвиття пуповини

КЛІНІЧНИЙ ВИПАДОК

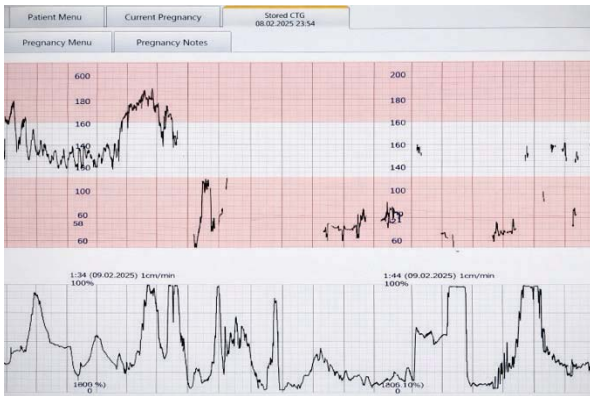


Рис 1. Кардіотокограма плода вагітної К.

навколо шиї. Кислотно-основний статус одразу після народження: рН – 7,3, лактат – 4 ммоль/л, з подальшою негативною динамікою через 40 хвилин: рН – 7,08, лактат – 14 ммоль/л. Одразу після народження помічено патологічні зміни пуповини (рис. 2 і 3).

Одразу після народження проведено заходи розширеної первинної реанімації із застосуванням штучної вентиляції легень (ШВЛ) мішком і маскою з наступною інтубацією трахеї та подовженою ШВЛ. На момент огляду свідомість, рухова активність, міотонус пригнічені. Враховуючи тяжкість асфіксії, потребу в тривалій ШВЛ, для подальшого обстеження і лікування дитину госпіталізовано до блоку інтенсивної терапії новонароджених. Упродовж перших годин життя виявлено явища судомного синдрому у вигляді клонічних судом на тлі загального церебрального пригнічення, куповані на тлі протисудомної терапії. За 2 години після народження розпочато процедуру лікувальної гіпотермії. Під час процедури охолодження ви-

конано знеболювання фентанілом, відзначено явища артеріальної гіпотензії, кореговані інфузією комбінації вазопресорних та інотропних препаратів, призначено протисудомну терапію тіопенталом натрію. Процедуру лікувальної гіпотермії проведено в повному обсязі відповідно до протоколу, за 72 години по тому проведено процедуру зігрівання. У неврологічному статусі виявлено збереження синдрому церебрального пригнічення на тлі медикаментозної седації, поодинокі клонічні судоми, на електроенцефалограмі – достатня мозкова електрична активність, судом не зафіксовано. Додатково призначено антибактеріальну терапію з урахуванням даних лабораторних досліджень. На 6-ту добу життя дитину екстубовано, переведено на неінвазивну ШВЛ. З 8-ї доби життя відзначено самостійне дихання. На 10-ту добу життя дитину переведено до палати сумісного перебування з матір'ю. Хлопчика виписано додому на 16-ту добу. На момент виписки стан дитини задовільний. Подальше спостереження педіатром у медичному центрі «Лелека» вказує на нормальний розвиток малюка.

Остаточний неонатологічний діагноз – «Гіпоксично-ішемічна енцефалопатія новонароджених, синдром церебрального пригнічення. Судомний синдром в анамнезі. Тяжка асфіксія при народженні, стан після процедури лікувальної гіпотермії. Внутрішньоутробна інфекція, не уточнена, реконвалесцент».

Гістологічне дослідження: маса плаценти – 620 г, розмір – 24×23×2,5 см. Оболонки прозорі. Материнська поверхня повнокровна, з поодинокими петрифікатами. Пуповина з цен-

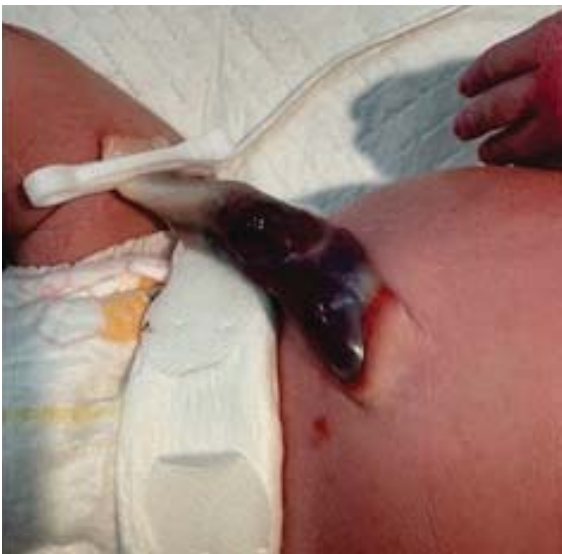

Рис 2. Гематома пуповини

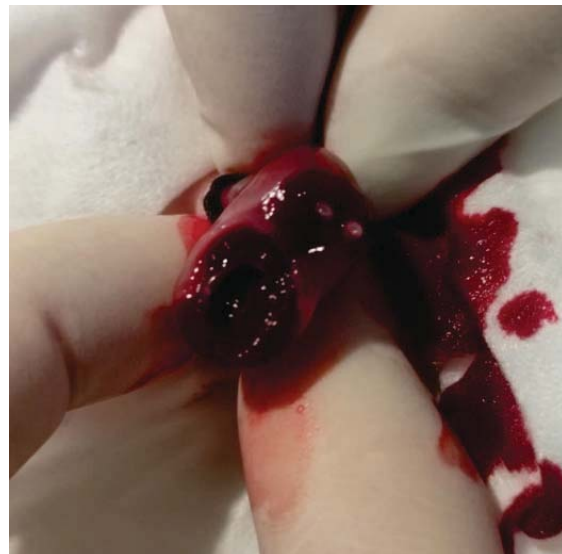

Рис 3. Тромбоз пупкової вени

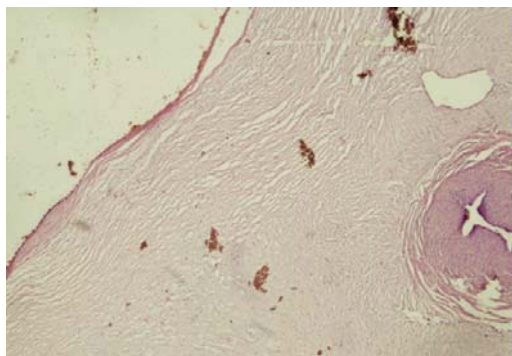


Рис 4. Нормальна спазмована артерія та розширена вена з тонкою стінкою

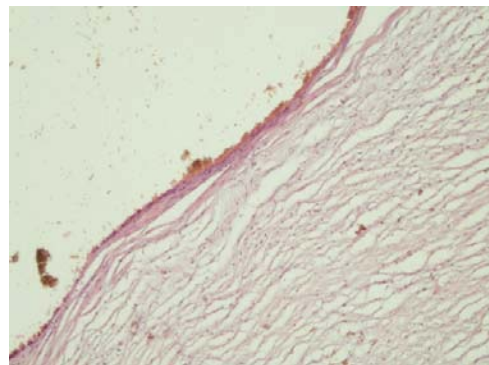


Рис 5. Стінка вени, гіоплазований м'яз

тральним прикріпленням, на відстані 39 см від плаценти – ділянка пуповини протягом 19 см із крововиливами у вартонові драгли, на розрізі з тромбозом вени. *Мікроскопія.* У плаценті значні дистрофічні зміни з відкладанням солей кальцію. Стовбурові ворсини з розширеннями і повнокровними судинами. Кінцеві ворсинки з підвищеною васкуляризацією, повнокровними капілярами. У міжворсинчастому просторі – глибокі фібриноїду, ділянки злипання ворсинок. У пуповині – 3 судини, артерії спазмовані. Просвіт вени розширений у різних ділянках (рис. 4). Там, де помірне розширення вени, збережений м'язовий шар (рис. 5).

У значно розширених ділянках м'язовий шар значно стоншений (рис. 6). Пристінково відзначено скупчення лейкоцитів і еритроцитів. У цих ділянках пуповини виявлено значне стоншення вартонових драглів із розширеними крововиливами в них (рис. 7 і 8).

Після пологів жінку дообстежено і виявлено гомозиготні мутації генів тромбофілії – ген *GP1BA* (482 C>T) – тромбоцитарний глікопротеїн 1b, що підвищує ризик утворення венозних тромбозів.

Обговорення

Пуповина певною мірою є самостійним елементом, оскільки разом з основною роллю провідника крові від матері до плода й назад вона

має й інші досить важливі функції: амніальний епітелій, що покриває її, входить як вагома частина в навколоплідний простір, а вартонові драгли співвідносяться шляхом чисельних осередків і щілин із хоріальною пластинкою плаценти, що передбачає не тільки метаболічний обмін між плацентою й пуповиною, але й залежність щодо обсягу структурних компонентів, передусім сполучної тканини; судини пуповини мають властивість до ритмічного скорочення, сприяючи серцевій діяльності ембріона й плода [2]. Реципрокна пульсація пупкових артерій унаслідок їхнього спіралеподібного ходу передається на стінку вени пуповини й значною мірою допомагає відтоку оксигенованої крові до плода. Ендотеліальний покрив артерій і вени пуповини продукує простагландини, зокрема простагландин, який є сильним вазодилататором та інгібітором агрегації тромбоцитів. Не виключено, що простагландин потрапляє до плацентарно-плодового кровообігу, а через вартонові драгли, амніальний епітелій та навколоплідні води – до системи кровообігу матері [22].

З середини другого триместру за допомогою поздовжнього і поперечного сканування чітко ідентифікуються судини пуповини - дві артерії та одна вена, які за результатами поперечного сканування є округлими анехогенними утвореннями правильної форми. Діаметр вени завжди перевищує діаметр артерій. Судини пуповини

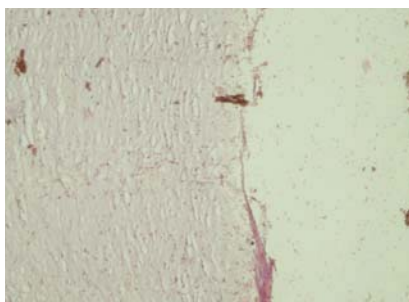


Рис 6. М'яз вже майже відсутній

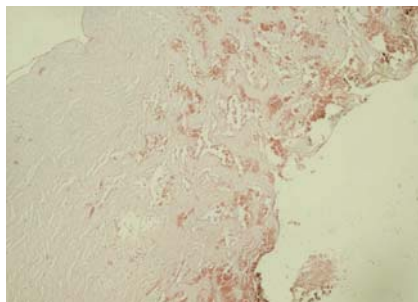


Рис 7. Крововилив у вартонові драгли, стінка вени відсутня

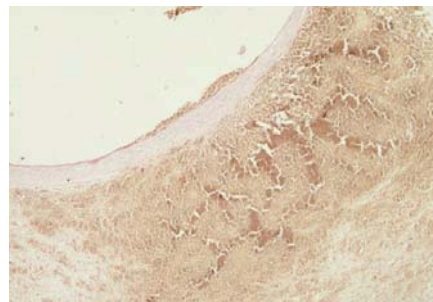


Рис 8. Стоншена стінка вени, периваскулярний крововилив

КЛІНІЧНИЙ ВИПАДОК

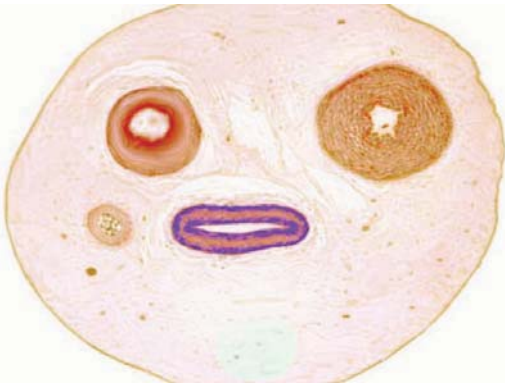


Рис 9. Нормальний гістологічний вигляд судин пуповини [4]

замкнуті в оболонку середньої ехогенності – вартонових драглів (*substantia gelatinosa funiculi umbilicalis*) – міжклітинної субстанції желеподібної сполучної тканини пуповини. У другій половині вагітності поступово збільшується діаметр судин пуповини: вени – у середньому від 4 до 8–10 мм, артерії – від 2 до 4 мм (рис. 9).

Візуалізація пуповини, що поліпшується в міру збільшення гестаційного віку плода, пов'язана не тільки зі зростанням діаметра судин, але й зі збільшенням товщини вартонових драглів [3,14].

Під час сканування пупкового канатика вдається виявити його гвинтоподібне скручування. Кількість витків коливається в межах від 10 до 25, причому в більшості випадків (4:1) вони спрямовані справа наліво. Причини такої закономірності не встановлені. Відсутність гвинтоподібного скручування судин пуповини, як і надмірне їх «скручування», ряд авторів розцінюють як ехографічну ознаку хромосомних аномалій [14]. У проспективному рандомізованому дослідженні 861 одноплідної вагітності, що закінчилися пологами в 37–41 тиждень гестації, встановлено, що спрямованість спіралей пуповини значно частіше є лівою (79% випадків), рідше – правою (16,4%) або двоспрямованою (4,6%). За іншими даними, закручування пуповини вліво фіксують у 7 разів частіше, ніж у протилежний бік. Навіть у монозиготних близнюків спрямованість витків пуповини може бути різною. Наукової інтерпретації спрямованості витків на сьогодні немає [22].

Припускають, що скручування пуповини є результатом рухливої активності плода, тоді як відсутність витків може свідчити про зниження активності або порушення з боку центральної нервової системи. Не виключено, що звивистість пуповини пов'язана з гемодинамічними чинниками, насамперед із різницею тиску в артеріях пуповини при різному їхньому діаметрі.

Цим пояснюється гіперзвивистість пуповини в близнюка-реципієнта за наявності фето-фетального синдрому [22].

Внутрішньоутробний ріст і розвиток плода/плодів багато в чому залежить від особливостей розвитку пуповини. Неправильне або недостатнє її формування перешкоджає нормальному розвитку плода. Анте- або постнатальне клінічне оцінювання патології пуповини істотно підвищує достовірність визначення стану фетоплацентарної системи і прогнозування стану плода, новонародженого і немовляти вже з початку другого триместру вагітності [12,22].

Судини пуповини не мають іннервації, а їхня активність визначається вазоактивними стимулами. За даними електроміографічних досліджень, м'язовий шар судин хоріона і пуповини ініціює спонтанні скорочення з частотою $1,4 \pm 0,05$ циклу за хвилину і тривалістю кожного циклу $42,8 \pm 0,24$ секунди, причому вени мають більшу за артерії амплітуду скорочень. Роль пейсмейкера виконує циркулярний шар гладком'язових клітин вени. Судинно-рухові реакції пуповини, які забезпечуються гладком'язовими тканинами судин, залежать від активності кальцієвих каналів [6,12,20,22].

Тромбоз судин пуповини – це оклюзія однієї або більше її судин. У більшості випадків тромбується вена пуповини, оскільки вона слугує джерелом оксигенованої крові, що надходить із плаценти, однак у клінічній практиці описані випадки ТАП за наявності її аневризматичного розширення [1,15]. Тромбоз судин пуповини може бути первинним або вторинним унаслідок місцевого опору кровотоку в пуповині (при її перекрученні, утворенні вузлів, петель, стисненні та гематомі) [17,23]. Анатомічні порушення провокують розвиток тромбу. Розвиток тромбозу судин пуповини може бути ініційований ревматоїдним артритом або іншими аутоімунними захворюваннями, цукровим діабетом матері. Також чинниками ризику є тромбофілія матері, гіпертензія під час вагітності та Rh-ізоімунізація [11,14,19].

Хоча ускладнення, пов'язані з пуповиною, можуть бути другою за поширеністю причиною мертвонародження, повідомляється, що ГП є рідкісною причиною мертвонародження і дистресу плода; загальний рівень перинатальних втрат становить приблизно 50%, а частота цього розладу в живонароджених – приблизно 1 на 11 000 вагітностей [1,6,16].

З огляду іноземної літератури взято 9 публікацій, у яких наведено 11 випадків спонтанної ГП за 2008–2017 рр. З цих випадків два були мертвонародженнями (1 – антенатальна загибель, 1 – на 6-ту добу життя), а дев'ять – живонародженнями (7 – термінові пологи, 2 – передчасні). За результатами аналізу 11 випадків у двох відзначено ознаки хоріоамніоніту, в одному – єдину артерію пуповини і крайове вставлення канатика зі спонтанним відривом артерії пуповини, один випадок був вторинним у зв'язку з композитним гетерозиготним вродженим дефіцитом фактора VII, а в семи випадках не повідомлено про патологічний стан [18].

Точна етіологія спонтанної ГП досі не з'ясована. Запропоновано багато теорій, але без остаточних результатів. Імовірно, до ГП призводить поєднання різних чинників. Фактори ризику спонтанної ГП різноманітні: морфологічні аномалії пуповини (як за довжиною, так і за товщиною), справжні вузли, пролапс пуповини, тракція або перекут, волокнисте вставлення пуповини, аномалії стінки судини, кісти пуповини, травми живота під час вагітності, вагітність після переносування, інфекції (хоріоамніоніт і фунікуліт), дефіцит Вартона, вроджені дефекти, а ще багато інших залишаються не поясненими. Унаслідок стиснення судин пуповини може виникнути гіпоксія та анемія плода, що призводить до перинатальної асфіксії і мертвонародження. Повідомляється також про ятрогенні причини, пов'язані з амніоцентезом, внутрішньоутробними трансфузіями і діагностичним кордоцентезом [1,5,9,15].

Спонтанна кровотеча в пуповині зумовлена руйнуванням стінки судини, через яку в більшості випадків відбувається екстравазація крові у вартонові драгли. До його утворення може бути причетним високий внутрішньосудинний тиск. Гематома може порушувати материнсько-фетальний кровообіг шляхом стиснення судин (артерії та вени пуповини) із подальшою гіпоксією плода або крововтратою усередині самого канатика з анемією, що призводить до перинатальної асфіксії і мертвонародження [1,5,8,15].

Антенатальне діагностування стану плода. Основними патологічними КТГ-ознаками при патології пуповини є: базальна тахікардія – 47,27%, зниження кількості акцелерацій – 46,36%, зни-

ження варіабельності базального ритму – 43,63%, переміжний тип варіабельності базального ритму – 55,45%, поява комплексів «акцелерація-децелерація-акцелерація» – 41,81%, варіабельні децелерації – 53,63%, хвилеподібний синусоїдальний ритм – 77,27% [2,13,21].

Критично важливою є негайна реакція медичного персоналу на зміни стану плода. У медичному центрі «Лелека» розроблено і впроваджено алгоритм дій у разі відхилення в стані плода за результатами виконання моніторингу. Цей алгоритм дій базується на гайдлайні NICE «Fetal monitoring in labour» [10].

Алгоритм дій у разі патологічних відхилень під час фетального моніторингу в пологах. Ургентне (негайне) розродження показано в таких випадках:

- гостра брадикардія або одиночна тривала децелерація >3 хв;
- тривалість брадикардії ≤9 хв (і наявні антенатальні або інтрапартальні фактори ризику).

У разі, коли серцевий ритм плода відновлюється (>9 хв), слід переоцінити стан плода, зокрема, можна змінити будь-яке рішення про прискорення пологів, обговоривши це з пацієнткою.

Висновки

Тромбоз і гематома пуповини є рідкісними, але потенційно летальними ускладненнями вагітності. Вчасне виявлення змін стану плода під час моніторингу в пологах і негайне реагування медичного персоналу визначають прогноз для новонародженого.

Отже, вищезазначене допомагає скласти уявлення про багатогранний спектр патології та девіантних варіантів пуповини, які безпосередньо пов'язані з негативними перинатальними результатами. Тому буде корисним обмін досвідом фахівців із цієї проблеми за результатами експертних оцінок, що сприятиме уточненню клінічного змісту окремих варіантів патології пуповини, а отже, й оптимізації ведення вагітності та ефективного розродження.

Необхідні подальші дослідження для уточнення ролі патології пуповини в структурі перинатальної смертності та для раннього встановлення діагнозу цієї патології.

Автори заявляють про відсутність конфлікту інтересів.

References/Література

- Dias Z, Kore S. (2023). Length of the umbilical cord and perinatal outcomes: a study of 500 deliveries. *The New Indian Journal of OBGYN*. 9(2): 228-232. <https://doi.org/10.21276/obgyn.2023.9.2.7>.
- Dubetskyi B, Makarchuk O, Zhurakivska O, Rymarchuk M, Andriets O, Lenchuk T et al. (2023). Pregnancy and umbilical cord pathology: structural and functional parameters of the umbilical cord. *Journal of medicine and life*. 16: 1282-1291. doi: 10.25122/jml-2023-0025.
- Hayes DJL, Warland J, Parast MM, Bendon RW, Hasegawa J, Banks J et al. (2020, Sep 24). Umbilical cord characteristics and their association with adverse pregnancy outcomes: A systematic review and meta-analysis. *PLoS One*. 15(9): e0239630. doi: 10.1371/journal.pone.0239630.
- Heil JR, Bordoni B. (2023). Embryology, Umbilical Cord. URL: www.ncbi.nlm.nih.gov/books/NBK557490/.
- Jain P, Aggarwal M, Ahuja M, Gupta S. (2021). Umbilical cord coiling index as a marker of perinatal outcome. *Indian Journal of Obstetrics and Gynecology Research*. 8(3): 323-327. <https://doi.org/10.18231/ijogr.2021.068>.
- Kalluru P, Kalluru H, Allagadda T, Talur M, Gonepogu M, Gupta S. (2024). Abnormal umbilical cord coiling and association with pregnancy factors. *Journal of the Turkish German Gynecological Association*. 25: 44-52. <https://doi.org/10.4274/jtgga.galenos.2023.2023-3-3>.
- Li J, Ijaz I, Zhao L. (2024, Jul 15). Umbilical Artery Thrombosis Causing Fetal Distress: A Case Report. *Cureus*. 16(7): e64624. doi: 10.7759/cureus.64624.
- Luo J, Zhou J, Huang K, Li L, Yan J. (2021). Clinical Analysis of Eleven Cases of Spontaneous Umbilical Cord Vascular Rupture During Pregnancy. Preprint. PPR: PPR385808. <https://doi.org/10.21203/rs.3.rs-712163/v1>.
- Mota F, Oliveira N, Fonseca M, Mimoso G. (2019, Jun 18). Spontaneous umbilical cord haematoma. *BMJ Case Rep*. 12(6): e229952. doi: 10.1136/bcr-2019-229952.
- NICE. (2022, Dec 14). Fetal monitoring in labour. London: National Institute for Health and Care Excellence (NICE).
- Oualiken C, Martz O, Idrissi N, Harizay FT, Martin L, De Maistre E et al. (2023, Jan 4). Case report: Umbilical vessel aneurysm thrombosis and factor V Leiden mutation leading to fetal demise. *Front Med (Lausanne)*. 9: 1083806. doi: 10.3389/fmed.2022.1083806.
- Pan S, Xu A, Lu X, Chen B, Chen X, Hua Y. (2024). Umbilical artery thrombosis risk factors and perinatal outcomes. *BMC Pregnancy and Childbirth*. 24. <https://doi.org/10.1186/s12884-024-06335-z>.
- Pezron J, Tellai L, Tourneux P. (2020, Oct). Spontaneous umbilical cord hematoma with a favorable outcome. *Arch Pediatr*. 27(7): 380-382. doi: 10.1016/j.arcped.2020.07.004.
- Reddy UM, Goldenberg R, Silver R, Smith GCS, Pauli RM, Wapner RJ et al. (2009, Oct). Stillbirth classification--developing an international consensus for research: executive summary of a National Institute of Child Health and Human Development workshop. *Obstet Gynecol*. 114(4): 901-914. doi: 10.1097/AOG.0b013e3181b8f6e4.
- Saji S, Hasegawa J, Nakamura M, Furuya N, Homma C, Suzuki N. (2023). EP20.23: Perinatal outcomes in cases with isolated single umbilical artery and pathological aspects. *Ultrasound in Obstetrics & Gynecology*. 62; 51: 234-235. <https://doi.org/10.1002/uog.27009>.
- Sánchez-Códez MI, Lubián-Gutiérrez M, Méndez-Abad P. (2019, Aug). Umbilical Cord Hematoma. *Fetal Pediatr Pathol*. 38(4): 359-360. doi: 10.1080/15513815.2019.1584656.
- Sánchez-Trujillo L, García-Montero C, Fraile-Martínez O, Guijarro LG, Bravo C, De Leon-Luis JA et al. (2022, Nov 29). Considering the Effects and Maternofoetal Implications of Vascular Disorders and the Umbilical Cord. *Medicina (Kaunas)*. 58(12): 1754. doi: 10.3390/medicina58121754.
- Scutiero G, Bernardi G, Iannone P, Nappi L, Morano D, Greco P. (2018, Mar 26). Umbilical Cord Hematoma: A Case Report and Review of the Literature. *Obstet Gynecol Int*. 2018: 2610980. doi: 10.1155/2018/2610980. Erratum in: *Obstet Gynecol Int*. 2018 Aug 1; 2018: 1405281. doi: 10.1155/2018/1405281.
- Tenaw Goshu B. (2022, Feb 18). Histopathologic Impacts of Diabetes Mellitus on Umbilical Cord During Pregnancy. *Pediatric Health Med Ther*. 13: 37-41. doi: 10.2147/PHMT.S323812.
- Tonni G, Lituania M, Cecchi A, Carboni E, Resta S et al. (2023). Umbilical Cord Diseases Affecting Obstetric and Perinatal Outcomes. *Healthcare*. 11(19), 2634. <https://doi.org/10.3390/healthcare11192634>.
- Wei J, Li Q, Zhai H. (2021, Nov 22). Umbilical artery thrombosis diagnosed at different gestational ages and fetal outcomes: a case series. *BMC Pregnancy Childbirth*. 21(1): 788. doi: 10.1186/s12884-021-04264-9. PMID: 34809600; PMCID: PMC8607721.
- Wilke DJ, Denier JP, Khong TY, Mattner TW. (2021, Jan 1). Estimating umbilical cord flow resistance from measurements of the whole cord. *Placenta*. 103: 180-187. Epub 2020 Oct 8. doi: 10.1016/j.placenta.2020.09.066. PMID: 33160251.
- Wong YP, Abd Rahman R, Tan AE, Tan GC. (2025, Jan 3). Umbilical Artery Thrombosis Masquerading as Single Umbilical Artery in a Stillbirth. *Diagnostics (Basel)*. 15(1): 94. doi: 10.3390/diagnostics15010094.

Відомості про авторів:

Шемякіна Наталія Миколаївна – к.мед.н, мед. директор, лікар-акушер-гінеколог Багатопрофільного медичного центру «Лелека». Адреса: м. Київ, вул. Квітки Цісик, 56. <https://orcid.org/0009-0009-3343-2508>.

Попова Наталія Юріївна – лікар акушер-гінеколог, зав. акушерського відділення Багатопрофільного медичного центру «Лелека». Адреса: м. Київ, вул. Квітки Цісик, 56. <https://orcid.org/0009-0006-9740-2963>.

Овчаренко Світлана Олександрівна – лікар-акушер-гінеколог Багатопрофільного медичного центру «Лелека». Адреса: м. Київ, вул. Квітки Цісик, 56. <https://orcid.org/0000-0002-2493-7741>.

Стаття надійшла до редакції 06.09.2025 р.; прийнята до друку 27.11.2025 р.



WORLD THROMBOSIS DAY
13 OCTOBER

#Ukraine_support WTD 2026

Шановний колего!

Ми прагнемо підвищити обізнаність про тромбоз, включаючи його причини, фактори ризику, симптоми та доказову профілактику і лікування. Зрештою, ми прагнемо зменшити смертність та інвалідність, спричинену цим станом.

Наша місія підтримує глобальну ціль Всесвітньої Асамблеї охорони здоров'я щодо скорочення передчасної смертності від неінфекційних захворювань на 25 відсотків до 2026 року.

**Долучайтесь! Збережемо здоров'я нації!
Обізнаний сьогодні — врятований завтра!
Разом ми сила!**

EYES OPEN TO THROMBOSIS

wtd-ukraine.org

ІХ МІЖНАРОДНИЙ КОНГРЕС
14–15 листопада 2026 online

Antibiotic resistance STOP!

Стійкість до антибіотиків зростає до загрозово високих рівнів у всьому світі. Нові механізми стійкості з'являються і поширюються всюди, створюючи перешкоди для лікування розповсюджених інфекційних захворювань

- World Health Organization

ANTIBIOTIC RESISTANCE



Розвиток нових антибіотиків має надзвичайне значення, оскільки еволюція мікробів продовжуватиметься безперервно, а резистентність до лікарських засобів зростає.

Проблема антибіотикорезистентності стала глобальним викликом сьогодення. Головною його причиною вважають нераціональне застосування антибактеріальної терапії.

Тож під час Всесвітнього тижня поінформованості про антибіотики, в Україні традиційно буде проведено

У міжнародний конгрес «Antibiotic resistance STOP!»,
який об'єднає провідних спеціалістів медичної галузі для розробки стратегії контролю розвитку антибіотикорезистентності

antibiotic-congress.com