

УДК 616.727.3-001.5-06:611.1+612.824]:616.8-009.1-08-053.2/.6

А.Ф. Левицький, Ю.Л. Соболевський, В.В. Лиходій, Д.Ю. Ковальчук

Нейроваскулярні порушення при надвиросткових переломах плечової кістки в дітей і підлітків

Національний медичний університет імені О.О. Богомольця, м. Київ, Україна

Paediatric Surgery (Ukraine). 2025. 4(89): 101-108. doi: 10.15574/PS.2025.4(89).101108

For citation: Levytskyi AF, Sobolevskiy YL, Lykhodii VV, Kovalchuk DY. (2025). Neurovascular disorders in supracondylar fractures of the distal humerus in children and adolescents. Paediatric Surgery (Ukraine). 4(89): 101-108. doi: 10.15574/PS.2025.4(89).101108.

Надвиросткові переломи плечової кістки (НППК) є поширеним травматичним пошкодженням у педіатричній практиці, яке становить близько 60% серед переломів у ділянці ліктьового суглоба. Ускладнення, зумовлені ураженнями нервів і судин, можуть бути первинними або вторинними, які виникають у процесі лікування переломів. Ураження нервів трапляються в 5,8–14,0% дітей, а частота судинних травм коливається в межах 3,2–14,3%. Розрізняють рожеву руку без пульсу, перфузовану і бліду, холодну руку без пульсу. Обидва випадки потребують термінового лікування. Однак залишаються дискусійними питання щодо змісту, характеру та обсягу такого лікування, визначення термінів його проведення.

Мета – визначити сучасну тактику лікування нейроваскулярних порушень при НППК у дітей і підлітків.

Методологія дослідження базується на рекомендаціях «Preferred Reporting Items for Systematic Reviews and Meta-analysis (PRISMA) guidelines». Пошук літературних джерел проведено з використанням сучасних вітчизняних і зарубіжних баз, глибина пошуку – за останніх 5–7 років із використанням таких термінів: «supracondylar fractures of distal humerus in pediatric patients», «treatment», «neurovascular disorders». За результатами аналізу літературних джерел, тактика лікування васкулярних ускладнень базується на встановленні ступеня їх порушення, які традиційно визначаються, як рожева/бліда рука без пульсу. В обох випадках обґрунтованою є невідкладна репозиція відламків і внутрішня фіксація. Подальша тактика залежить від результатів моніторингу стану кровопостачання, в об'єктивізації якого важливу роль відіграє трифазна доплерографія. При негативних показниках та ознаках компартменту синдрому показано невідкладне оперативне втручання для визначення факторів васкулярних порушень та їх усунення. Тактика лікування неврологічних порушень залежить від ступеня сенсорних і рухових порушень. При нейрапраксії виправданою є очікувальна тактика, при нейротмезі, який характеризується стійким неврологічним дефіцитом, показано нейрохірургічне втручання.

Висновки. Нейроваскулярні ускладнення при НППК у дітей і підлітків потребують невідкладної репозиції та внутрішньої фіксації відламків. Подальша тактика лікування пошкодження нервових структур залежить від ступеня сенсорних і рухових розладів, а судинних – від показників клінічного та інструментального моніторингу.

Автори заявляють про відсутність конфлікту інтересів.

Ключові слова: надвиросткові переломи в дітей і підлітків, нейроваскулярні порушення, лікування.

Neurovascular disorders in supracondylar fractures of the distal humerus in children and adolescents

A.F. Levytskyi, Y.L. Sobolevskiy, V.V. Lykhodii, D.Y. Kovalchuk

Bogomolets National Medical University, Kyiv, Ukraine

Supracondylar fracture of the distal humerus (SFDH) is a common traumatic injury in pediatric practice, accounting for about 60% of fractures in the elbow joint. Complications caused by nerve and vascular damage can be primary or secondary, arising during the treatment of fractures. Nerve damage occurs in 5.8–14% of children, and the frequency of vascular injuries ranges from 3.2% to 14.3%. A distinction is made between a «pink, pulseless, perfused hand» and a «pale, cold, pulseless hand.» Both cases require urgent treatment. However, a number of issues remain debatable regarding the content, nature, and scope of such treatment, as well as the timing of its implementation.

Reviews

Aim – to determine the current tactics for treating neurovascular disorders in SFDH in children and adolescents.

The research methodology is based on the recommendations of the «Preferred Reporting Items for Systematic Reviews and Meta-analysis (PRISMA) guidelines». The search for literature sources was carried out using modern domestic and foreign databases, the depth of the search – over the last 5–7 years using the following terms: «supracondylar fractures of distal humerus in pediatric patients», «treatment», «neurovascular disorders». According to the results of the analysis of literary sources, the tactics of treating vascular complications are based on establishing the degree of their impairment, which is traditionally defined as a pink/pale hand without a pulse. In both cases, urgent reduction of fragments and internal fixation are recommended. Further tactics depend on the results of monitoring the state of blood supply, in the objectification of which three-phase Dopplerography plays an important role. With negative indicators and signs of compartment syndrome, urgent surgical intervention is indicated to determine the factors of vascular disorders and their elimination. The treatment of neurological disorders depends on the degree of sensory and motor disorders. In case of neurapraxia, expectant management is justified, while in case of neurotmesis, which is characterized by persistent neurological deficit, neurosurgical intervention is indicated.

Conclusions. Neurovascular complications in SFDH in children and adolescents occur in about 14% of cases, requiring urgent reduction and internal fixation of the fragments. Further treatment tactics for damage to nervous structures depend on the degree of sensory and motor disorders, and for vascular disorders – on the indicators of clinical and instrumental monitoring.

The authors have no conflicts of interest to declare.

Keywords: supracondylar fractures of distal humerus in pediatric patients, neurovascular disorders, treatment.

Вступ

Надвиросткові переломи плечової кістки (НППК) є поширеними травматичними пошкодженнями в педіатричній практиці, які становлять близько 60% серед переломів у ділянці ліктьового суглоба. Ці переломи переважають серед пацієнтів віком до 7 років, а в подальшому посідають друге місце серед пошкоджень у дитячій популяції. За статеву належністю превалюють чоловіки в співвідношенні 3:2 (чоловіки: жінки). Переважають переломи розгинального типу, спричинені падінням на випрямлену руку (97–99%). Стосовно домінуючого пошкодження за боком ураження, то чіткої доказової бази з цього приводу не існує [12,26].

Ускладнення, зумовлені ураженнями нервів і судин, можуть бути первинними, тобто такими, що виникають внаслідок первинної травми, або вторинними, як ятрогенна травма, що виникає в процесі лікування переломів. Ураження нервів трапляються в 5,8–14,0% дітей, а частота судинних травм коливається в межах 3,2–14,3% [23].

Ретельне оцінювання функцій серединного, переднього міжкісткового, ліктьового і променевого нервів є обов'язковим. Найкраща практика передбачає документування рухових і сенсорних функцій кожного нерва, однак з урахуванням особливостей дитячого віку повноцінна реалізація цього положення є вкрай складним завданням. Травматична нейрапраксія констатується в близько 11% випадків, причому передній міжкістковий нерв найчастіше уражується при переломах розгинального типу, а ліктьовий – при переломах згинального типу [6].

Пошкодження плечової артерії трапляється в близько 38% випадків, особливо при переломах Гартленд III зі зміщенням. Розрізняють рожеву руку

без пульсу, перфузовану (деякі пацієнти мають виражений колатеральний кровообіг, чим пояснюється достатня перфузія навіть на тлі відсутності пульсу) і біду, холодну руку без пульсу. Обидва випадки потребують термінового лікування [12].

Однак залишаються дискусійними питання щодо змісту, характеру та обсягу такого лікування, визначення термінів його проведення.

Мета дослідження – визначити сучасну тактику лікування нейроваскулярних порушень при НППК у дітей і підлітків.

Методологія дослідження базується на рекомендаціях «Preferred Reporting Items for Systematic Reviews and Meta-analysis (PRISMA) guidelines» (рис.1) [15]. Пошук літературних джерел проведено з використанням сучасних вітчизняних і зарубіжних баз, глибина пошуку – за останніх 5–7 років із використанням таких термінів: «supracondylar fractures of distal humerus in pediatric patients», «treatment», «neurovascular disorders».

Критерії залучення: 1) пацієнти дитячого і підліткового віку з НППК II–IV типу за Гартлендом із нейроваскулярними порушеннями; 2) літературні джерела з достатнім рівнем доказовості (I–IV), у яких представлена статистично достатня група пацієнтів за кількістю і терміном спостереження.

Критерії вилучення: 1) НППК I типу за Гартлендом, II–IV типу без нейроваскулярних порушень; 2) публікації (рецензії, тези або статті), які не мають достатньої інформативної доказової бази та представлені окремими клінічними випадками.

Пошук проведено за такими даними: перший автор, рік публікації, рівень доказовості, дизайн дослідження, тип перелому, кількість і вік пацієнтів, різновид, ступінь уражень нейроваскулярних структур, лікувальна тактика та її результати (табл. 1).

Таблиця 1

Характеристика відібраних літературних джерел для подальшого аналізу

Автор, рік, країна	Характер нейроваскулярних порушень і обсяг дослідження	Дизайн дослідження, рівень доказовості
Shore V.J. і співавт., 2019, USA [22]	Обстежено 244 пацієнти (1996–2012 рр.) з ушкодженнями нервів, пов'язаними з розгинальним типом НППК. З дослідження вилучено пацієнтів із ятрогенним ураженням і суб'єктивними парестезіями без рухового дефіциту	Ретроспективне, рандомізоване, рівень IV
Graff C. і співавт., 2022, Australia [8]	Проаналізовано результати лікування 179 пацієнтів із клінічними ознаками ятрогенного ураження ліктьового нерва внаслідок застосування перехресної фіксації	Ретроспективне, рандомізоване, рівень IV
Özcan M. і співавт., 2020, Turkey [17]	Обстежено 375 пацієнтів, із них у 37 осіб виявлено первинні або ятрогенні пошкодження нервових структур	Ретроспективне, рандомізоване, рівень III
Schädlich I.S. і співавт., 2024, Germany [21]	У 10 пацієнтів вивчено первинне травматичне пошкодження серединного нерва та ізольовані ураження його рухової гілки, переднього міжкісткового нерва	Проспективне, рівень II
Wilks D.J. і співавт., 2023, UK [26]	Обстежено 1096 пацієнтів із НППК, з яких у 74 (7%) випадках виявлено супутній параліч серединного нерва	Проспективне, рівень III
Harris L.R. і співавт., 2019, USA [10]	Досліджено 71 пацієнта з переломами Гартленда III–IV типу без дистального пальпованого пульсу і пошкодження переднього міжкісткового або серединного нерва	Ретроспективне, рандомізоване, рівень IV
Gutwerk A і співавт., 2022, Germany [9]	Обстежено 84 пацієнти з первинними та ятрогенними нейроваскулярними порушеннями	Ретроспективне одноцентрове дослідження, рівень III
Chrenko R. і співавт., 2024, Slovakia [3]	Досліджено 453 пацієнти, із них у 51 випадку виявлено пошкодження периферичних нервів, серед яких превалювало ураження ліктьового нерва	Ретроспективний аналіз
Phan M.D. M. і співавт., 2024, Vietnam [18]	Проаналізовано 88 пацієнтів, переважно чоловіків, середній вік яких становив 6 років, із рожевою рукою без пульсу	Ретроспективний аналіз
Xie L.W. і співавт., 2021, China [28]	Проліковано 13 пацієнтів із НППК із рожевою рукою без пульсу. Для оцінювання компрометації плечової артерії застосовано дуплексне ультразвукове дослідження з кольоровим потоком	Проспективне, рівень II
Kanumuri S. і співавт., 2024, USA [14]	Ідентифіковано 13 пацієнтів із НППК зі зміщенням і рожевою рукою без пульсу	Ретроспективне, рівень IV
Sabharwal S. і співавт., 2020, USA [19]	Нейроваскулярні ураження виявлено у 49% пацієнтів, при цьому порушення кровообігу встановлено у 19% випадків, зумовлені рядом факторів – від пошкодження цілісності до спазму плечової артерії	Ретроспективне, рівень IV
Joyce K.M. і співавт., 2024, UK [13]	Проліковано 762 пацієнтів, серед яких частка документально підтверджених пошкоджень нервів і/або судин становила 8,3%	Ретроспективне, когортне, рівень IV
Toğaç S. і співавт., 2022, Turkey [25]	У 31 пацієнта проведено моніторинг тиску в глибоких волярних компартментах проксимальної третини передпліччя протягом перших 24 годин після відкритої і закритої репозиції відламків	Проспективне, рівень II

У роботі використано програмне забезпечення RStudio (<https://www.rstudio.com/>).

Отримані результати аналізу відібраних літературних джерел наведено в таблиці 2.

Аналіз результатів дослідження наведено на рисунку 2.

Предметна дискусія щодо неврологічних порушень стосується вторинних факторів, серед яких суттєве місце належить ятрогенним, зокрема, по-

шкодження ліктьового нерва за використання перехресної фіксуєчої конфігурації. Ґрунтуючись на анатомо-біомеханічних дослідженнях, клінічних результатах, альтернативою є латеральна фіксація, яка мінімізує ризик ятрогенного пошкодження нервів, особливо ліктьового, і забезпечує достатню стабільність перелому [1,16].

Важливим аспектом є визначення методу лікування. S. Deininger і співавтори вказують на значне

Reviews

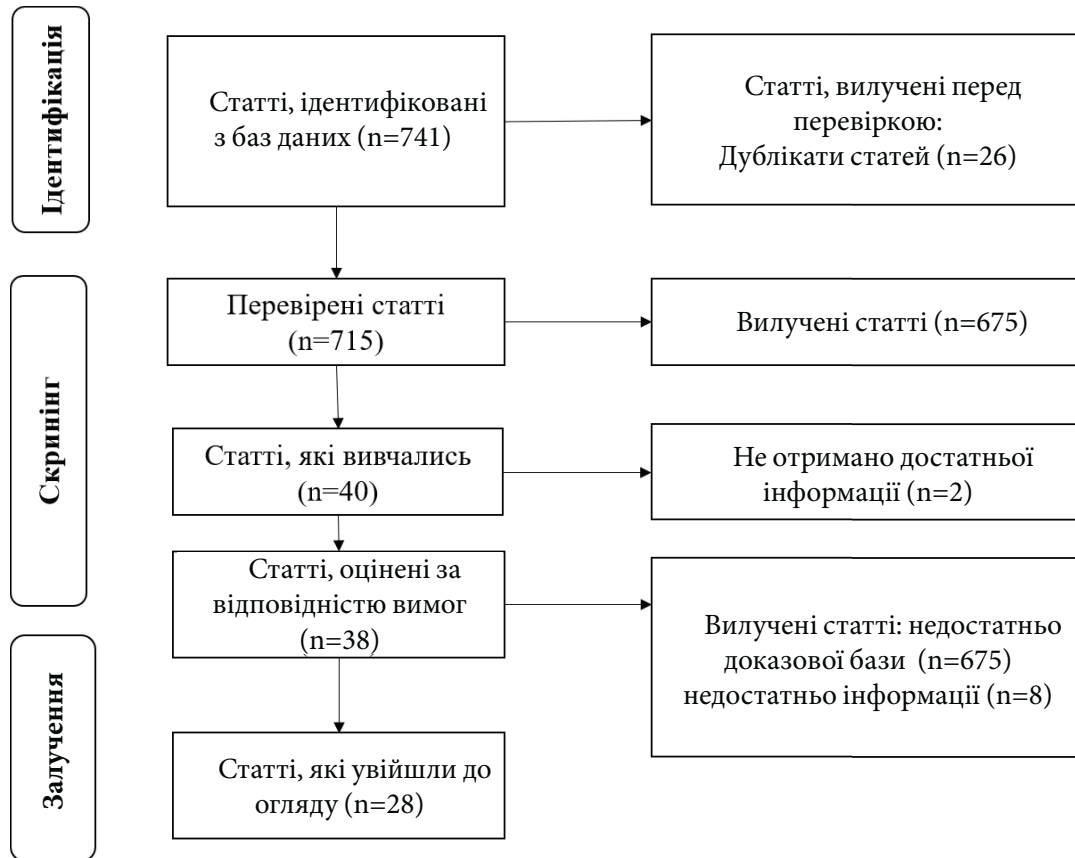


Рис. 1. Блок-схема PRISMA

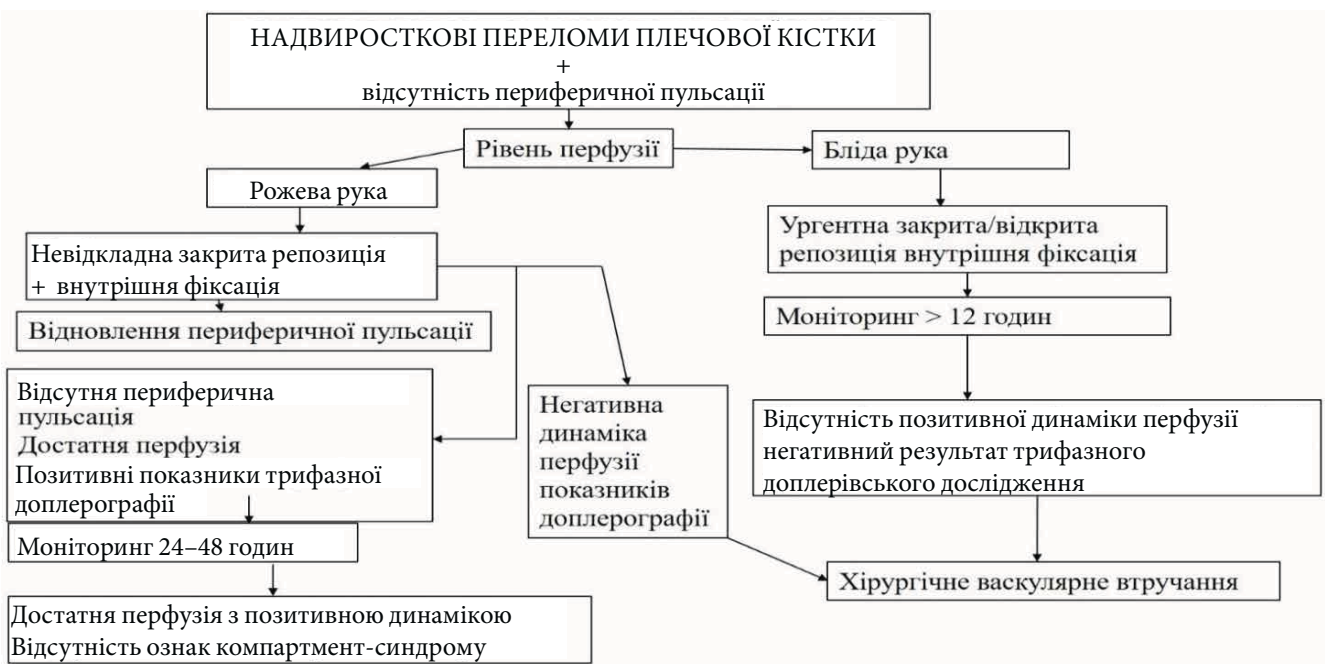

Рис. 2. Алгоритм дій лікаря в разі порушення перфузії кінцівки

Таблиця 2

Результати дослідження літературних джерел

Автор, рік, країна	Результати дослідження	Висновки і рекомендації
Shore V.J. і співавт., 2019, USA [22]	Середній вік пацієнтів становив 6,7 року, у 89% пацієнтів діагностовано ураження одного нерва, яке у 29% поєднувалося з різним ступенем васкулярних порушень. Превалювало (62%) ураження серединного нерва. У 18% випадків проведено декомпресію нерва під час фіксації перелому	Переважає більшість нервових порушень відновлюється самостійно протягом 6 місяців без потреби в декомпресії нерва. Поєднане пошкодження декількох нервових стовбурів потребує тривалого відновлення рухової функції
Graff C. і співавт., 2022, Australia [8]	При перехресній фіксації НППК у 4% випадків встановлено ятрогенне ураження ліктьового нерва. Мета дослідження: вивчити вплив раннього видалення елементів конструкції на процеси відновлення ліктьового нерва	При ятрогенних невралгічних ускладненнях близько 90% пацієнтів досягають повного одужання шляхом застосування вичікувальної лікувальної тактики. Дослідження не підтверджує, що раннє видалення елементів фіксуючої конструкції сприяє скороченню терміну відновлення
Özcan M. і співавт., 2020, Turkey [17]	Серед 37 пацієнтів у 13 (35,1%) випадках зафіксовано ятрогенне пошкодження ліктьового нерва. Проведено категоризацію неврологічних ускладнень і визначення факторів ризику. Серед пацієнтів з ятрогенним пошкодженням нервів відзначено повне відновлення. Негативні неврологічні результати виявлено у 2 пацієнтів із комбінованим ураженням променевого, ліктьового і серединного нервів. Фактором ризику (58,3%) пошкодження нервів визнано передній довгий і гострий кістковий фрагмент	Прогноз при даних пошкодженнях, особливо при ятрогенних, є позитивним. Хірургічне втручання не є обов'язковим, особливо в разі ятрогенного пошкодження за відсутності нейротмезу. Виправданню є очікувальна тактика. Довгий і гострий кістковий фрагмент є вагомим фактором пошкодження нервових структур
Schädlich I.S. і співавт., 2024, Germany [21]	Проведено спостереження 10 пацієнтів протягом 11,6 місяця. Цілеспрямовано відпрацьовано критерії диференційного діагностування ураження серединного нерва і переднього міжкісткового нерва. Для верифікації діагнозу використано УЗД серединного нерва кожні 1–3 місяці	Неврологічний дефіцит серединного нерва при переломах зі зміщенням перевищує ізольоване ураження серединного нерва. Цілеспрямовані неврологічні та сонографічні обстеження забезпечують адекватну консервативну терапію
Wilks D.J. і співавт., 2023, UK [26]	У дослідній групі діагностовано ураження серединного нерва в 7% випадків. Вивчено термін відновлення серединного нерва	Середній час відновлення рухової функції – 120 діб. У 27% і 13% випадків не досягнуто 4-го ступеня за шкалою MRC через 6 місяців і 2 роки, відповідно. У пацієнтів, яким проведено відкриту репозицію, рухова функція відновлюється швидше на 80 днів, сенсорна функція – на 110 днів
Harris L.R. і співавт., 2019, USA [10]	Тактика лікування НППК без пульсу дискусійна, тому предметом дослідження обрано визначення епідеміології даних пошкоджень, оцінювання доцільності відкритої та закритої репозиції, виявлення факторів, пов'язаних із необхідністю нейроваскулярного втручання	У групах пацієнтів із пошкодженням серединного і переднього міжкісткового нерва, із розвитком компартмент-синдрому не виявлено суттєвої різниці в необхідності операційного лікування, повторних оперативних втручань і в термінах відновлення нервових структур: повне відновлення відбувалося щонайменше протягом 3 місяців
Gutwerk A і співавт., 2022, Germany [9]	Серед 84 пацієнтів у 34 осіб зафіксовано нейроваскулярні пошкодження. Первинні травматичні нейроваскулярні ускладнення виявлено в 10 випадках, більшість стосувалися серединного нерва. Травматичне розшарування плечової артерії зареєстровано в 3 пацієнтів. Вторинне ятрогенне пошкодження нерва задокументовано в 5 пацієнтів	На етапі середньострокового клінічного спостереження залишкові нейроваскулярні прояви виявлено у 2 із 8 пацієнтів: в одного пацієнта проведено декомпресійний нейроліз ліктьового нерва; в іншого відзначено випадок складної первинної травматичної дисекції плечової артерії з дисфункцією серединного та променевого нервів, присутня залишкова нейрапраксія. Серед вторинних/ятрогенних неврологічних ушкоджень не виявлено порушень у жодному випадку

Reviews

Продовження таблиці 2

Результати дослідження літературних джерел

Автор, рік, країна	Результати дослідження	Висновки і рекомендації
Chrenko R. і співавт., 2024, Slovakia [3]	Визначено частоту, необхідність нейрохірургічного втручання при травмах периферичних нервів, що констатовано в 51 випадку серед 453 пацієнтів	Найчастіше відзначено пошкодження ліктьового нерва. 9 пацієнтам виконано оперативне втручання: вивільнення защемлених нервів. Незважаючи на сприятливий прогноз травм периферичних нервів у дітей з НППК, слід адекватно ідентифікувати тяжкість. Рекомендовано активний нейрохірургічний підхід у дітей зі стійким неврологічним дефіцитом
Phan M.D. M. і співавт., 2024, Vietnam [18]	Досліджено 88 пацієнтів, переважно чоловіків (58%), середній вік – 6 років, із рожевою без пульсу рукою після НППК	Задовільні результати, про які свідчить повернення пульсу після закритої репозиції та перкутанного фіксування, виявлено в 66% пацієнтів. Серед пацієнтів зі стійкою відсутністю променевого пульсу через 72 години у 83% діагностовано пошкодження плечової артерії, причому у всіх таких пацієнтів виявлено рецидивну втрату пульсу після операції
Xie L.W. і співавт., 2021, China [28]	Дослідження присвячено лікуванню в дітей НППК, що супроводжувалися рожевою рукою без пульсу, яке базувалося на аналізі з метою визначення ефективності вичікувальної тактики в супроводі з об'єктивним моніторингом	У більшості пацієнтів васкулярні порушення зумовлені стисненням артерії проксимальним фрагментом, в одному випадку – защемлення артерії між фрагментами, у двох – наявність тромбу. Після репозиції у 9 випадках пульс відновився, в інших пацієнтів на тлі відсутності пульсу не було погіршення судинного стану. Дослідження свідчить, що спостереження після термінової закритої репозиції та перкутанної фіксації є достатнім підходом до лікування дитячих НППК, що супроводжуються рожевою рукою з відсутністю пульсу. Кольорове дуплексне ультразвукове дослідження є ефективним для оцінювання стану кровопостачання і визначає стратегію лікування
Kanumuri S. і співавт., 2024, USA [14]	Усім пацієнтам із невроваскулярними порушеннями проведено відкриту репозицію відламків із переднього доступу з дослідженням і відновленням структур. Дистальний кровотік у плечовій артерії відновлений за допомогою застосування лідокаїну, тромбектомії або реконструкції артерії	В умовах обмежених ресурсів рекомендують проводити відкриту ревізію та репозицію відламків, що дає змогу запобігти ятрогенному невроваскулярному пошкодженню під час спроб закритої репозиції, відновити пошкодження плечової артерії
Sabharwal S. і співавт., 2020, USA [19]	Існує консенсус щодо лікування білої руки без пульсу при НППК, що потребує невідкладного оперативного лікування, однак питання щодо рожевої руки без пульсу є дискусійним і потребує індивідуального підходу, який базується на результатах клінічного та інструментального моніторингу	Автори рекомендують невідкладну оперативну репозицію та фіксацію перелому, особливо в пацієнтів із безпульсовою рукою і паралічем серединного нерва. У всіх пацієнтів обов'язково проводять повторне оцінювання судинного стану після адекватної репозиції та фіксації перелому. У разі збереження ознак порушення дистальної перфузії (слабкі або відсутні доплерівські сигнали чи повільне капілярне наповнення) негайно виконують хірургічну ревізію плечової артерії
Юйсе К.М. і співавт., 2024, UK [13]	Обстежено 762 пацієнтів, середній вік – 5,2 року, частка підтверджених пошкоджень нервів і/або судин – 8,3%. 26 пацієнтам проведено раннє хірургічне втручання: 8 – венозна пластика для реконструкції плечової артерії; 1 – пластика нерва; 12 – нейроліз	Раннє цілеспрямоване клініко-інструментальне обстеження дає змогу встановити ступінь невроваскулярного пошкодження та визначити показання до негайного оперативного втручання

Закінчення таблиці 2

Результати дослідження літературних джерел

Автор, рік, країна	Результати дослідження	Висновки і рекомендації
Тоғаç S. і співавт., 2022, Turkey [25]	Вивчено тиск у кістково-фасціальних футлярах передпліччя серед пацієнтів із НППК, тип III за класифікацією Гартленда, яким проведено відкриту репозицію відламків протягом післяопераційного періоду	У пацієнтів, яким проведено відкриту репозицію, констатовано підвищення показників у до- і ранньому післяопераційному періоді. У подальшому тиск у компартменті поступово знижується. Тривалість оперативного втручання (>1 год) і збільшений термін від травми до оперативної фіксації (>12 год) призводять до підвищення тиску

поліпшення рухової функції у всіх пацієнтів після оперативного втручання, однак, незважаючи на порівняно тяжкі рухові порушення за первинного звернення, у групі пацієнтів, яким проведено консервативне лікування, також досягнуто позитивних результатів завдяки регресу неврологічного дефіциту. Це дослідження вказує на відмінні функціональні результати після хірургічного і консервативного (повна спонтанна ремісія) лікування травм нервів при НППК у дітей, тому показання до хірургічного втручання в пацієнтів цієї категорії мають бути достатньо виваженими [4].

Судинні порушення у вигляді рожевої/блідій руки без периферичного пульсу можуть бути зумовлені різними факторами (від порушення цілісності судини до її спазму), індивідуальними особливостями колатеральної системи судин, що відіграє суттєву роль у компенсаторних механізмах. Базисні положення лікування цих пацієнтів полягають у невідкладній закритій репозиції та фіксації перелому, що є пріоритетним у всіх випадках судинної недостатності без пульсу, як рожевих, так і блідих. I. Delnriotis констатує, що навіть у випадках блідій руки без пульсу після репозиції та фіксації перелому можливе відновлення променевого пульсу (до 30% випадків). За відсутності, а тим більше погіршення гемодинаміки показане екстрене хірургічне дослідження артерії [5,7].

При рожевій руці без пульсу без ознак погіршення судинного стану виправданою є контрольована очікувальна тактика. R. Štichhauer і співавтори за результатами власних досліджень констатують, що судинні оперативні втручання в пацієнтів із рожевими руками без пульсу сприяють швидшому відновленню периферичної пульсації, однак у довгострокових термінах спостереження немає суттєвих відмінностей порівняно з групою пацієнтів, яким не виконано таких оперативних втручань [19,23].

Однак період очікування має бути достатньою мірою забезпечений як клінічним, так і інструментальним моніторингом [11].

Висновки

Нейроваскулярні ускладнення при НППК у дітей і підлітків трапляються в близько 14% випадків. Серед ятрогенних ушкоджень нервів найчастіше спостерігаються пошкодження ліктьового нерва, пов'язані із застосуванням перехресної фіксації. Незважаючи на традиційний підхід у вигляді очікувальної тактики, слід обирати метод лікування, базуючись на ступені сенсорних і рухових розладів.

Типовими васкулярними порушеннями є біла/рожева рука без пульсу, що потребує невідкладної репозиції і внутрішньої фіксації відламків. Подальша тактика залежить від показників клінічного та інструментального моніторингу, негативна динаміка яких є підґрунтям для судинних оперативних втручань.

Автори заявляють про відсутність конфлікту інтересів.

References/Література

1. Afaque SF, Singh A, Maharjan R et al. (2020). Comparison of clinicradiological outcome of cross pinning versus lateral pinning for displaced supracondylar fracture of humerus in children: A randomized controlled trial. *J Clin Orthop Trauma*. 11(2): 259-263. doi: 10.1016/j.jcot.2019.01.013.
2. Azarias Santos I, Crus MAF, Souza RC et al. (2024). Epidemiology of Supracondylar Fractures of the Humerus in Children. *Archives of health investigation*. 13(1): 18-23. doi: 10.21270/archi.v13i1.6324.
3. Chrenko R, Hanko M, Grega M et al. (2024). Peripheral nerve injuries associated with dislocated supracondylar fractures of distal humerus in children: incidence and need of surgical treatment. *Childs Nerv Syst*. 40(11): 3771-3776. doi: 10.1007/s00381-024-06497-3.
4. Deininger S, Antoniadis G, Pedro MT. (2024). Funktionelle Ergebnisse peripherer Nervenverletzungen nach kindlichen suprakondylären Humerusfrakturen: Vergleich operativer und konservativer Behandlung. *Handchir Mikrochir Plast Chir*. 56(1): 93-98. doi: 10.1055/a-2254-2465.
5. Delnriotis I, Delnriotis A, Saloupis P et al. (2019). Management of the Pediatric Pulseless Supracondylar Humeral Fracture: A Systematic Review and Comparison Study of «Watchful Expectancy Strategy» Versus Surgical Exploration of the Brachial Artery. *Ann Vasc Surg*. 55: 260-271. doi: 10.1016/j.avsg.2018.05.045.
6. Duffy S, Flannery O, Gelfer Y et al. (2021). Overview of the contemporary management of supracondylar humeral fractures in children. *Eur J Orthop Surg Traumatol*. 31(5): 871-881. doi: 10.1007/s00590-021-02932-2.

Reviews

7. Goh WCK, Ong EJY, Lee NKL et al. (2024). Systematic review of paediatric pulseless pink humerus supracondylar fractures. *J Pediatr Orthop B*. 33(5): 468-476. doi: 10.1097/BPB.0000000000001149.
8. Graff C, Dounas GD, Sung J et al. (2022). Management of iatrogenic ulnar nerve palsies after cross pinning of pediatric supracondylar humerus fractures: A systematic review. *Journal of Children's Orthopaedics*. 16(5): 366-373. doi: 10.1177/18632521221124632.
9. Gutwerk A, Behrendt P, Vetter S et al. (2022). Retrospective mid-term followup of posttraumatic and iatrogenic neurovascular complications in surgically treated paediatric patients with distal humerus fracture. *Children (Basel)*. 9(9): 1349. doi: 10.3390/children9091349.
10. Harris LR, Arkader A, Broom A et al. (2019). Pulseless Supracondylar Humerus Fracture With Anterior Interosseous Nerve or Median Nerve Injury — An Absolute Indication for Open Reduction? *J Pediatr Orthop*. 39(1): 1-7. doi: 10.1097/BPO.0000000000001238.
11. Heyer JH, Mitchell SL, Garcia S et al. (2022). A Modern Day Timeline for In-Hospital Monitoring in Perfused, Pulseless Pediatric Supracondylar Humerus Fractures. *J Pediatr Orthop*. 42(10): 589-594. doi: 10.1097/BPO.0000000000002241.
12. Hope N, Varacallo MA. (2023, Aug 4). *Supracondylar Humerus Fractures*. In: StatPearls [Internet]. Treasure Island (FL): StatPearls Publishing; 2025 Jan-. PMID: 32809768.
13. Joyce KM, Dony A, Whitehouse H et al. (2024). Neurovascular injury from supracondylar fractures in children: a 10-year experience of 762 cases. *J Hand Surg Eur*. 49(4): 483-489. doi: 10.1177/17531934231201925.
14. Kanumuri S, Subhansab SK, AgarwalHarding K.J. et al. (2024). Open Exploration and Reduction of Paediatric Supracondylar Humerus Fracture with Pink, Pulseless Hand in Resource-Limited Settings. *J Hand Surg Asian Pac*. 29(2): 118-124. doi: 10.1142/S2424835524500139.
15. Liberati A, Altman DG, Tetzlaff J et al. (2009). The PRISMA statement for reporting systematic reviews and meta-analyses of studies that evaluate health care interventions: explanation and elaboration. *PLoS Med*. 6(7): e1000100. doi: 10.1371/journal.pmed.1000100.
16. Mannan M, Eisha S, Afridi A. (2024). A Comparison of Nerve Injury in Cross Versus Lateral Pinning Fixation of Displaced Supracondylar Humerus Fracture. *Cureus*. 16(9): e70404. doi: 10.7759/cureus.70404.
17. Özcan M, Altinöz Ö, Erem M et al. (2020). Prognosis and Risk Factors of Nerve Injuries in Displaced Pediatric Supracondylar Humerus Fractures. *Nigerian Journal of Clinical Practice*. 23(5): 647-653. doi: 10.4103/njcp.njcp_575_18.
18. Phan MDM, Tran QN, Vo NQD et al. (2024). Treatment of Pink Pulseless Hand Following Supracondylar Fractures of the Humerus in Children. *J Hand Surg Asian Pac* Vol. 29(6): 554-560. doi: 10.1142/S2424835524500462.
19. Sabharwal S, Margalit A, Swarup I et al. (2020). The Pulseless Supracondylar Elbow Fracture: A Rational Approach. *Indian J Orthop*. 55(1): 47-54. doi: 10.1007/s43465-020-00273-6.
20. Santos IA, Cruz MAF, Souza RC, Barreto LV da F, Monteiro AF, Rezende LGRA. (2024). Epidemiology of Supracondylar Fractures of the Humerus in Children. *Archives of health investigation*. 13(1): 18-23. <https://doi.org/10.21270/archi.v13i1.6324>.
21. Schädlich IS, Buschbaum S, Magnus T, Reinshagen K, Wintges K, Gelderblom M. (2024, Dec). Median nerve lesions in pediatric displaced supracondylar humerus fracture: A prospective neurological, electrodiagnostic and ultrasound characterization. *Eur J Neurol*. 31(12): e16459. Epub 2024 Sep 4. doi: 10.1111/ene.16459. PMID: 39230443; PMCID: PMC11555132.
22. Shore BJ, Gillespie BT, Miller PE et al. (2019). Recovery of motor nerve injuries associated with displaced, extension-type pediatric supracondylar humerus fractures. *J Pediatr Orthop*. 39: 652-656. doi: 10.1097/BPO.0000000000001056.
23. Štichhauer R, Preis J, Plánka L et al. (2022). Strategy of pulseless pink supracondylar humerus fracture treatment in children: a comparison of two approaches. *Eur J Trauma Emerg Surg*. 48(5): 3785-3791. doi: 10.1007/s00068-021-01794-x.
24. Tomaszewski R, Pethe K, Kler J et al. (2022). Supracondylar Fractures of the Humerus: Association of Neurovascular Lesions with Degree of Fracture Displacement in Children — A Retrospective Study. *Children*. 9: 308. doi: 10.3390/children9030308.
25. Toğaç S, Eken G, Ermutlu C et al. (2022). Forearm Compartment Pressure Change in Children Operated for Supracondylar Humerus Fracture. *J Pediatr Orthop*. 42(9): 509-515. doi: 10.1097/BPO.0000000000002220.
26. Wilks DJ, Ye X, Biggins R et al. (2023). Median Nerve Palsy in Pediatric Supracondylar Humerus Fractures Recovers Faster With Open Than Closed Reduction. *J Pediatr Orthop*. 43(7): 407-413. doi: 10.1097/BPO.0000000000002424.
27. Wu JP, Lu YT, Wei XX et al. (2024). Epidemiological characteristics and distribution of pediatric supracondylar fractures in South China: a retrospective analysis of 760 cases. *J Pediatr Orthop B*. 33(2): 136-141. doi: 10.1097/BPB.0000000000001089.
28. Xie LW, Wang J, Deng ZQ. (2021). Treatment of pediatric supracondylar humerus fractures accompanied with pink pulseless hands. *BMC Musculoskelet Disord*. 22(1): 26. doi: 10.1186/s12891-020-03877-z.

Відомості про авторів:

Левицький Анатолій Феодосійович – д.мед.н., проф., зав. кафедри дитячої хірургії НМУ ім. О.О. Богомольця. Адреса: м. Київ, ; тел.: +38 (044) 236-70-52. <https://orcid.org/0000-0002-4440-2090>.

Соболевський Юрій Леонтійович – к.мед.н., доц. кафедри травматології та ортопедії НМУ ім. О.О. Богомольця. Адреса: м. Київ, бульв. Т. Шевченка, 13; тел.: +38 (044) 288-01-26. <https://orcid.org/0000-0002-8690-8620>.

Лиходій Віктор Володимирович – к.мед.н., доц. кафедри травматології та ортопедії НМУ ім. О.О. Богомольця. Адреса: м. Київ, бульв. Т. Шевченка, 13. <https://orcid.org/0000-0002-8125-0225>.

Ковальчук Дмитро Юрійович – к.мед.н., доц. кафедри травматології та ортопедії НМУ ім. О.О. Богомольця. Адреса: м. Київ, бульв. Т. Шевченка, 13. <https://orcid.org/0000-0003-3106-6048>.

Стаття надійшла до редакції 13.09.2025 р., прийнята до друку 12.12.2025 р.