

УДК 616.411-002.9-003.4-053.2-089:004.896

А.О. Дворакевич¹, О.М. Кулик², Д.В. Шевчук^{1,3}, О.О. Калінчук¹, І.П. Міськів¹,
З.Б. Шурмакевич¹

Застосування роботичної хірургії в лікуванні кіст селезінки в дітей

¹КНП «Перше територіальне медичне об'єднання м. Львова» ВП «Лікарня Святого Миколая», Україна

²ДНТ «Львівський національний медичний університет імені Данила Галицького», Україна

³Житомирський державний університет імені Івана Франка, Україна

Paediatric Surgery (Ukraine). 2025. 4(89): 21-24. doi: 10.15574/PS.2025.4(89).2124

For citation: Dvorakevych AO, Kulyk OM, Shevchuk DV, Kalinchuk OO, Miskiv IP, Shurmakevych ZB. (2025). Application of robotic surgery in the treatment of splenic cysts in children. Paediatric Surgery (Ukraine). 4(89): 21-24. doi: 10.15574/PS.2025.4(89).2124.

Кісти селезінки є найпоширенішими доброякісними новоутвореннями цього органа. Усе більшої популярності набувають мініінвазивні втручання при захворюваннях селезінки. Роботичні платформи дають змогу кваліфікувати пацієнтів із наведеною патологією (особливо складної локалізації та рецидивні) до роботичних оперативних втручань.

Мета – порівняти результати хірургічного лікування кіст селезінки (роботичного і лапароскопічного) у дітей.

Матеріали і методи. За 2021–2025 рр. прооперовано 29 дітей із кістами селезінки різної локалізації і різних розмірів. Пацієнтів поділено на дві групи: лапароскопічну (n=16) і роботичну (n=13). Групи порівняння рівноцінні за структурою. Вік пацієнтів становив від 4 до 17 років (у середньому – 12,0±3,2 року). Оперативні втручання виконано із застосуванням роботичних платформ «Da Vinci S» і «Da Vinci Si» і лапароскопічної системи фірми «Karl Storz». Загалом виконано 26 (90%) парціальних спленектомій і 3 (10%) тотальні з приводу рецидиву кіст селезінки, що займали понад 90% об'єму органа.

Результати. Середня тривалість оперативного втручання становила 1,9±0,3 год у роботичній групі та 2,24±0,4 год у лапароскопічній. Рівень конверсії в обох групах становив 0%. Середня тривалість госпіталізації була меншою в роботичній групі (4,0±1,0 доби проти 5,0±1,2 доби). Рецидивів не виявлено протягом періоду спостереження, натомість 1 операцію в роботичній групі виконано при рецидиві після лапароскопічної фенестрації кісти з переходом на лапаротомію (виконано в іншій клініці).

Висновки. Підсумовуючи, можна відзначити оптимальність застосування робототехніки під час операцій на селезінці, особливо при кістах великого розміру і за складної анатомічної локалізації (ворота, верхньо-задня поверхня селезінки). Віддалені результати свідчать про ефективність методу як такого, що гарантує відсутність рецидиву захворювання.

Дослідження виконано відповідно до принципів Гельсінської декларації. На проведення досліджень отримано інформовану згоду батьків дітей.

Автори заявляють про відсутність конфлікту інтересів.

Ключові слова: кіста селезінки, діти, роботична хірургія, лапароскопія.

Application of robotic surgery in the treatment of splenic cysts in children

A.O. Dvorakevych¹, O.M. Kulyk², D.V. Shevchuk^{1,3}, O.O. Kalinchuk¹, I.P. Miskiv¹, Z.B. Shurmakevych¹

¹CC «First Lviv Territorial Medical Union» Subdivision «St. Nicholas Hospital», Ukraine

²SNPE «Danylo Halytsky Lviv National Medical University», Ukraine

³Ivan Franko Zhytomyr State University, Ukraine

Splenic cysts are the most common benign neoplasms of this organ. Minimally invasive interventions for diseases of the spleen are becoming increasingly popular. The availability of robotic platforms allows us to qualify patients with the presented pathology for robotic surgical interventions.

Aim – to compare the results of surgical treatment of splenic cysts (robotic and laparoscopic) in children.

Original articles. Robotic surgery

Materials and methods. From 2021 to 2025, 29 children with splenic cysts of various localization and sizes were operated. Patients were divided into two groups: laparoscopic (n=16) and robotic (n=13). The comparison groups are equivalent in structure. The age of the patients is from 4 to 17 years (average 12.0 ± 3.2 years). Surgical interventions were performed using the robotic platforms «Da Vinci S» and «Da Vinci Si» and the laparoscopic system from the company Karl Storz. In total, 26 (90%) partial splenectomies and 3 (10%) total splenectomies were performed due to recurrence of splenic cysts that occupied more than 90% of the organ volume.

Results. The average duration of surgical intervention was 1.9 ± 0.3 h in the robotic group and 2.24 ± 0.4 h in the laparoscopic group. The conversion rate in both groups was 0%. The average duration of hospitalization was shorter in the robotic group (4.0 ± 1.0 days versus 5.0 ± 1.2 days). No recurrences were detected during the observation period, however, 1 operation in the robotic group was performed for recurrence after laparoscopic fenestration of the cyst with transition to laparotomy (performed in another clinic).

Conclusions. In summary, it can be noted the optimality of using robotics in operations on the spleen, especially for cysts of large size and complex anatomical localization (hiatus, upper-posterior surface of the spleen). Long-term results indicate the effectiveness of the method as such, which guarantees the absence of disease recurrence.

The study was conducted in accordance with the principles of the Declaration of Helsinki. Informed consent was obtained from the children's parents. The authors declare no conflict of interest.

Keywords: splenic cyst, children, robotic surgery, laparoscopy.

Кісти селезінки є найпоширенішими доброякісними новоутвореннями цього органа, що являють собою патологічну порожнину, заповнену рідкою субстанцією. Класифікують кісти паразитарного і непаразитарного походження. Останні, своєю чергою, поділяються на первинні, які бувають природженими і неопластичними, та вторинні, серед яких розрізняють травматичні й некротичні [1,2,4].

Проблемою лікування селезінкових кіст є ймовірність рецидиву захворювання, виникнення якого залежить від радикальності видалення утвору [7]. Доцільно вважати парціальну спленектомію оптимальним методом ліквідації кіст селезінки, що пояснюється збереженням частини неураженої тканини органа відповідно до його функцій і повним висіченням кістозної порожнини з навколишньою паренхімою. Усе більшої популярності набувають мініінвазивні втручання при захворюваннях селезінки [5]. Роботичні платформи дають змогу кваліфікувати пацієнтів із наведеною патологією до роботичних оперативних втручань [3,6].

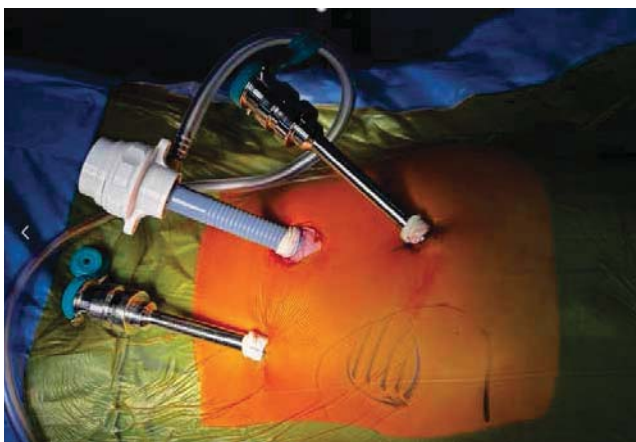

Рис. 1. Положення роботичних троакарів (12 мм «оптичний» у ділянці пупка, два 8 мм «робочих» в епігастрії та лівій здухвинній ділянці)

Мета дослідження – порівняти результати хірургічного лікування кіст селезінки (роботичного і лапароскопічного) у дітей.

Матеріали і методи дослідження

Проведено ретроспективний аналіз діагностування і лікування 29 дітей віком від 4 до 17 років (у середньому – $12 \pm 3,2$ року) із кістами селезінки різної локалізації та різних розмірів. Цим дітям виконано оперативне втручання в Першому територіальному медичному об'єднанні міста Львова (відокремлений підрозділ «Лікарня Святого Миколая» і відокремлений підрозділ «Лікарня Святого Пантелеймона»). За 2021–2025 рр. прооперовано 16 (55,2%) пацієнтів лапароскопічним методом і 13 (44,8%) – роботично.

Оперативні втручання виконано із застосуванням роботичних платформ «Da Vinci S» і «Da Vinci Si» від компанії «INTUITIVE SURGICAL» (США) і лапароскопічної системи «Karl Storz». Загалом виконано 26 (90%) парціальних спленектомій і 3 (10%) тотальні з приводу рецидиву кіст селезінки, що займали понад 90% об'єму органа.

Досліджено такі параметри: тривалість операції; рівень конверсії; тривалість госпіталізації; післяопераційні ускладнення; розміри утвору; наявність рецидиву.

Для прикладу, етапність роботичної геміспленектомії наведено на рисунках 1–4.

Також на момент виписки зі стаціонару виконано контрольне ультразвукове дослідження (УЗД) із доплерографією на предмет наявності вільної рідини в черевній порожнині та життєздатності залишеної паренхіми органа; кровотік у залишковій паренхімі був задовільним у всіх випадках, жодного явища перекруту залишкової частки селезінки не виявлено. Медикаментозну гемостатичну терапію проведено транексамовою кислотою в дозі 10 мг/кг кожні 12 годин або кожні 8 годин.

Віддалені результати оцінено за допомогою УЗД за 1 і 6 місяців, а також за 1 рік після оперативного втручання; рецидиву захворювання не виявлено, відзначено регенерацію залишкової частки селезінки.

Статистичну обробку результатів досліджень проведено з використанням стандартних програм «Microsoft Excel 7.0» і «Statistica 8.0». Вираховано середню арифметичну величину показника ($M \pm m$, де M – середнє арифметичне значення, m – стандартна похибка середнього). Статистично значущими прийнято розбіжності за $p < 0,05$.

Дослідження виконано відповідно до принципів Гельсінської декларації. Протокол дослідження ухвалено локальним етичним комітетом зазначеної в роботі установи. На проведення дослідження отримано інформовану згоду батьків, дітей.

Результати дослідження та їх обговорення

У більшості пацієнтів захворювання перебігало безсимптомно. Перші прояви захворювання виникали при значних розмірах кіст (збільшення розмірів живота, больовий симптом). У більшості випадків діагноз встановили випадково під час планового УЗД. Для підтвердження діагнозу застосували комп'ютерну або магнітно-резонансну томографію, а також клініко-лабораторні методи обстежень.

Враховували такі показники, як тривалість оперативного втручання, тривалість «докінгу», рівень конверсії, тривалість гемостатичної терапії в післяопераційному періоді, об'єм вільної рідини в черевній порожнині на момент виписки, тривалість перебування пацієнтів у стаціонарі, а також ергономіку для хірурга. Сформовано порівняльну таблицю (табл.).

Середня тривалість оперативного втручання була меншою в роботичній групі, однак різниця не досягла статистичної значущості ($p=0,07$).

Середня тривалість госпіталізації була меншою в роботичній групі ($4,0 \pm 1,0$ доби проти $5,0 \pm 1,2$ доби), проте статистично значущої різниці не виявлено ($p=0,08$).

В обох групах не було випадків конверсії, а в групі лапароскопічного втручання відзначили 2 (12,5%) післяопераційні ускладнення – постгеморагічну анемію, що потребувала геотрансфузії.

Віддалені результати (спостереження до 12 місяців) не виявили рецидивів в обох групах, відзначили регенерацію залишкової частки селезінки. Натомість у групі роботичної хірургії провели оперативне втручання з приводу рецидиву після лапароскопічної операції з конверсією на лапаротомію фенестрацію кісти середнього полюсу селезінки (виконано в іншій клініці).

Для оцінювання відмінностей між групами застосували t-критерій Стьюдента для незалежних

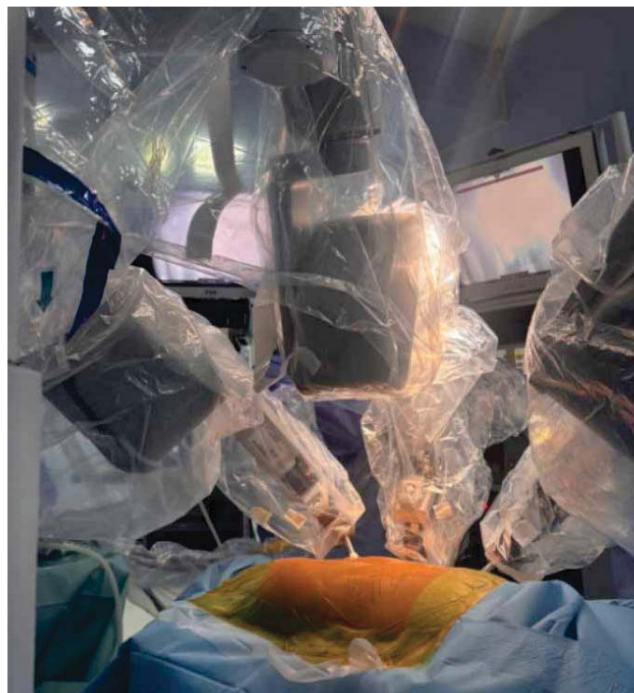


Рис. 2. Вигляд робочої поверхні після проведення «докінгу»

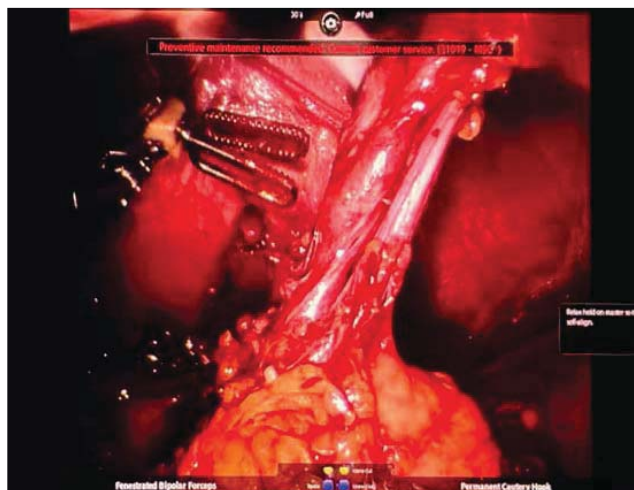


Рис. 3. Роботична мобілізація судинної ніжки – сепарація сегментарних судин селезінки

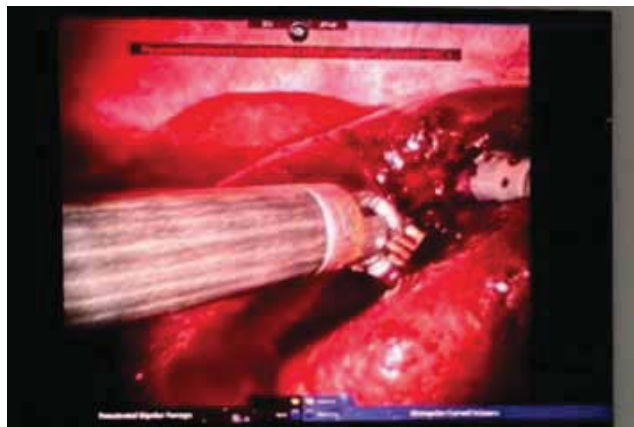


Рис. 4. Парціальна резекція частки селезінки з кістою

Original articles. Robotic surgery

Таблиця

Порівняльна характеристика лапароскопічного і роботичного лікування

| Показник | Лапароскопічне оперативне втручання (n=16) | Роботичне оперативне втручання (n=13) | p |
|--|--|---------------------------------------|--------|
| Тривалість операції (год) | 2,24±0,4 | 1,9±0,3 | 0,07 |
| Рівень конверсії (%) | 0 | 0 | - |
| Медикаментозна гемостатична терапія в післяопераційному періоді (добі) | 1,5±0,5 | 1,0±0,5 | 0,05 |
| Середня тривалість перебування пацієнта в стаціонарі (добі) | 5,0±1,2 | 4,0±1,0 | 0,08 |
| Післяопераційні ускладнення | 2 (12,5) | 0 | 0,005 |
| Об'єм утвору, см ³ | 21,5±6,3 | 56,3±18,0 | ≤0,005 |
| Рецидив (%) | 0 | 0 | - |

вибірок. Отримані значення $p > 0,05$ засвідчили відсутність статистично значущих відмінностей, однак такі важливі показники, як післяопераційні ускладнення і розмір кісти та її локалізація, що є ключовим фактором для вибору способу операції, мали ознаки статистичної значущості.

За отриманими результатами, обидва підходи – лапароскопічний і роботичний – є безпечними й ефективними в лікуванні кіст селезінки в дітей.

Зменшення тривалості госпіталізації в роботичній групі може свідчити про менш виражену операційну травму і швидше відновлення пацієнтів, хоча статистично значущих відмінностей не отримано.

Отримані дані узгоджуються з результатами інших досліджень [5,7], в яких також не виявлено суттєвих відмінностей між методами за основними клінічними показниками.

Відомості про авторів:

Дворакевич Андрій Орестович – к.мед.н., лікар-хірург дитячий, керівник центру хірургії, заст. мед. директора з хірургічної роботи ВП «Лікарня Святого Миколая». Адреса: м. Львів, вул. П. Орлика, 4. <https://orcid.org/0000-0003-1509-8525>.

Кулик Олена Миколаївна – д.мед.н., проф. каф. дитячої хірургії ДНП «ЛНМУ ім. Д. Галицького». Адреса: м. Львів, вул. Пекарська, 69. <https://orcid.org/0000-0001-7639-6871>.

Шевчук Дмитро Володимирович – к.мед.н., доц., лікар-уролог дитячий, лікар-хірург дитячий, зав. відділення урології ВП «Лікарня Святого Миколая»; доц. каф. медико-біологічних дисциплін Житомирського державного університету ім. І. Франка. Адреса: м. Львів, вул. П. Орлика, 4. <https://orcid.org/0000-0002-3466-3430>.

Калінчук Олександр Олександрович – лікар-хірург дитячий, мед. директор ВП «Лікарня Святого Миколая». Адреса: м. Львів, вул. П. Орлика, 4. <https://orcid.org/0000-0002-1918-0035>.

Миськів Іван Петрович – лікар-анестезіолог, директор ВП «Лікарня Святого Миколая». Адреса: м. Львів, вул. Пилипа Орлика 4. <https://orcid.org/0000-0001-7979-6117>.

Шурмакевич Захар Богданович – лікар-інтерн ВП «Лікарня Святого Миколая». Адреса: м. Львів, вул. П. Орлика, 4.

Стаття надійшла до редакції 15.09.2025 р., прийнята до друку 12.12.2025 р.

Висновки

Лапароскопічні і роботичні методи є ефективними в лікуванні кіст селезінки в дітей.

Роботична хірургія забезпечує кращі технічні можливості виконання операцій при великих розмірах кісти і у складних анатомічних локалізаціях (верхньо-задній полюс селезінки), дає меншу кількість ускладнень після оперативного втручання.

Рецидивів у наведених досліджених групах не виявлено, що підтверджує ефективність органозберігаючої тактики.

Автори заявляють про відсутність конфлікту інтересів.

References/Література

- Alharbi R, Almohammdi R, Alharbi V, Alshaikhjafar F, Alharbi A. (2023, Sep). Case report of a large splenic cyst in a pediatric patient. Cureus. 2023 Sep 28; 15(9):e46113. doi: 10.7759/cureus.46113 PMID: 37900502.
- Di Lena E, Safa N, Rahman S, Kaneva P, Feldman LS. (2023, Jul 27). Watchful waiting for large primary nonparasitic splenic cysts. Can J Surg. 66(4): E390-E395. doi: 10.1503/cjs.010322. PMID: 37500107; PMCID: PMC10396346.
- Hanna S, Barua A, Haloi D. (2023, Apr-Jun). Robotic removal of epidermoid splenic cyst in an adolescent patient using a novel robotic platform: a case report. J Minim Access Surg. 19(2): 323-325. doi: 10.4103/jmas.jmas_213_22. PMID: 36629223.
- Krichen I, Maazoun K, Kitar M, Kamal NM, Khan U, Khalif MY et al. (2021, Jun 3). Huge Non-parasitic Mesothelial Splenic Cyst in a Child: A Case Report and Literature Review. Clin Med Insights Pediatr. 15: 11795565211021597. doi: 10.1177/11795565211021597. PMID: 34158804.
- Qingjiang C, Wang L, Chen X, Zhang Y, Zhang L, Zhu K et al. (2022, Jul 20). Laparoscopic treatment of benign splenic tumors in children. World Journal of Pediatrics and Surgery. 5(4): e000419. doi: 10.1136/wjps-2022-000419. PMID: 36474737.
- Stasyshyn AR, Huraievskiy AA, Dvorakevych AO, Shevchuk DV, Kalinchuk OO ta insh. (2023). Robotic surgery in Ukraine: first experience and development prospects. Hospital surgery. Journal named after L. Ya. Kovalchuk. 1: 5-10. [Стацишин АР, Гураєвський АА, Дворакевич АО, Шевчук ДВ, Калінчук ОО та інш. (2023). Роботична хірургія в Україні: перший досвід та перспектива розвитку. Шпитальна хірургія. Журн. ім. Л. Я. Ковальчука. 1: 5-10]. doi: 10.11603/2414-4533.2023.1.13794.
- Wang Z, Peng S, Wu D, Wang K, Xu J, Song J et al. (2022, Jul 29). Surgical treatment of benign splenic lesions in children: a series of 30 cases from a single center. BMC Surg. 22(1): 295. doi: 10.1186/s12893-022-01745-2. PMID: 35906560.