

УДК 611.26-004.932-053.1:616.26-056.7-053.31

О.К. Слепов, К.Л. Знак

## Анатомічні особливості різних за розмірами дефектів діафрагми та їхнє значення при природженій діафрагмальній грижі в новонароджених дітей

Центр неонатальної хірургії вад розвитку та їх реабілітації ДУ «Всеукраїнський центр материнства та дитинства НАМН України», м. Київ

Paediatric Surgery (Ukraine). 2025. 4(89): 15-20. doi: 10.15574/PS.2025.4(89).1520

**For citation:** Slepov OK, Znak KL. (2025). Anatomical features of diaphragmatic defects of various sizes and their significance in congenital diaphragmatic hernia in newborns. Paediatric Surgery (Ukraine). 4(89): 15-20. doi: 10.15574/PS.2025.4(89).1520.

Вивчення анатомічних особливостей дефектів діафрагми різних типів і розмірів при природженій діафрагмальній грижі (ПДГ) має важливе значення для вдосконалення хірургічних стратегій та оптимізації лікування цих пацієнтів.

**Мета** – проаналізувати анатомічні особливості різних за величиною дефектів діафрагми при ПДГ у новонароджених дітей як важливого чинника розроблення хірургічної тактики при цій ваді розвитку.

**Матеріали і методи.** Проаналізовано анатомічні особливості різних за розмірами дефектів діафрагми в 58 новонароджених дітей із ПДГ, які були на лікуванні у 2013–2025 рр. Залежно від величини дефекту діафрагми новонароджених із ПДГ поділено на дві групи: I група – 38 (65,5%) дітей із малими і середніми за розмірами дефектами діафрагми (типи А і В), II група – 20 (34,5%) пацієнтів із великими і тотальними дефектами діафрагми (типи С і D). Інтраопераційно досліджено: бік і локалізацію дефекту діафрагми, наявність грижового мішка, характер грижового вмісту. Враховано герніацію: петель тонкої і товстої кишок, шлунка, селезінки, підшлункової залози (частково або повністю), лівої/правої нирки, печінки (частково або повністю), великого сальника, жовчного міхура. Особливу увагу приділено задньому валику дефекту діафрагми.

**Результати.** Середня площа дефекту діафрагми в пацієнтів II групи достовірно була більшою порівняно з I групою. Достовірної різниці між частотою наявності грижового мішка, частотою лівобічних і правобічних дефектів діафрагми між групами не виявили. Задньо-латеральну локалізацію дефекту достовірно частіше відзначали в пацієнтів I групи. Задньо-медіальне розташування спостерігали переважно в пацієнтів II групи. Часткову або повну герніацію печінки та шлунка в грудну порожнину достовірно частіше виявляли в пацієнтів II групи.

**Висновки.** При дефектах діафрагми типів А і В локалізація ПДГ достовірно частіше задньо-латеральна. Розмір дефекту діафрагми не впливає на бік ПДГ, а також на анатомічні особливості його заднього м'язового валика. При великих і тотальних дефектах діафрагми достовірно частіше відбувається герніація шлунка і печінки в грудну клітку. Вивчення анатомічних особливостей дефектів діафрагми різних типів і розмірів при ПДГ має важливе значення для оптимізації хірургічного лікування цієї критичної вади розвитку.

Дослідження виконано згідно з принципами Гельсінської декларації. Протокол дослідження ухвалено локальним етичним комітетом інституту. На проведення досліджень отримано інформовану згоду батьків дітей.

Автори заявляють про відсутність конфлікту інтересів.

**Ключові слова:** природжена діафрагмальна грижа, природжений дефект діафрагми, його анатомічні особливості, прогноз, плід, новонароджена дитина.

## Original articles. Neonatal surgery

### Anatomical features of diaphragmatic defects of various sizes and their significance in congenital diaphragmatic hernia in newborns

O.K. Slepov, K.L. Znak

Center for Neonatal Surgery of Developmental Defects and Their Rehabilitation SI «Ukrainian center of maternity and childhood of the NAMS of Ukraine», Kyiv

Studying the anatomical characteristics of diaphragmatic defects of various types and sizes in congenital diaphragmatic hernia (CDH) is crucial for improving surgical strategies and optimizing treatment for these patients.

**Aim** – to analyze the anatomical features of diaphragmatic defects of varying sizes in CDH in newborns as a key factor in developing surgical strategies for this congenital malformation.

**Materials and methods.** We analyzed the anatomical features of diaphragmatic defects of varying sizes in 58 newborns with CDH who were treated between 2013 and 2025. Depending on the size of the diaphragmatic defect, newborns with CDH were divided into 2 groups: Group I – 38 (65.5%) infants with small and medium-sized diaphragmatic defects (types A and B), Group II – 20 (34.5%) patients with large and total diaphragmatic defects (types C and D). The following were examined intraoperatively: the side and location of the diaphragmatic defect, the presence of a hernial sac, and the nature of the hernial contents. Herniation was assessed: loops of the small and large intestines, stomach, spleen, pancreas (partially or completely), left/right kidney, liver (partially or completely), greater omentum, gallbladder. Particular attention was paid to the presence of a posterior rim of the diaphragmatic defect.

**Results.** The mean area of the diaphragmatic defect in patients in Group II was significantly larger than in Group I. No significant differences were found between the groups in the frequency of hernial sac presence or the frequency of left-sided and right-sided diaphragmatic defects. Posterior-lateral localization of the defect was significantly more common in patients in Group I. Posterior-medial localization was observed predominantly in patients in Group II. Partial or complete herniation of the liver and stomach into the thoracic cavity was significantly more common in patients in Group II.

**Conclusions.** In diaphragmatic defects of types A and B, the location of the CDH is significantly more often posterolateral. The size of the diaphragmatic defect did not influence the side of the CDH, nor the anatomical features of its posterior muscular rim. In large and total diaphragmatic defects, herniation of the stomach and liver into the thoracic cavity occurs significantly more frequently. Studying the anatomical features of diaphragmatic defects of various types and sizes in CDH is of great importance for optimizing the surgical treatment of this critical developmental defect.

The study was conducted in accordance with the principles of the Helsinki Declaration. The study protocol was approved by the local ethics committee of the aforementioned institution. Informed consent was obtained from patients for the study.

The authors declare no conflict of interest.

**Keywords:** congenital diaphragmatic hernia, congenital diaphragmatic defect, its anatomical features, prognosis, fetus, newborn baby.

## Вступ

Природжена діафрагмальна грижа (ПДГ) є складною мультифакторною вадою розвитку, що характеризується наявністю в плода дефекту діафрагми з герніацією органів черевної порожнини в грудну клітку, що обумовлює подальшу компресійну гіпоплазію легень, легеневу гіпертензію, а в окремих випадках – гіпоплазію лівих відділів серця. В основі розвитку цих змін лежить дефект діафрагми, анатомія якого може суттєво варіювати.

Анатомічні характеристики дефекту діафрагми, зокрема, його локалізація, розміри, наявність заднього валика діафрагми, характер грижового вмісту, можуть мати суттєве значення для клінічного перебігу захворювання, прогнозу виживаності та вибору тактики хірургічного лікування [3,11,13]. Дефекти великих розмірів зазвичай асоціюються з більш вираженою легеневою гіпоплазією і легеневою гіпертензією [5].

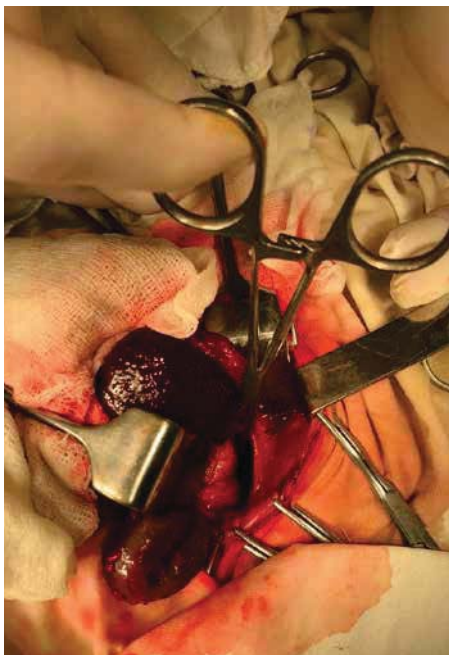Сучасні дослідження свідчать, що морфологічне оцінювання дефекту, зокрема, за класифікацією CDH Study Group, дає змогу не лише стандартизува-

ти підхід до лікування, але й прогнозувати результати інтенсивної терапії новонароджених із ПДГ [1]. Проте в літературі існує обмежена кількість робіт, присвячених детальному анатомічному аналізу різних за розмірами дефектів діафрагми при ПДГ у плодів і новонароджених дітей. У зв'язку з цим вивчення анатомічних особливостей дефектів діафрагми різних типів і розмірів при ПДГ має важливе значення для вдосконалення хірургічних стратегій та оптимізації лікування цих пацієнтів.

**Мета** дослідження – проаналізувати анатомічні особливості різних за величиною дефектів діафрагми при ПДГ у новонароджених дітей як важливого чинника розроблення подальшої хірургічної тактики.

## Матеріали і методи дослідження

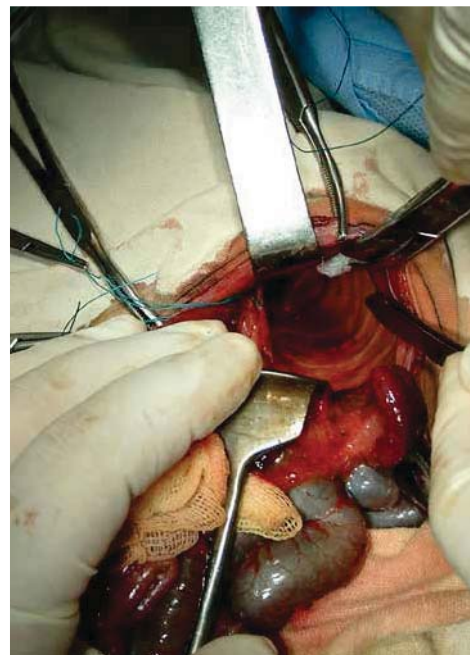
Проведено ретроспективне вивчення анатомічних особливостей різних за розмірами дефектів діафрагми в 58 новонароджених дітей із ПДГ, які були на лікуванні в ДУ «Інститут педіатрії, акушерства і гінекології імені акад. О.М. Лук'янової НАМН України» (нині – ДУ «Всеукраїнський центр мате-



**Рис. 1.** Дефект діафрагми типу В (згідно з класифікацією CDHSG) у новонародженої дитини з природженою діафрагмальною грижею



**Рис. 2.** Дефект діафрагми типу С (згідно з класифікацією CDHSG) у новонародженої дитини з природженою діафрагмальною грижею



**Рис. 3.** Дефект діафрагми типу D – аплазія діафрагми (згідно з класифікацією CDHSG) у новонародженої дитини з природженою діафрагмальною грижею

ринства та дитинства НАМН України», далі – Центр), за період 2013–2025 рр. Хлопчиків було 35 (60,3%), дівчаток – 23 (39,7%). Гестаційний вік новонароджених становив від 32 тижнів до 40 тижнів (у середньому –  $38,1 \pm 1,6$  тижня). Недоношених було 22,4% ( $n=13$ ). Маса тіла немовлят варіювала в межах від 1820 г до 4190 г, у середньому –  $3070,71 \pm 533,85$  г. Гіпотрофію виявили в 31% ( $n=18$ ) новонароджених дітей. Шляхом кесаревого розтину народилися 93,1% ( $n=54$ ) пацієнтів, а 6,9% ( $n=4$ ) – природним шляхом, виключно за межами Центру. В умовах акушерської клініки Центру народилися 54 (93,1%) дитини, інші 4 (6,9%) – у пологових будинках різних областей України. Оцінка за шкалою Апгар на 1-й хвилині становила від 1 до 8 балів (у середньому –  $4,62 \pm 1,48$  бала) і на 5-й хвилині – від 2 до 9 балів (у середньому –  $5,24 \pm 1,36$  бала).

Залежно від величини дефекту діафрагми, згідно із CDHSG (рис. 1–3), новонароджених із ПДГ поділено на дві групи: до I групи залучено 38 (65,5%) дітей із малими і середніми за розмірами дефектами діафрагми (типи А і В), до II групи – 20 (34,5%) пацієнтів із великими і тотальними дефектами діафрагми (типи С і D).

Пренатальну діагностику проведено в 100% ( $n=58$ ) плодів, які народилися з ПДГ, у тому числі у відділенні медицини плода Центру – у 93,1% ( $n=54$ ) і за місцем проживання вагітної жінки – у 6,9% ( $n=4$ ). При цьому за межами Центру правильний

діагноз встановлено лише в 1,7% ( $n=1$ ) плодів, відповідно у 5,2% ( $n=3$ ) випадків ПДГ не діагностовано.

Усіх новонароджених обстежено на предмет визначення типу дефекту діафрагми (А, В, С, D) шляхом інтраопераційного вимірювання площі дефекту діафрагми, окружності грудної клітки новонародженої дитини та їх відсоткового відношення, згідно з класифікацією CDHSG [6].

Інтраопераційно досліджено такі параметри: бік дефекту діафрагми, наявність грижового мішка, локалізацію дефекту (задньо-латеральний, задньо-медіальний, інші локалізації), виразність заднього валика діафрагми (його наявність, відсутність або часткова присутність при ревізії і виділенні), характер грижового вмісту. Враховано наявність у грижовому мішку таких органів: петель тонкої і товстої кишок, шлунка, селезінки, підшлункової залози (частково або повністю), лівої/правої нирки, печінки (частково або повністю), великого сальника, жовчного міхура.

Особливу увагу приділено наявності заднього валика дефекту діафрагми як орієнтира для визначення меж дефекту та вибору тактики пластики діафрагми.

Дослідження виконано відповідно до принципів Гельсінської декларації. Протокол дослідження ухвалено локальним етичним комітетом установи. На проведення досліджень отримано інформовану згоду батьків дітей.

Original articles. Neonatal surgery

Таблиця 1

Анатомічні особливості різних за розмірами дефектів діафрагми при природженій діафрагмальній грижі в новонароджених дітей

Досліджувані анатомічні особливості	I група (n=38)	II група (n=20)	p
Площа дефекту діафрагми (см <sup>2</sup> ), M±σ	10,82±2,87	24,2±4,52	<0,01
Наявність грижового мішка, %	13,15	35,0	0,069
Локалізація, %:			
задньо-латеральний	78,9	55,0	0,032
задньо-медіальний	10,5	30,0	0,089
інша	10,6	15,0	0,655
Бік дефекту, %:			
лівобічний	94,7	85,0	0,28
правобічний	5,3	15,0	0,6
Задній валик дефекту діафрагми відсутній повністю, але під час ревізії і виділення повністю присутній, %	2,6	5,0	0,638
Задній валик дефекту діафрагми частково присутній, під час ревізії і виділення – повністю присутній, %	21,0	35,0	0,263
Задній валик дефекту діафрагми повністю відсутній. Під час ревізії – відсутній (плевро-перитонеальний канал), %	23,7	35,0	0,359
Задній валик дефекту діафрагми відсутній, проте під час ревізії і виділення присутній частково, %	28,9	20,0	0,461
Задній валик дефекту діафрагми присутній частково, під час ревізії – теж частково, %	21,05	5,0	0,082

Розрахункову і статистичну обробку результатів дослідження виконано за допомогою пакетів прикладних програм «Microsoft Office Excel 365» і «STATISTICA 10» на персональному комп'ютері. Статистичну значущість різниці між порівнюваними групами оцінено за U-критерієм Манна-Вітні (Mann-Whitney U-test). Значення p<0,05 прийнято достовірними. Для аналізу отриманих результатів досліджень використано такі статистичні показники: середня арифметична (M), для обчислення середнього рівня варіюючої ознаки; середньоквадратичне відхилення (σ), для оцінювання найімовірнішого відхилення ознаки від її середнього значення.

**Результати дослідження та їх обговорення**

У пацієнтів I групи дефектів діафрагми типу А не виявлено. В усіх випадках у цій групі констатовано тип В – 100% (n=38). У новонароджених II групи дефект типу С виявлено у 85,0% (n=17), а типу D – у 15,0% (n=3).

У таблиці 1 наведено анатомічні особливості різних за розмірами дефектів діафрагми при ПДГ у новонароджених дітей.

За даними таблиці 1, у групі новонароджених дітей I групи середня площа дефекту становила 10,82±2,87 см<sup>2</sup>, тоді як у II групі – 24,21±4,52 см<sup>2</sup>. Різниця між цими групами була статистично достовірною (p<0,01).

Грижовий мішок виявлявся у 13,15% (n=5) випадків I групи і у 35,0% (n=7) II групи, різниця статистично незначуща (p=0,069).

Лівобічні дефекти діафрагми траплялися у 94,7% (n=36) пацієнтів I групи і у 85,0% (n=17) II групи (p=0,28), що свідчить про відсутність статистично достовірної різниці між групами. Правобічних дефектів діафрагми в I групі було 5,3% (n=2) випадків, у II групі – 15,0% (n=3) (p=0,6), що також засвідчило відсутність статистично достовірної різниці.

Локалізація дефекту значно частіше була задньо-латеральною в I групі – 78,9% (n=30) порівняно з II групою – 55,0% (n=11), що є статистично достовірним (p=0,032). Задньо-медіальне розташування спостерігалось переважно в пацієнтів із великими дефектами діафрагми – 30,0% (n=6) проти 10,5% (n=4) у I групі; p=0,089.

Наявність і виразність заднього валика дефекту діафрагми:

- повністю відсутній, але під час ревізії виявлений: у 2,6% (n=1) пацієнтів I групи, у 5,0% (n=1) – II групи (p=0,638);
- частково присутній, але під час ревізії повністю виявлений: у 21,0% (n=8) пацієнтів I групи, у 35,0% (n=7) – II групи (p=0,263);
- інтраопераційно повністю відсутній, під час ревізії теж: у 23,7% (n=9) пацієнтів I групи, у 35,0% (n=7) – II групи (p=0,359);

Таблиця 2

Характеристика грижового вмісту різних за розмірами дефектів діафрагми при природженій діафрагмальній грижі в новонароджених дітей

Анатомічна група	Грижовий вміст, %								
	петлі тонкої, товстої кишок	шлунок	селезінка	підшлункова залоза (частково або повністю)	ліва нирка (частково або повністю)	права нирка	великий сальник	печінка (частково або повністю)	жовчний міхур
I	94,7	39,5	73,68	36,8	26,3	2,6	10,53	10,5	2,6
II	90,0	65,0	80,95	30,0	35,0	5,0	0	65,0	0
p	0,39	0,02	0,48	0,56	0,38	0,55	0,08	0,00002	0,32

• частково присутній, як інтраопераційно, так і під час ревізії: у I групі – 21,05% (n=8) пацієнтів, у II групі – 5,0% (n=1) (p=0,082).

У таблиці 2 наведено характеристику грижового вмісту різних за розмірами дефектів діафрагми при ПДГ у новонароджених дітей.

За даними таблиці 2, часткова або повна герніація печінки в грудну порожнину спостерігалася в 65,0% (n=13) пацієнтів II групи, тоді як у I групі – лише в 10,5% (n=4) випадків; p<0,05. Це засвідчило виразну асоціацію великих дефектів із печінковим зміщенням у грудну порожнину. Герніація шлунка також достовірно частіше відзначалася в пацієнтів II групи (65,0%; n=13) порівняно з I групою (39,5%; n=15); p<0,05. Інші органи (петлі кишечника, селезінка, права і ліва нирки, підшлункова залоза) не показали статистично значущих відмінностей між групами; p>0,05.

Отже, дефекти діафрагми великих розмірів і аплазія діафрагми асоціюються з більшою ймовірністю міграції в грижовий мішок печінки і шлунка, що має важливе прогностичне і хірургічне значення.

Отримані результати доповнюють наявні літературні дані щодо морфологічних і клінічно значущих особливостей ПДГ залежно від розміру дефекту.

За отриманими даними, площа дефекту діафрагми в групі новонароджених із великими і тотальними дефектами діафрагми (тип C і D) була достовірно більшою (24,21±4,52 см<sup>2</sup>), ніж у пацієнтів із малими і середніми дефектами (10,82±2,87 см<sup>2</sup>), що узгоджується з результатами попередніх досліджень [6,8,10].

Клінічно значущою є виявлена відмінність у локалізації дефекту: хоча кількість задньо-латеральних дефектів діафрагми переважала в обох групах, вона траплялася достовірно рідше в пацієнтів із великими дефектами (55,0% проти 78,9%; p<0,05), що свідчить про більшу анатомічну варіабельність при значних дефектах діафрагми. Ця закономірність може бути пов'язана з особливостями ембріогенезу плевроперитонеального каналу, порушення якого

на ранніх стадіях розвитку призводить до формування більших і анатомічно атипичних дефектів.

Структура заднього валика дефекту, як одного з ключових хірургічних орієнтирів, показала високу морфологічну варіабельність. У групі з великими дефектами частіше спостерігалася повна його відсутність (35,0% проти 23,7%), хоча ця різниця не досягла статистичної значущості. Ці особливості потенційно можуть ускладнювати інтраопераційну ситуацію і потребувати зміни стандартної хірургічної тактики.

Щодо грижового вмісту, то найвиразнішою відмінністю була достовірно вища частота наявності печінки в складі грижового мішка в II групі відносно I групи (65,0% проти 10,5%); p<0,05. Цей факт має істотне прогностичне значення, оскільки присутність печінки в грижовому мішку традиційно розглядається як несприятливий прогностичний маркер, що асоціюється з більш виразною гіпоплазією легень і гіршими показниками виживання [2,4,9].

Статистично значущим також виявилось більш часте виявлення шлунка в складі грижового вмісту в II групі відносно I групи (65,0% проти 39,5%; p<0,05). Це свідчить, що анатомічні особливості, виявлені в пацієнтів із великими і тотальними дефектами діафрагми, підтверджують механізм, згідно з яким, збільшення розміру дефекту обумовлює герніацію більшого об'єму органів черевної порожнини в грудну клітку, що веде до більшої механічної компресії легень і сприяє формуванню більш тяжкої гіпоплазії. Окрім того, зростає ймовірність компресії серця, що, як показано в публікаціях [7,12], може впливати на формування гіпоплазії лівих відділів серця.

Інші елементи грижового вмісту, такі як петлі тонкої і товстої кишок, підшлункова залоза, селезінка, ліва і права нирки, великий сальник, жовчний міхур, мали менш виразні, статистично недостовірні відмінності між групами.

## Original articles. Neonatal surgery

Отже, результати наведеного дослідження підтверджують важливість ролі розміру дефекту діафрагми при ПДГ для стратифікації ризиків, формування індивідуалізованої хірургічної стратегії та прогнозування перебігу захворювання в новонароджених дітей.

### Висновки

При малих і середніх дефектах діафрагми локалізація ПДГ достовірно частіше буває в задньо-латеральному відділі діафрагми, на відміну від великих і тотальних її дефектів.

Розмір дефекту діафрагми не впливає на бік ПДГ, а також на анатомічні особливості його заднього м'язового валика.

При великих і тотальних дефектах діафрагми статистично достовірно частіше відбувається герніація шлунка й печінки в грудну клітку щодо малих і середніх дефектів діафрагми.

Вивчення анатомічних особливостей дефектів діафрагми різних типів і розмірів при ПДГ має важливе значення для оптимізації хірургічного лікування цієї критичної вади розвитку.

*Автори заявляють про відсутність конфлікту інтересів.*

### References/Література

1. Chatterjee D, Ing RJ, Gien J. (2020, Sep). Update on Congenital Diaphragmatic Hernia. *Anesth Analg.* 131(3): 808-821. doi: 10.1213/ANE.0000000000004324. PMID: 31335403.
2. Cordier AG, Russo FM, Deprest J, Benachi A. (2020, Feb). Prenatal diagnosis, imaging, and prognosis in Congenital Diaphragmatic Hernia. *Semin Perinatol.* 44(1): 51163. Epub 2019 Jul 30. doi: 10.1053/j.semperi.2019.07.002. PMID: 31439324.
3. Deprest J, Nicolaides K, Benachi A et al. (2019). Total fetoscopic endoluminal tracheal occlusion (FETO) for severe congenital diaphragmatic hernia: evolution of a technique and preliminary results. *Ultrasound Obstet Gynecol.* 53(5): 611-620. doi: 10.1002/uog.20120.
4. Didier RA, Oliver ER, Rungsiprakarn P, Debari SE, Adams SE, Hedrick HL et al. (2021, Nov). Decreased neonatal morbidity in 'stomach-down' left congenital diaphragmatic hernia: implications of prenatal ultrasound diagnosis for counseling and postnatal management. *Ultrasound Obstet Gynecol.* 58(5): 744-749. doi: 10.1002/uog.23630. PMID: 33724570.
5. Dingeldein M, Fiegel H, Schaible T et al. (2019). Impact of defect size on outcome of congenital diaphragmatic hernia repair: results from the CDH Euro Consortium. *Pediatr Surg Int.* 35(5): 561-567. doi: 10.1007/s00383-019-04443-5.
6. Dumpa V, Chandrasekharan P. (2023, Aug 8). Congenital Diaphragmatic Hernia.. In: StatPearls [Internet]. Treasure Island (FL): StatPearls Publishing; 2025 Jan-. URL: <https://www.ncbi.nlm.nih.gov/books/NBK556076/>.
7. Fraga MV, Hedrick HL, Rintoul NE, Wang Y, Ash D, Flohr SJ et al. (2024, Aug). Congenital Diaphragmatic Hernia Patients with Left Heart Hypoplasia and Left Ventricular Dysfunction Have Highest Odds of Mortality. *J Pediatr.* 271: 114061. Epub 2024 Apr 16. doi: 10.1016/j.jpeds.2024.114061. PMID: 38636784; PMCID: PMC11239301.
8. Hattori K, Takamizawa S, Miyake Y et al. (2018). Preoperative sonographic evaluation of the defect size and the diaphragm rim in congenital diaphragmatic hernia – preliminary experience. *Pediatr Radiol.* 48: 1550-1555. <https://doi.org/10.1007/s00247-018-4184-y>.
9. Kitano Y, Nakagawa S, Kuroda T, Honna T, Itoh Y, Nakamura T et al. (2005, Dec). Liver position in fetal congenital diaphragmatic hernia retains a prognostic value in the era of lung-protective strategy. *J Pediatr Surg.* 40(12): 1827-1832. doi: 10.1016/j.jpedsurg.2005.08.020. PMID: 16338299.
10. Otaño JC, Murua V, Rugilo J, Reusmann A, Ruhrnschopf CG et al. (2024, Jul). Congenital diaphragmatic hernia: relationship between defect size and outcome. Experience in a reference centre. *An Pediatr (Engl Ed).* 101(1): 29-35. Epub 2024 Jul 8. doi: 10.1016/j.anpede.2024.04.020. PMID: 38971707.
11. Tsao K, Lally KP. (2017). The Congenital Diaphragmatic Hernia Study Group and advances in the clinical care of the patient with congenital diaphragmatic hernia. *Semin Pediatr Surg.* 26(3): 122-128. doi: 10.1053/j.sempedsurg.2017.04.005.
12. Yamoto M, Nagata K, Terui K, Hayakawa M, Okuyama H, Amari S et al. (2022, Jun 8). Long-Term Outcomes of Congenital Diaphragmatic Hernia: Report of a Multicenter Study in Japan. *Children (Basel).* 9(6): 856. doi: 10.3390/children9060856. PMID: 35740795; PMCID: PMC9222080.
13. Zani A, Chung WK, Deprest J, Harting MT, Jancelewicz T, Kuni-saki SM et al. (2022, Jun 1). Congenital diaphragmatic hernia. *Nat Rev Dis Primers.* 8(1): 37. doi: 10.1038/s41572-022-00362-w. PMID: 35650272.

### Відомості про авторів:

**Слепов Олексій Костянтинович** – д.мед.н., проф., чл.-кор. НАМН України, керівник Центру неонатальної хірургії вад розвитку та їх реабілітації ДУ «ВЦМД НАМН України». Адреса: м. Київ, вул. П. Майбороди, 8. <https://orcid.org/0000-0002-6976-1209>.

**Знак Костянтин Леонідович** – н.співроб. відділення хірургічної корекції природжених вад розвитку у дітей Центру неонатальної хірургії вад розвитку та їх реабілітації ДУ «ВЦМД НАМН України». Адреса: м. Київ, вул. П. Майбороди, 8. <https://orcid.org/0000-0002-8370-4390>.

Стаття надійшла до редакції 06.09.2025 р., прийнята до друку 12.12.2025 р.