Читайте нас на сайті: http://med-expert.com.ua

УДК 616.36-076:616.361-007.271]-053.31-089.86

Г.В. Курило[1,2], О.В. Щур[1], О.Я. Ковалик[2]

Біопсія в диференційному діагностуванні холестатичних захворювань печінки у дітей

[1]ДНП «Львівський національний медичний університет імені Данила Галицького, Україна
[2]КНП «Львівське територіальне медичне об'єднання «Багатопрофільна клінічна лікарня інтенсивних методів лікування та швидкої медичної допомоги», Україна

Surgery (Ukraine). 2025. 3(88): 57-62. doi: 10.15574/PS.2025.3(88).5762

For citation: Kurylo HV, Shchur OV, Kovalyk OYa. (2025). Liver biopsy in the differential diagnosis of cholestatic diseases in infants. Paediatric Surgery (Ukraine). 3(88): 57-62. doi: 10.15574/PS.2025.3(88).5762.

Біопсія печінки (БП) є найбільш достовірним джерелом у діагностуванні холестатичних захворювань печінки у дітей, найінформативнішим у прогнозуванні функціонування органа після операції Касаї.

Мета – встановити терміни, умови, вік, методики БП у дітей раннього віку з холестатичними захворюваннями печінки для визначення диференціально-діагностичної інформативності гістологічних досліджень для підвищення точності діагнозу та ефективності подальшої терапевтичної і хірургічної тактики.

Матеріали і методи. 118 дітям із жовтяницями віком 1,5–4,5 місяця проведено морфологічне дослідження біоптатів печінки для верифікації діагнозу. Визначали морфологічні ознаки, ступінь фіброзу та запалення, оптимальні терміни та методики забору біоптату.

Результати. Усі біоптати відповідали стандарту (≥10 портальних трактів). У 64 (54,2%) дітей гістологічне дослідження виявило характерні ознаки біліарної атрезії (БА): проліферацію протоків, фіброз, запалення, облітерацію. Перкутанна БП віком 30 діб забезпечує точність діагнозу, що підтверджено холангіографією і післяопераційною БП. Первинний сімейний внутрішньопечінковий холестаз характеризується дуктопенією, лобулярною інфільтрацією і некрозом гепатоцитів. Тактика після 45–60 діб життя ускладнюється – рекомендована лапароскопічна БП із холангіографією і можливим переходом на операцію Касаї за наявності умов.

Висновки. БП є ключовим методом у диференційному діагностуванні неонатального холестазу, особливо в разі підозри БА. У 92,1% пацієнтів за допомогою БП верифіковано БА, що узгоджується з даними літератури. У випадках неатрезійних форм холестазу морфологічна картина менш специфічна, тому БП слід доповнювати генетичним тестуванням. Вік пацієнта критично впливає на інформативність: до 14-ї доби життя – не проводиться, низька діагностична цінність, на 30-ту добу – оптимальний період для проведення БП. Умови ефективності: якісний біоптат (≥10 портальних трактів), вибір правильної техніки (пункційна або інцизійна, лапароскопічна), кваліфікований морфологічний аналіз у поєднанні з клініко-лабораторними даними. Ці результати підкреслюють важливість своєчасної та якісної БП для визначення подальшої тактики лікування, зокрема, хірургічного втручання або молекулярного діагностування.

Дослідження виконано згідно з принципами Гельсінської декларації. Протокол дослідження ухвалено локальним етичним комітетом інституту. На проведення досліджень отримано інформовану згоду батьків дітей.

Автори заявляють про відсутність конфлікту інтересів.

Ключові слова: новонароджені діти, жовтяниця, біліарна атрезія, хронічний холестаз, біопсія печінки, операція Касаї.

Читайте нас на сайті: http://med-expert.com.ua

Liver biopsy in the differential diagnosis of cholestatic diseases in infants

H.V. Kurylo[1,2], O.V. Shchur[1], O.Ya. Kovalyk[2]

[1]Danylo Halytsky Lviv National Medical University, Ukraine
[2]CNPE «Lviv Territorial Medical Association «Multidisciplinary Clinical Hospital of Intensive Treatment Methods and Emergency Medical Care», Ukraine

Liver biopsy (LB) is the most reliable source in the diagnosis of cholestatic liver diseases, the most informative in the prognosis of organ functioning after Kasai operation.

Aim – to establish the terms, conditions, age, and methods of LB in young children with cholestatic liver diseases to determine the differential diagnostic informativeness of histological studies.

Materials and methods. 118 children with jaundice aged 1.5–4.5 months underwent morphological examination of LB to verify the diagnosis.

Results. All LB met the standard (≥10 portal tracts). In 64 (54.2%) children histological examination revealed characteristic signs of biliary atresia (BA): characteristic features – ductal proliferation, fibrosis, inflammation, obliteration. Percutaneous LB at the age of 30 days provides diagnostic accuracy, confirmed by cholangiography and postoperative LB. Primary familial intrahepatic cholestasis (PFIC) is characterized by ductopenia, lobular infiltration, and hepatocyte necrosis. Tactics after 45–60 days of life become more complicated – laparoscopic LB with cholangiography and possible transition to Kasai operation (KO) is recommended if conditions are available.

Conclusions. LB is a key method in the differential diagnosis of neonatal cholestasis, especially when BA is suspected. In 92.1% of our patients, LB verified BA, which is consistent with the literature data. In cases of non-atresic forms of cholestasis, the morphological picture is less specific, so LB should be supplemented with genetic testing. The patient's age has a critical impact on informativeness: up to the 14th day of life – low diagnostic value, on the 30th day – the optimal period for performing LB. Conditions for effectiveness: high-quality biopsy (≥10 portal tracts), choice of the correct technique (puncture or laparoscopic), qualified morphological analysis in combination with clinical and laboratory data. These results emphasize the importance of timely and high-quality LB for determining further treatment tactics, including surgical intervention or molecular diagnostics.

The research was carried out in accordance with the principles of the Declaration of Helsinki. Informed consent of the child and child's parents was obtained for the research.

The authors declare no conflict of interest.

Keywords: newborns, jaundice, biliary atresia, chronic cholestasis, liver biopsy, Kasai operation.

Вступ

Біліарна атрезія (БА) є тяжкою прогресуючою патологією печінки запального генезу, що характеризується раннім розвитком фіброзу та облітерацією жовчовивідних шляхів, зазвичай у неонатальному періоді [2,4,5,16]. Прогресуючий сімейний внутрішньопечінковий холестаз (ПСВХ) – інша група аутосомно-рецесивних холестатичних захворювань печінки, які поділяються на підгрупи відповідно до генетичного дефекту, клінічної картини, результатів лабораторних досліджень і гістології печінки [7,9,19]. За відсутності своєчасного лікування захворювання швидко призводять до термінального цирозу, печінкової недостатності та летального наслідку у віці до двох років. Основним методом первинного лікування є хірургічна портоентеростомія за методикою Касаї (ОК), ефективність якої оцінюють за стабілізацією загального стану пацієнта та нормалізацією біохімічних показників протягом перших шести місяців після втручання [10–13]. Попри досягнення в хірургічному лікуванні, приблизно третина дітей потребує ранньої трансплантації печінки, тоді як близько половини пацієнтів зі збереженою власною печінкою можуть прожити понад 5–6 років, однак до 70% із них у подальшому потребують трансплантації в дитячому або юнацькому віці [8,14–15,17]. Отже, раннє встановлення діагнозу і своєчасне первинне оперативне втручання мають вирішальне значення для прогнозування життя дітей із БА [2,3,5,7,10–17].

Біопсія печінки (БП) є найбільш достовірним джерелом у діагностуванні холестатичних захворювань печінки, найінформативнішим у прогнозуванні функціонування органа після ОК [1,3,18,20].

Мета дослідження – встановити терміни, умови, вік, методики БП у дітей раннього віку із холестатичними захворюваннями печінки для визначення диференціально-діагностичної інформативності гістологічних досліджень для підвищення точності діагнозу та ефективності подальшої терапевтичної і хірургічної тактики.

Матеріали і методи дослідження

Протягом 2005–2024 рр. у Центрі дитячої хірургії відокремленого підрозділу «Лікарня Святого Миколая» Комунального некомерційного підприємства «Львівське територіальне медичне об'єднання «Багатопрофільна клінічна лікарня інтенсивних методів лікування та швидкої медичної допомоги» (Перше ТМО м. Львова) спостерігали 118 дітей із жовтяницями віком 1,5–4,5 місяця з масою тіла в межах

Читайте нас на сайті: http://med-expert.com.ua

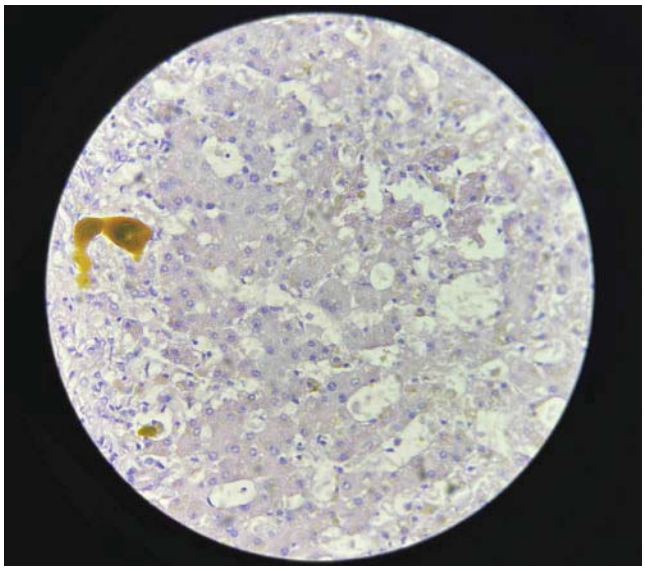

Рис. 1. Мікроскопічне дослідження біоптату *пацієнта К.А.,* віком 35 діб. Діагноз «Біліарна атрезія». Гепатоцити не формують балок. Інтрацелюлярний білірубіностаз (зеленкувата зернистість у цитоплазмі). Деякі гепатоцити з вакуольною дистрофією. Жовчна пробка в портальному тракті. Фарбування гематоксилін-еозин. Збільшення 40×10

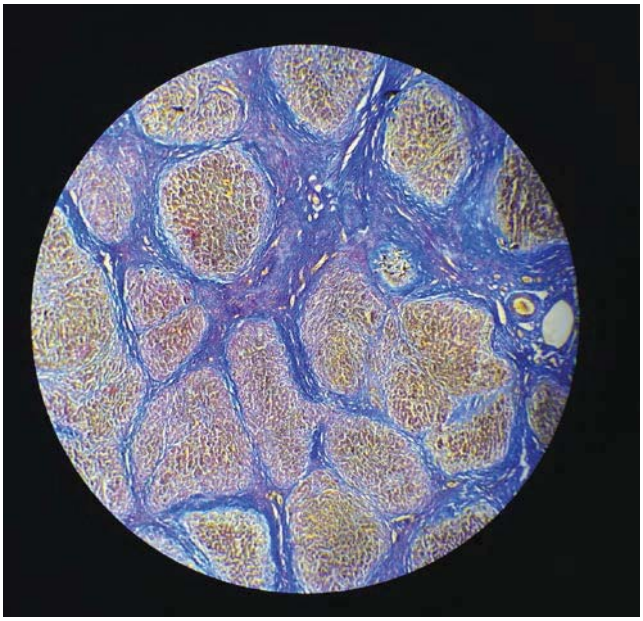

Рис. 2. Мікроскопічне дослідження біоптату *пацієнта К.О.,* віком 28 діб. Діагноз «Біліарна атрезія». Синій колір – це зріла сполучна тканина. На цьому фарбуванні добре видно фіброз і капіляризацію синусоїдів Фарбування оранжево-червоно-голубе. Збільшення 4×10

2400–3600 г. Клінічна картина в більшості пацієнтів характеризувалася генералізованою жовтяницею шкіри і слизових оболонок, наявністю петехіальних висипань, ахолічним калом, темною сечею, а також вираженим відставанням у фізичному і нейропсихічному розвитку. У разі скерування на стаціонарне лікування попередній діагноз формулювали як «Механічна жовтяниця, підозра на БА». У 4 дітей діагноз БА підтвердили гістологічно ще до госпіталізації.

Усім пацієнтам проводили комплексне клініко-лабораторно-інструментальне обстеження (загальний і біохімічний аналізи крові, коагулограму). Інструментальне діагностування передбачало ультразвукове дослідження (УЗД) органів черевної порожнини з оцінюванням структури печінки, жовчного міхура і жовчних протоків, а також еластографію (за технічної можливості), фіброезофагогастроскопію та БП, виконану під наркозом.

Для верифікації діагнозу проводили генетичні дослідження коштом батьків у Європі і США.Усім пацієнтам виконували комплекс обстежень для диференційного діагностування з іншими патологіями, зокрема, муковісцидозом, дефіцитом α1-антитрипсину (Да1А), галактоземією, тирозинемією, а також визначенням маркерів вірусних гепатитів В і С та TORCHS-інфекцій.

Усім дітям проводили гістологічне вивчення отриманого матеріалу. Для забезпечення високої інформативності зразків дотримувалися стандарту отримання біоптату, що містить ≥10 портальних трактів. Морфологічне дослідження виконували за допомогою світлової мікроскопії з гематоксилін-еозином та Martius–Scarlet–Blue (MSB) фарбуванням.

Методику забору біоптату обирали індивідуально – пункційну або інцизійну -лапароскопічну, з урахуванням клінічного стану пацієнта і технічних можливостей. Оцінювали морфологічні ознаки, характерні для БА (проліферація жовчних протоків, фіброз, запальні інфільтрати), а також зміни, типові для інших холестатичних захворювань (синдром Алажиля (СА), Да1А, ПСВХ). У разі підозри на спадкову патологію проводили молекулярно-генетичні дослідження для підтвердження етіології.

Біліарну атрезію у віці до 14 діб життя, для БП не досліджували, через низьку інформативність на ранніх етапах захворювання. Оптимальним віконним періодом для проведення БП вважали інтервал до 35–40 діб життя.

Статистичну обробку даних проводили за допомогою пакету «Excel» програм «Microsoft Office 2016».

Дослідження виконали згідно з принципами Гельсінської декларації. Протокол дослідження ухвалили локальним етичним комітетом інституту. На проведення досліджень отримали інформовану згоду батьків дітей.

Результати дослідження та їх обговорення

Основні показання до БП [5,6,17–18,20]:

- неясна етіологія захворювання печінки, коли неінвазивні методи (УЗД, лабораторні аналізи,

Читайте нас на сайті: http://med-expert.com.ua

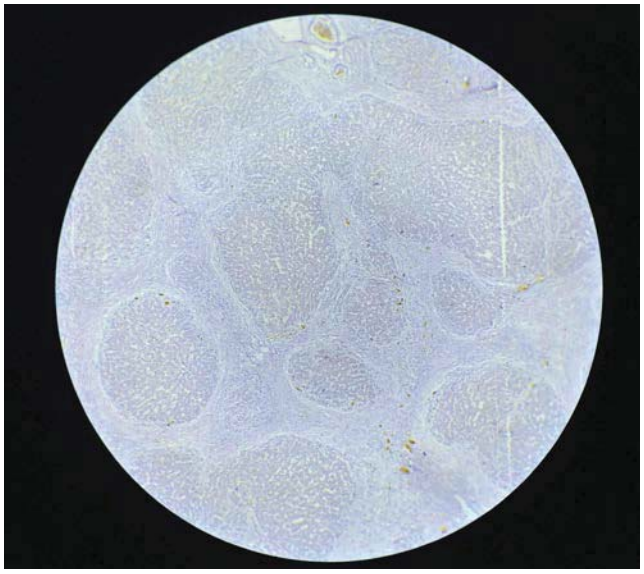

Рис. 3. Мікроскопічне дослідження біоптату *пацієнта Г.А.*, віком 25 діб. Діагноз «Синдром Алажиля». Часточково-балкова будова порушена. Псевдочасточки розділені широкими смугами сполучної тканини. Збільшення 4×10. Фарбування гематоксилін- еозином

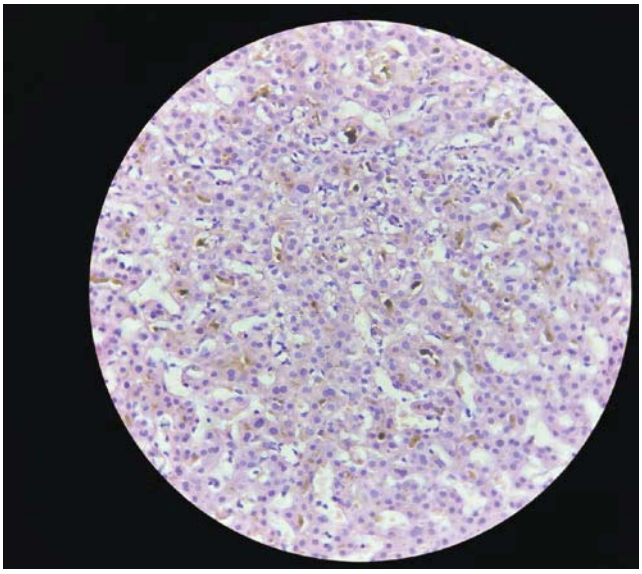

Рис. 4. Мікроскопічне дослідження біоптату *пацієнта Ч.А.*, віком 27 діб. Діагноз «Прогресуючий сімейний внутрішньопечінковий холестаз». Інтрацелюлярний і канальцевий холестаз, лобулярне запалення. Фарбування гематоксилін-еозином. Збільшення 40×10

серологія) не давали змоги встановити точний діагноз;

- підозра на БА, особливо за неінформативних УЗД-ознак;
- оцінка ступеня фіброзу або цирозу при хронічних гепатитах, аутоімунних, метаболічних або холестатичних захворюваннях;
- підозра на рідкісні генетичні або метаболічні хвороби для морфологічної верифікації (наприклад, Да1А, СА).

Серед найпоширеніших протипоказань у наведеному випадку були [1,4–6,16–18,20]:

- некориговані порушення згортання крові (міжнародне нормалізоване відношення – >1,5; тромбоцити – <50×10^9/л);
- гнійні процеси в черевній порожнині або інфекційні ускладнення;
- тяжка серцева або дихальна недостатність, що підвищує ризик ускладнень при процедурі;
- відмова батьків або законних представників від проведення процедури;
- гемангіоми або судинні мальформації печінки, що підвищують ризик кровотечі;
- молодший неонатальний вік (до 14 діб) – через низьку інформативність гістологічної картини при БА на ранніх етапах.

У результаті дослідження БП виконали 118 пацієнтам із клінічними ознаками неонатального холестазу, у яких ультразвукові та лабораторні методи не дали змоги встановити остаточний діагноз. У 34 (28,8%) випадках БП провели інцизійно лапароскопічним методом, у 84 (71,2%) випадках – пункційним шляхом. Усі біоптати відповідали критеріям якості (наявність ≥10 портальних трактів), що забезпечило високу інформативність морфологічного аналізу [16–18].

У 64 (54,2%) дітей гістологічне дослідження виявило характерні ознаки БА: проліферацію жовчних протоків, перидуктальний фіброз, запальні інфільтрати та облітерацію просвіту жовчних шляхів (рис. 1, рис. 2, рис. 5). У решти пацієнтів (54 (45,8%) дитини) виявили морфологічні зміни, не характерні для БА, що дало змогу запідозрити інші холестатичні захворювання: СА (12 (10,2%) пацієнтів) (рис. 3), Да1А (6 (5,1%) випадків), ПСВХ (5 (4,2%) дітей) (рис. 4), неонатальний гігантоклітинний гепатит (19 (16,1%) пацієнтів), не біліарний холестаз (12 (10,2%) випадків) (рис 6). У цих випадках діагноз підтвердили за допомогою молекулярно-генетичних досліджень.

Перкутанну БП при правильному заборі (чітко забраний стовпчик до 1 см із контрольним забором) пістолетом «BBraun/Medcore/Pallium» і голкою 0,6/22G або сумісною провели у віці 30 діб при інтерпретації досвідченого дитячого патоморфолога, що має досвід в огляді БП холестатичних захворювань немовлят, дає правильний діагноз, що підтверджується інтраопераційною холангіографією та післяопераційною БП при ОК у 90–95% випадків.

У пацієнтів із підозрою на ПСВХ виявили виражену лобулярну інфільтрацію з некрозом гепатоци-

Читайте нас на сайті: http://med-expert.com.ua

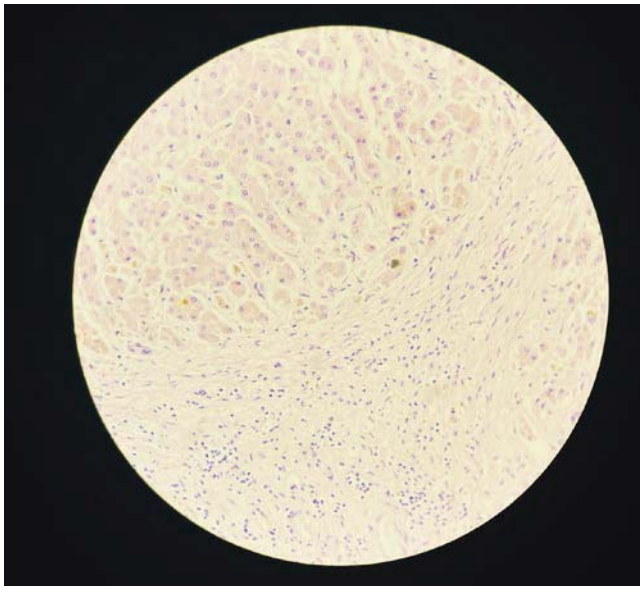

Рис. 5. Мікроскопічне дослідження біоптату *пацієнта В.В.*, віком 10 місяців. Діагноз «Біліарна атрезія». Інтракапілярний холестаз. Нижня частина фото – склерозований портальний тракт із запальним інфільтратом. Дуже важливо, що немає проліферації жовчних протоків. Фарбування гематоксилін-еозином. Збільшення 40×10

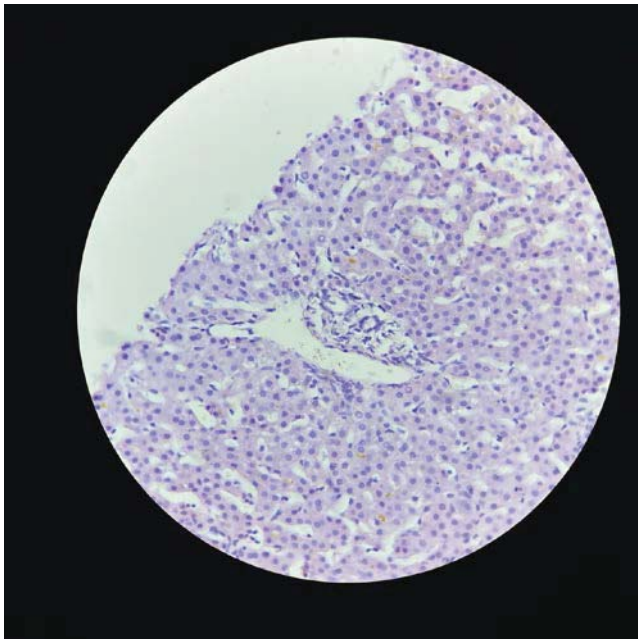

Рис. 6. Мікроскопічне дослідження біоптату *пацієнта Б.О.*, віком 40 діб. Діагноз «Біліарна атрезія» не підтверджено. Портальний тракт звичайної будови. Фарбування гематоксилін-еозином. Збільшення 40×10

тів, дуктопенію і виражений внутрішньопечінковий дефіцит жовчних протоків.

Значно складнішою є тактика при виборі методу БП у пацієнтів після 45 діб життя, а особливо після 60 діб життя, для своєчасного виконання ОК. У разі ускладненого діагностування метаболічних і генетичних захворювань, не підтверджених генетично, надавали перевагу лапароскопічно взятій, інцизійній БП з одночасним оглядом зовнішніх ознак стану органа, забору більш інформативної часточки і проведення інтраопераційної холангіографії. За наявності умов в операційній переходили на ОК.

У 92,1% пацієнтів за допомогою БП верифікували БА, що узгоджується з даними літератури (85–95%) [2–5,7,17–18,20]. Водночас у пацієнтів із неатрезійними формами холестазу морфологічна картина виявилася менш специфічною, що підтверджує обмежену діагностичну цінність БП у таких випадках і необхідність доповнення її генетичними методами [6–7,16,17].

Важливим чинником, що впливає на інформативність БП, виявився вік пацієнтів на момент забору матеріалу. БП, не виконувались до 14-ї доби життя, не мають достатньої діагностичної цінності через відсутність виражених морфологічних змін. Найвища інформативність спостерігалася під час проведення процедури у віці до 30 діб, що підтверджує доцільність дотримання рекомендованих термінів.

Висновки

1. Отже, результати дослідження підтверджують ключову роль БП у диференційному діагностуванні неонатального холестазу, особливо в разі підозри БА. Висока чутливість методу за умови дотримання технічних вимог до забору біоптату і його морфологічного аналізу дає змогу своєчасно визначити подальшу тактику лікування, зокрема, необхідність і терміни хірургічного втручання або генетичного тестування.

2. Біопсія печінки є ключовим етапом диференційного діагностування неонатального холестазу, особливо у випадках, коли УЗД і лабораторні методи не дають змоги встановити точний діагноз. Вона забезпечує оцінювання ступеня розвитку жовчних протоків, характеру запального процесу і рівня фіброзу.

3. Морфологічні ознаки, виявлені при БП, можуть бути специфічними для певної етіології захворювання, що допомагає диференціювати БА від інших холестатичних патологій.

4. Інформативність методу досягає 92,1% за умови правильно обраної техніки (пункційної або лапароскопічної) за стабільності загального стану дитини і гемостазу віком від 1 місяця та якісного забору біоптату (зразок має містити ≥10 портальних трактів) і кваліфікованого патоморфологічного обстеження, особливо за наявності характерного опису та супутніх клініко-лабораторних даних. Кваліфіковане патоморфологічне дослідження верифікує нозологію холестатичного захворювання печінки.

Читайте нас на сайті: http://med-expert.com.ua

5. У разі неатрезійних холестатичних захворювань (СА, ДААТ, ПСВХ) БП може виявити характерні морфологічні зміни, однак не є основним методом встановлення діагнозу. Визначальним критерієм у таких випадках залишається генетичне тестування.

Перспективи подальших досліджень. Подальше вдосконалення термінологічного апарату, діагностичних підходів і стратегій своєчасного консервативного й хірургічного лікування холестатичних захворювань печінки в дітей із залученням сучасних методів генетичного діагностування, а також вивчення їхнього впливу на показники комплексного клініко-лабораторно-інструментального обстеження та можливості імунологічного корегування залишаються актуальними напрямами педіатричної хірургії й гепатології.

Автори заявляють про відсутність конфлікту інтересів.

References/Література

1. Ali KM, Zalata KR, Barakat T, Elzeiny SM. (2024, Jan). Pathologic approach to Neonatal cholestasis with a simple scoring system for biliary atresia. Virchows Arch. 484(1): 93-102. Epub 2023 Nov 27. doi: 10.1007/s00428-023-03704-5. PMID: 38008855; PMCID: PMC10791702.
2. Antala S, Taylor SA. (2022, Aug). Biliary Atresia in Children: Update on Disease Mechanism, Therapies, and Patient Outcomes. Clin Liver Dis. 26(3): 341-354. Epub 2022 Jun 25. doi: 10.1016/j.cld.2022.03.001. PMID: 35868678; PMCID: PMC9309872.
3. Arsena H, Kenny Tedja A, Gunarti H et al. (2024). Diagnostic accuracy of ultrasound in cholestatic infants with biliary atresia. Turk Arch Pediatr. 59(5): 449-453. doi: 10.5152/TurkArchPediatr.2024.24084.
4. Brahee DD, Lampl BS. (2022, Apr). Neonatal diagnosis of biliary atresia: a practical review and update. Pediatr Radiol. 52(4): 685-692. Epub 2021 Jul 31. doi: 10.1007/s00247-021-05148-y. PMID: 34331566.
5. El-Shabrawi M, Ghaffar TYA, Baky AA et al. (2025). Evidence-based clinical practice guideline for diagnosis of neonatal and infantile cholestasis and management of its anticipated life-threatening conditions. Egypt Liver Journal. 15: 64. https://doi.org/10.1186/s43066-025-00467-3.
6. European Association for the Study of the Liver (EASL). (2024, Aug). Clinical Practice Guidelines on genetic cholestatic liver diseases. J Hepatol. 81(2): 303-325. Epub 2024 Jun 8. doi: 10.1016/j.jhep.2024.04.006. PMID: 38851996.
7. Feldman AG, Sokol RJ. (2021, Dec 1). Neonatal Cholestasis: Updates on Diagnostics, Therapeutics, and Prevention. Neoreviews. 22(12): e819-e836. doi: 10.1542/neo.22-12-e819. PMID: 34850148; PMCID: PMC10103174.
8. Gorbatyuk OM, Makedonsky IA, Kurilo HV. (2019). Modern strategies of the diagnostics, surgical correction and prevention of congenital anomalies in newborns. Neonatology, Surgery and Perinatal Medicine. 4 (34): 88-97. [Горбатюк ОМ, Македонський ІО, Курило ГВ. (2019). Сучасні стратегії діагностики, хірургічної корекції та профілактики вроджених вад розвитку у новонароджених. Неонатологія, хірургія та перинатальна медицина. 4(34): 88-97]. doi: 10.24061/24134260.IX.4.34.2019.10.
9. Hassan S, Hertel P. (2022, Aug). Overview of Progressive Familial Intrahepatic Cholestasis. Clin Liver Dis. 26(3): 371-390. doi: 10.1016/j.cld.2022.03.003. PMID: 35868680.
10. Kelley-Quon LI, Shue E, Burke RV, Smith C, Kling K, Mahdi E et al. (2022, Feb). The need for early Kasai portoenterostomy: a Western Pediatric Surgery Research Consortium study. Pediatr Surg Int. 38(2): 193-199. Epub 2021 Dec 2. doi: 10.1007/s00383-021-05047-1. PMID: 34854975; PMCID: PMC8742784.
11. Kurylo HV. (2024). Alagille syndrome in the clinical practice of a paediatric surgeon. Paediatric Surgery (Ukraine). 2(83): 49-56. doi: 10.15574/PS.2024.83.49.
12. Kurylo HV. (2024). Biliary atresia: the path to diagnosis. Paediatric Surgery (Ukraine). 4(85): 16-21. [Курило ГВ. (2024). Біліарна атрезія: шлях до діагнозу. Хірургія дитячого віку (Україна). 4(85): 16-21]. doi: 10.15574/PS.2024.4(85).1621.
13. Kurylo HV. (2024). Byler's disease: conservative and surgical treatment strategies. Paediatric Surgery (Ukraine). 3(84): 117-123. doi: 10.15574/PS.2024.3(84).117123.
14. Kurylo HV. (2025). Liver transplantation in children: pre-transplantation preparation tactics. Paediatric Surgery (Ukraine). 1(86): 40-44. [Курило ГВ. (2025). Трансплантація печінки в дітей: тактика дотрансплантаційної підготовки. Хірургія дитячого віку (Україна). 1(86): 40-44]. doi: 10.15574/PS.2025.1(86).4044.
15. Kurylo HV. (2025). Transplant surgeon's strategies in cases of cholestatic jaundice in children of the first months of life. Modern Pediatrics. Ukraine. 3(147): 60-66. [Курило ГВ. (2025). Стратегії хірурга-трансплантолога у випадках холестатичних жовтяниць у дітей перших місяців життя. Сучасна педіатрія. Україна. 3(147): 60-66]. doi: 10.15574/SP.2025.3(147).6066.
16. Lendahl U, Lui VCH, Chung PHY, Tam PKH. (2021, Dec). Biliary Atresia – emerging diagnostic and therapy opportunities. EBioMedicine. 74: 103689. Epub 2021 Nov 12. doi: 10.1016/j.ebiom.2021.103689. PMID: 34781099; PMCID: PMC8604670.
17. Nguyen AP, Pham YHT, Vu GH, Nguyen MH, Hoang TN, Holterman A. (2021, Jul). Biliary atresia liver histopathological determinants of early post-Kasai outcome. J Pediatr Surg. 56(7): 1169-1173. Epub 2021 Mar 26. doi: 10.1016/j.jpedsurg.2021.03.039. PMID: 33838902.
18. Russi AE, Pandurangi S, Bezerra JA. (2022, Jan 28). The Liver Biopsy in Neonatal Cholestasis: Just a Cherry on Top? Clin Liver Dis (Hoboken). 19(3): 111-113. doi: 10.1002/cld.1190. PMID: 35355844; PMCID: PMC8958248.
19. Srivastava A. (2014, Mar). Progressive familial intrahepatic cholestasis. J Clin Exp Hepatol. 4(1): 25-36.
20. Tam PKH, Wells RG, Tang CSM, Lui VCH, Hukkinen M, Luque CD et al. (2024, Jul 11). Biliary atresia. Nat Rev Dis Primers. 10(1): 47. doi: 10.1038/s41572-024-00533-x. PMID: 38992031.

Відомості про авторів:

Курило Галина Василівна *– к.мед.н., асистент каф. хірургії та трансплантології ФПДО ЛНМУ ім. Д. Галицького; м. Львів, вул. Пекарська, 69. Лікар-хірург дитячий КНП «ЛТМО «Багатопрофільна клінічна лікарня інтенсивних методів лікування та швидкої медичної допомоги», Центр дитячої хірургії відокремленого підрозділу «Лікарня Святого Миколая». Адреса: м. Львів, вул. П. Орлика, 4. https://orcid.org/0009-0006-8586-2559.*

Щур Олександр Володимирович *– к.мед.н., доц. каф. хірургії та трансплантології ФПДО ЛНМУ ім. Д. Галицького; лікар-хірург серцево-судинний КНП «ЛТМО «Багатопрофільна клінічна лікарня інтенсивних методів лікування та швидкої медичної допомоги», Адреса: м. Львів, вул. Пекарська, 69. https://orcid.org/0000-0001-7627-5295.*

Ковалик Ольга Ярославівна *– лікар-паталогоанатом дитячий КНП «ЛТМО «Багатопрофільна клінічна лікарня інтенсивних методів лікування та швидкої медичної допомоги», Центр дитячої хірургії відокремленого підрозділу «Лікарня Святого Миколая». Адреса: м. Львів, вул. П. Орлика, 4.*

Стаття надійшла до редакції 05.07.2025 р., прийнята до друку 16.09.2025 р.