Читайте нас на сайті: http://med-expert.com.ua

УДК 616.33-007.414-053.2

А.А. Переяслов[1], Р.В. Стеник[2], М.М. Микита[2], Б.Я. Мальований[2], О.М. Никифорук[1,2], Л.Ю. Гижа[1], Р.І. Дац[1]

Безоари шлунково-кишкового тракту в дітей

[1]Львівський національний медичний університет імені Данила Галицького, Україна
[2]КНП ЛОР Клінічний центр дитячої медицини лікарня «ОХМАТДИТ», м. Львів, Україна

Paediatric Surgery (Ukraine). 2024. 4(85): 136-142. doi: 10.15574/PS.2024.4(85).136142

For citation: Pereyaslov AA, Stenyk RV, Mykyta MM, Malovanyy BY, Nykyforuk OM, Hyzha LY, Dats RI. (2024). Bezoars of gastro-intestinal tract in children. Paediatric Surgery (Ukraine). 4(85): 136-142. doi: 10.15574/PS.2024.4(85).136142.

Безоар являє собою неперетравлені речовини, які накопичуються в просвіті травного каналу. Серед усіх типів безоарів трихобезоар є найчастішою формою, що виявляють у шлунку і який пов'язаний із психічними розладами. Синдром Рапунцель (Rapunzel) є рідкісною формою безоара, що включає наявність безоара в шлунку, який через пілоричний канал проходить у дванадцятипалу кишку і потенційно може доходити до сліпої кишки. У зв'язку з достатньою рідкістю цієї патології відсутні загальноприйняті рекомендації щодо її діагностування та лікування.

Мета – узагальнити власний досвід лікування дітей із безоарами, у тому числі синдромом Рапунцель.

Клінічний випадок. До дослідження залучено 5 пацієнтів (4 дівчинки та 1 хлопчик), яких лікували у Львівській обласній дитячій клінічній лікарні «ОХМАТДИТ» упродовж 1997–2024 рр. В усіх пацієнтів виявлено больовий синдром і утворення у верхніх відділах живота, натомість втрату маси тіла – лише в однієї пацієнтки. Четверо пацієнтів госпіталізовано за ургентними показаннями – з клінікою обтураційної непрохідності. Для підтвердження діагнозу у двох дітей використано фіброгастроскопію, у двох – ультрасонографію, в однієї дитини – комп'ютерну томографію. Усіх дітей прооперовано з використанням лапаротомного доступу: у трьох пацієнток виявлено трихобезоар, у тому числі у двох стверджено синдром Рапунцель, в одного пацієнта безоар являв собою скупчення жувальної гумки, а ще в однієї пацієнтки – неперетравлені шматочки бавовняних тканин, розміщені не тільки в шлунку, але й у тонкій кишці.

Висновки. Клінічний перебіг безоара протягом тривалого часу може бути безсимптомним, а основними клінічними проявами є біль або дискомфорт в епігастральній ділянці та наявність щільного утворення в проєкції шлунка. Основними методами для підтвердження діагнозу є фіброгастроскопія та комп'ютерна томографія. В окремих пацієнтів можна використовувати ендоскопічне або лапароскопічне втручання, проте основним методом лікування є лапаротомні операції. У післяопераційному періоді необхідне спостереження та лікування в психіатра.

Дослідження виконано відповідно до принципів Гельсінської декларації. На проведення досліджень отримано інформовану згоду батьків дітей.

Автори заявляють про відсутність конфлікту інтересів.

Ключові слова: діти, безоара, синдром Рапунцель, діагностика, лікування.

Bezoars of gastro-intestinal tract in children

A.A. Pereyaslov[1], R.V. Stenyk[2], M.M. Mykyta[2], B.Y. Malovanyy[2], O.M. Nykyforuk[1,2], L.Y. Hyzha[1], R.I. Dats[1]

[1]Danylo Halytsky Lviv National Medical University, Ukraine
[2]CNE of Lviv Regional Council Clinical Center of Pediatric Medicine Hospital «OKHMATDYT», Ukraine

Bezoars are indigestible substances that accumulated in the lumen of digestive canal. Among various types of bezoars, trichobezoar is the most frequent form, which revealed in stomach and often associated with psychiatric disorders. Rapunzel syndrome is a rare form of bezoar that included the presence of bezoar in stomach that extending through the pylorus, with the potential to extend up to the cecum. Due to the relatively rarity of this entity, there are no generally established guidelines for its diagnostic and management.

Aim – summarizing the own experience of the treating children with bezoars, including with Rapunzel syndrome.

Читайте нас на сайті: http://med-expert.com.ua

Clinical cases. Five patients (4 girls and one boy) that were treated at Lviv reginal children's clinical hospital «OHMATDYT» for 1997–2024 years were included in this study. Pain syndrome and presence of palpable mass at the upper parts of abdomen was noted in all patients, by that the weight loss was revealed only in one patient. Four patients were hospitalized for the emergent condition – signs of intestinal obstruction. For the diagnosis establishment, the endoscopy was applied in two patients, ultrasonography – in two patients, and computed tomography – in one patient. All patients were operated with the applying of laparotomic approach: in three patients were revealed trichobezoar, including two cases of Rapunzel syndrome, in one patient bezoar consisted of a cluster of chewing gum, and in one patient – undigested pieces of cotton tissue, which were not only in the stomach, but also in the small intestine. Endoscopy and computed tomography are the main instrumental methods for the confirmation of bezoar diagnosis. The endoscopic or laparoscopic removing of bezoar can be applied in selected patients, but the main method of treatment is open surgery. The consultation and treatment of psychiatric is required at the follow-up.
Conclusions. Clinical course of bezoars during long time may be asymptomatic, by that the main clinical appearance are the pain or discomfort in epigastric region and the presence of the dense mass at the projection of stomach.
The research was carried out in accordance with the principles of the Declaration of Helsinki. Informed consent of the patients was obtained for the research.
No conflict of interests was declared by the authors.

Keywords: children, bezoar, Rapunzel syndrome, diagnostic, treatment.

Вступ

Вважається, що термін «безоар» походить або від арабського слова «bedzehr», або від персидського «padzhar», які означають «захист від отрути», оскільки в давнину безоар зі шлунка тварин застосовували як антидот, і таку практику використовують і досі в традиційній китайській медицині [22,36]. Безоар – це неперетравлені речовини, які накопичуються у просвіті травного каналу, переважно в шлунку [3]. Класифікація безоарів ґрунтується на видах речовин, які їх утворили: фітобезоар (складається з волокон плодів або рослин), лактобезоар (складається з похідних молока), трихобезоар (складається з волосся або хутра), фармакобезоар (містить ліки) і нетипові форми, які вміщують шматочки металу, пластика, тканини або папір [2,18,31]. Серед усіх типів безоарів трихобезоар є найчастішою формою, який виявляють у шлунку [5] і який пов'язаний із психічними розладами – трихотіломанією (виривання волосся) і трихофагією (поїдання волосся) [6,28].

Синдром Рапунцель (Rapunzel) є рідкісною формою безоара [22], яку вперше у 1968 р. описали E.D. Vaughan зі співавт. [34]. Цей синдром означає наявність безоара в шлунку, який через пілоричний канал проходить у дванадцятипалу кишку і потенційно може доходити до сліпої кишки [3,34].

У зв'язку з достатньою рідкістю цієї патології відсутні загальноприйняті рекомендації щодо її діагностування та лікування [3].

Мета дослідження – узагальнити власний досвід лікування дітей із безоарами, у тому числі синдромом Рапунцель.

До дослідження залучено 5 пацієнтів 4 дівчинки та 1 хлопчик), яких лікували у Львівській обласній дитячій клінічній лікарні «ОХМАТДИТ» (з 2023 року – Клінічний центр дитячої медицини лікарня «ОХМАТДИТ») упродовж 1997–2024 рр.

Усіх дітей прооперовано: у 3 пацієнток виявлено трихобезоар, із них у 2 дівчаток стверджено синдром Рапунцель; в 1 пацієнта безоар являв собою скупчення жувальної гумки, а ще в 1 дівчинки – неперетравлені шматочки бавовняних тканин, розміщені не тільки в шлунку, але й у тонкій кишці (рис. 1).

А

Б

Рис. 1. Безоар: А – видалення стороннього тіла (інтраопераційне фото); Б – конгломерат неперетравлених бавовняних тканин

Читайте нас на сайті: http://med-expert.com.ua



А *Б*

Рис. 2. Безоар у шлунку та дванадцятипалій кишці (стрілки): фронтальна (А) та аксиальна (Б) томограми

Безоари – це неперетравлені речовини, зокрема волосся, залишки плодів, бавовняні тканини, похідні молока тощо, які накопичуються в травному каналі, переважно в шлунку. Трихобезоар, який є найчастішою формою безоара, формується, коли волосся затримується в складках слизової оболонки шлунка, а оскільки їхня поверхня слизька, то волосся не просувається зі шлунка. Зі збільшенням кількості волосся за рахунок перистальтики воно сплутується та утворює клубок, який поступово заповнює весь шлунок, що в подальшому спричинює його атонію [27] На сьогодні відомо близько 100 випадків синдрому Рапунцель, який переважно виявляють у жінок віком до 30 років із піком захворювання у віковому проміжку 10–19 років [9,26].

Для прикладу наведено власне спостереження.

Дослідження виконано відповідно до принципів Гельсінської декларації. На проведення досліджень отримано інформовану згоду батьків, дітей.

Клінічний випадок

Дитина П., віком 16 років, звернулася до Львівського обласного Клінічного центру дитячої медицини «ОХМАТДИТ» (медична карта № 114/17) 04.01.2024 зі скаргами на біль в епігастральній ділянці, блювання, зниження маси тіла.

Упродовж трьох років дівчинка перебувала під спостереженням гастроентеролога і неодноразово лікувалася з приводу гастриту. З серпня 2023 року в неї посилився біль в епігастральній ділянці, який не зник після традиційного лікування. Проведено ультрасонографію (28.12.2023): зліва на рівні пупка – рідинний утвір діаметром до 9 см, видовжений зі щільною капсулою товщиною до 7 мм.

Після консультації хірурга в поліклінічному відділенні Львівського обласного Клінічного центру дитячої медицини «ОХМАТДИТ» проведено комп'ютерну томографію (рис. 2), за результатами якої запідозрено безоар шлунка і дівчинку госпіталізовано.

Проведено об'єктивне обстеження: дитина нормостенічної тілобудови, периферичні лімфатичні вузли не збільшені. У легенях – везикулярне дихання, тони серця чисті, ритмічні; частота серцевих скорочень – 76 за 1 хвилину, артеріальний тиск – 110/70 мм рт. ст.

Живіт асиметричний за рахунок випинання в лівій мезогастральній ділянці, де пальпується щільний, болючий утвір розмірами 20×12 см. Перистальтика не змінена.

Загальний аналіз крові (04.01.2024): гемоглобін – 122 г/л, еритроцити – $4{,}82\times10^{12}$/л, лейкоцити – $7{,}17\times10^{9}$/л, паличкоядерні – 5%, сегментоядерні – 54%, лімфоцити – 32%, моноцити – 5%, еозинофіли – 4%, швидкість осідання еритроцитів – 22 мм/год.

Протромбіновий тест (04.01.2024): протромбіновий час – 12,7 с, протромбіновий індекс – 91%, міжнародне нормалізоване відношення – 1,11.

За результатами біохімічного аналізу крові не виявлено відхилень від норми.

05.01.2024 дівчинку оперовано. Під час операції виявлено різко збільшений щільний шлунок. Передня гастротомія – до 12 см: порожнина шлунка, дванадцятипала кишка та початкові відділи порожньої кишки заповнені клубком волосся (трихобезоар), який повністю виповнює ці відділи травного каналу і щільно прилягає до слизової оболонки. Фракційне видалення трихобезоара (рис. 3).

Порожнину шлунка і дванадцятипалої кишки промито великою кількістю (до 2 л) антисептика. Шлунок ушито дворядним швом. Встановлено назогастральний зонд.

Післяопераційний перебіг – без ускладнень. Дівчинку виписано на амбулаторне лікування 15.01.2024.

У дівчат підлітків або молодих жінок із діагнозом трихобезоара або синдромом Рапунцель зазвичай наявні психічні розлади [27,38]. Відомо, що жорстоке поводження, спотворення апетиту, психічні розлади, депресія, нервова анорексія або обсесивно-компульсивні розлади можуть бути потенційними

Читайте нас на сайті: http://med-expert.com.ua

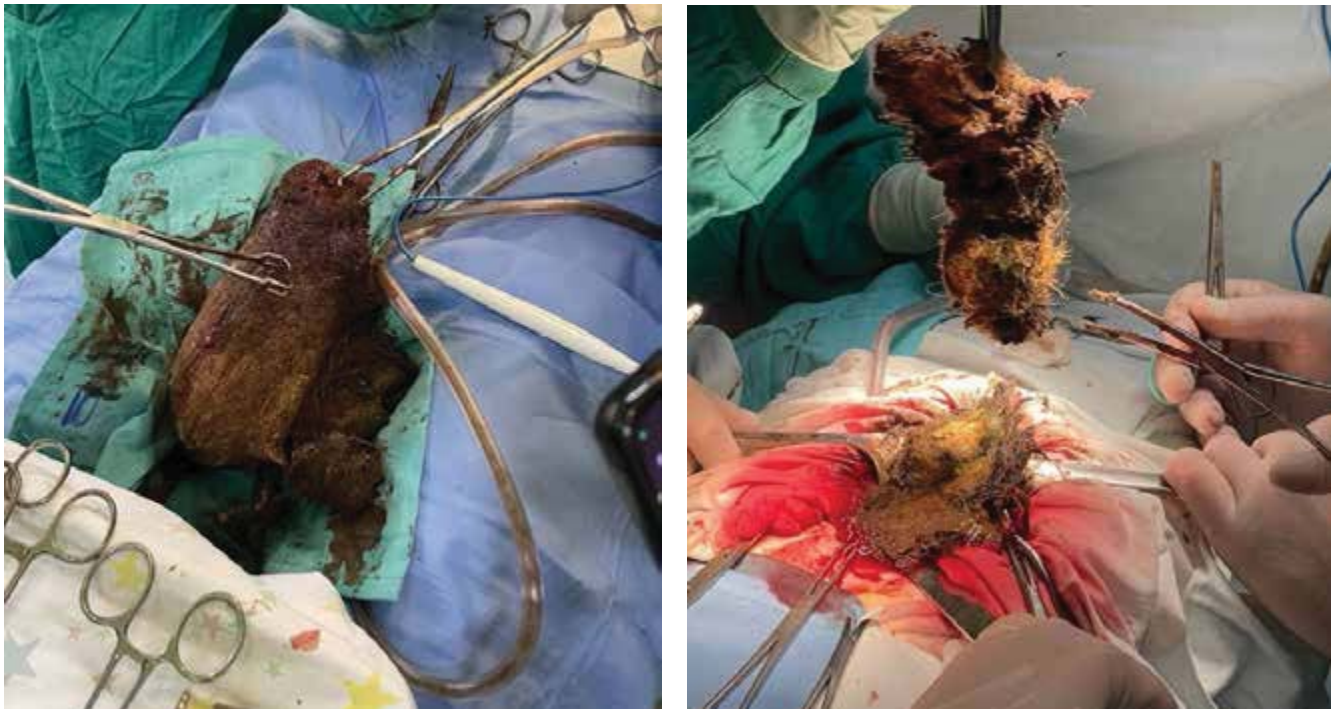

Рис. 3. Інтраопераційні фото видалення трихобезоара

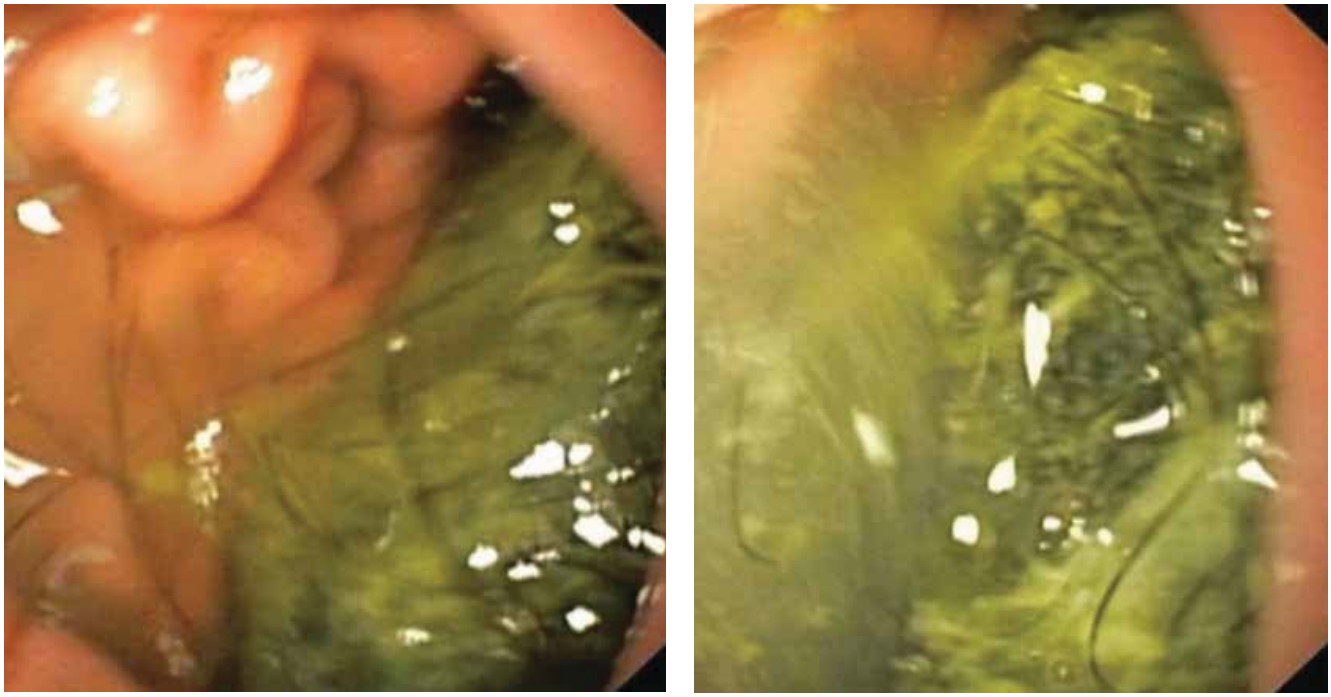

А *Б*

Рис. 4. Фіброгастроскопія: А – трихобезоар у шлунку; Б – продовження трихобезоара в пілоричний канал, що унеможливлює подальше обстеження

супутніми захворюваннями в пацієнтів із безоарами [10,22]. Це збігається з результатами наведеного нами дослідження, у якому в чотирьох із п'яти пацієнтів виявили психічні розлади. Водночас лише в 30% пацієнтів із трихотіломанією це поєднується з трихофагією, а трихобезоар утворюється в 1% пацієнток [10]. Слід зазначити, що в жодної наведеної нами пацієнтки, у яких виявили трихобезоар, не було алопеції.

Упродовж тривалого часу в більшості пацієнтів клінічна симптоматика відсутня [1,11]. Типовими клінічними проявами безоара вважають абдомінальний біль, нудоту та блювання, втрату маси тіла або наявність утворення в епігастральній ділянці або

Читайте нас на сайті: http://med-expert.com.ua

А *Б*

Рис. 5. Ультрасонографія при трихобезоарі: А – безоар у шлунку (стрілка); Б – безоар продовжується в пілоричний канал (стрілка) і розтягнутий шлунок

в лівому підребер'ї [3,7], що збігається з наведеними нами результатами: в усіх пацієнтів виявили больовий синдром і утворення у верхніх відділах живота, натомість втрату маси тіла – лише в однієї дівчинки.

Наявність безоара в шлунку може супроводжуватися різноманітними ускладненнями, зокрема, виразкуванням, обтураційною непрохідністю, панкреатобіліарною обструкцією та перфоративним перитонітом [7,24,37]. У наведеному нами дослідженні четверо пацієнтів були госпіталізовані з приводу гострої обтураційної непрохідності, а лише одна пацієнтка – у плановому порядку. Також можуть спостерігатись ускладнення, зумовлені мальабсорбцією, зокрема, дефіцит заліза, B_{12}-дефіцитна і гіпохромна анемія, а також мегалобластна анемія [11,32]. У жодного з наведених нами пацієнтів на час госпіталізації не виявлено змін у кількості еритроцитів та рівня гемоглобіну.

Оглядова рентгенографія органів черевної порожнини виявляє неспецифічні ознаки – збільшена тінь шлунка із плямистим вмістом, що нагадує шлунок, заповнений їжею [28].

Для виявлення і підтвердження наявності безоара проводять фіброгастроскопію (рис. 4), яку вважають «золотим стандартом» діагностики [3,12].

Окрім діагностичного значення, фіброгастроскопію використовують і з лікувальною метою, у випадках незначного за розмірами безоара, зокрема фіто- або лактобезоарів [2,15]. Водночас спроби ендоскопічного фрагментування безоара з використанням ендоскопічного лазера або електрогідравлічної літотрипсії [16] можуть спричинити міграцію цих фрагментованих частин у дистальні відділи травного каналу з виникненням обтураційної непрохідності кишок [28,30].

За результатами оглядової рентгенографії органів черевної порожнини можна виявити тінь від розтягнутого шлунка з численними газовими пухирцями, які обмежені газом дна шлунка, а також ознаки обтураційної непрохідності, проте визначити її чинник лише за даними рентгеноскопії досить проблематично [19,24].

Ультрасонографічне обстеження дає змогу виявити гіперехогенне включення неправильної форми, яке дає акустичну тінь у проєкції шлунку та пілоричного каналу [13,24], що збігається з результатами наведеного нами дослідження (рис. 5).

Серед інших методів діагностування безоарів травного каналу значну увагу приділяють комп'ютерній томографії, яка дає змогу найточніше визначити розміри, конфігурацію і локалізацію безоара [28]. На комп'ютерній томографії безоар візуалізується як чітко обмежене внутрішньошлункове утворення, яке має вигляд «плямистого газового малюнка» або «стиснутих концентричних кілець», що нагадує будову «цибулини» [3,28]. Наявність бульбашок газу в середині утворення в поєднанні з відсутністю адгезії зі стінкою шлунка вважають патогномонічними ознаками безоара [19,21].

Окрім спроб ендоскопічного видалення безоара, для лікування цієї патології використовують медикаментозні методи, зокрема, інтрагастральне введення ферментів (панкреатична ліпаза, целюлоза), застосування метоклапраміду або ацетилцистеїну, а також вживання кока-коли можуть мати ефект лише у випадку фіто- або лактобезоара [20,23,25,28].

Основним методом лікування безоарів, зокрема трихобезоарів, у тому числі пацієнтів із синдромом Рапунцель, є хірургічне втручання [12,32].

Читайте нас на сайті: http://med-expert.com.ua

Найчастіше для видалення безоара використовують лапаротомію з повздовжньою гастротомією [7], що і застосовано у всіх наведених нами пацієнтів. Використання лапаротомного доступу, яке дає змогу провести ревізію не тільки шлунка, але й дванадцятипалої та порожньої кишки (особливо у випадках синдрому Рапунцель), повністю видалити безоар, за даними літератури, супроводжується низьким ризиком ускладнень [19,22,28,32].

Завдяки значному прогресу в розвитку мініінвазійної хірургії з'явилися тенденції щодо використання лапароскопії в лікуванні безоарів [14,17,35,39], хоча про перший випадок лапароскопічного видалення безоара зі шлунка повідомили у 1998 р. [29]. G.Hernández–Peredo–Rezk зі співавторами вважають лапароскопічний доступ найкращим методом для видалення трихобезоара зі шлунка, у тому числі за наявності синдрому Рапунцель, хоча і зазначають, що це потребує відповідних навичок хірурга [14]. На думку авторів наведеної статті, лапароскопічні втручання доцільні лише в пацієнтів із незначними за розмірами безоарами, а у випадках великих безоарів, зокрема синдрому Рапунцель, суттєво зростає ризик потрапляння волосся в черевну порожнину з подальшим її інфікуванням, а також подовжується час хірургічного втручання, що підтверджують і дані літератури [4,35].

Також використовують лапароскопічно асистовані втручання, коли безоар видаляють лапароскопічно, тоді як ушивання шлунка або тонкої кишки, а також видалення безоара здійснюють через окремий розріз [8,33].

І хоча хірургічне втручання дає змогу у всіх пацієнтів видалити безоар, проте без відповідного спостереження та лікування психотерапевта можливий рецидив захворювання, що підтверджують й інші дослідники [7,22,38].

Висновки

Клінічний перебіг безоара протягом тривалого часу може бути безсимптомним, а основними клінічними проявами є біль або дискомфорт в епігастральній ділянці та наявність щільного утворення в проєкції шлунка. Основними методами для підтвердження діагнозу є фіброгастроскопія та комп'ютерна томографія. В окремих пацієнтів можна проводити ендоскопічне або лапароскопічне втручання, проте основним методом лікування є лапаротомні операції. У післяопераційному періоді необхідне спостереження та лікування психіатра.

Автори заявляють про відсутність конфлікту інтересів.

References/Література

1. Antunes H, Barroso C, Faria C, Correia-Pinto J. (2018) Images in paediatrics: Rapunzel syndrome: the pathway for a prompt diagnosis. Arch Dis Child. 105(3): 298. doi: 10.1136/archdischild-2018-315910.
2. Awawda A, Al Ashhab H, Shammas I, et al. (2022) Endoscopic management of unusual bezoar in a Prader-Willi syndrome patient. Cureus. 14(10): e29900. doi: 10.7759/cureus.29900.
3. Belhadj A, Touati MD, Othmane MRB, et al. (2023) Revelation of Rapunzel syndrome: A rare case report of gastric trichobezoar-induced acute purulent peritonitis. Int J Surg Case Rep. 111: 108860. doi: 10.1016/j.ijscr.2023.108860.
4. Cintolo J, Telem DA, Divino CM, et al. (2009) Laparoscopic removal of a large gastric trichobezoar in a 4-year-old girl. JSLS 13(4): 608-611. doi: 10.4293/108680809X12589999538110.
5. Coufal NG, Kansagra AP, Doucet J, et al. (2011) Gastric trichobezoar causing intermittent small bowel obstruction: report of a case and review of the literature. Case Rep Med. 2011: 217570. doi: 10.1155/2011/217570.
6. Dogra S, Kulkarni AK, Rao PP. (2012) Rapunzel syndrome – a case report. Med J Armed Forces India. 68(3): 249-251. doi: 10.1016/j.mjafi.2011.11.005.
7. Elghazeery MA, Hassan AM. (2024) Gastrointestinal bezoars in paediatrics: Case series and literature review. Afr J Paediatr Surg. 21(2): 101-106. doi: 10.4103/ajps.ajps_104_22.
8. England R, Patel R, Marven S. (2013) Laparoscopic management of primary intestinal trichobezoar. J Pediatr Surg Case Reports. 1(5): 108-110. doi: 10.1016/j.epsc.2013.03.014.
9. Ezziti M, Haddad F, Tahiri M, et al. (2017) Gastric trichobezoard: A case report. Pan Afr Med J. 26: 74. doi: 10.11604/pamj.2017.26.74.11826. [Article in French]
10. Frey AS, McKee M, King RA, Martin A. (2005) Hair apparent: Rapunzel syndrome. Am J Psychiatry. 162(2): 242-248. doi: 10.1176/appi.ajp.162.2.242.
11. Gonuguntla V, Joshi D-D. (2009) Rapunzel syndrome: a comprehensive review of an unusual case of trichobezoar. Clin Med Res. 7(3): 99-102. doi: 10.3121/cmr.2009.822.
12. Gupta A, Mishra SC, Upadhyay VD, Kannegant P. (2022) Rapunzel syndrome in a seven-year-old girl. Indian J Surg. 84(1): 236-237. doi:10.1007/s12262-021-02788-0.
13. Hamidi H, Muhammadi M, Saberi B, Sarwari MA. (2016) A rare clinic entity: huge trichobezoar. Int J Surg Case Rep. 28: 127-130. doi: 10.1016/j.ijscr.2016.09.039.
14. Hernández-Peredo-Rezk G, Escárcega-Fujigaki P, Campillo-Ojeda ZV, et al. (2009) Trichobezoar can be treated laparoscopically. J Laparoendosc Adv Surg Tech. 19(1):111-113. doi: 10.1089/lap.2008.0068.
15. Honda H, Ikeya T, Kashiwagi E, et al. (2017) Successful emergency endoscopic treatment of gastric outlet obstruction due to gastric bezoar with gastric pneumatosis. Case Rep. Gastroenterol. 11(3): 718-723. doi: 10.1159/000484130.
16. Jinushi R, Yano T, Imamura N, Ishii N. (2021) Endoscopic treatment for a giant gastric bezoar: Sequential use of electrohydraulic lithotripsy, alligator forceps, and snares. JGH Open. 5(4): 522-524. doi: 10.1002/jgh3.12491.
17. Khanna S, Barua A, Choudhury S. (2023) Laparoscopic management of rare smoked dry pork bezoar in the stomach. J Min Access Surg. 19(4): 552-554. doi: 10.4103/jmas.jmas_266_22.
18. Kim SC, Kim SH, Kim SJ. (2016) A case report: Large trichobezoar causing Rapunzel syndrome. Medicine (Baltimore). 95(22): e3745. doi: 10.1097/MD.0000000000003745.
19. Kyin C, Patel P, Casas-Melley A, et al. (2023) Acute case of trichobezoar diagnosed from computed tomography and 3D images: Rapunzel syndrome re-examined. Cureus. 15(2): e35597. doi: 10.7759/cureus.35597.
20. Ladas SD, Kamberoglou D, Karamanolis G, et al. (2013) Systematic review: Coca-Cola can effectively dissolve gastric phytobe-

Читайте нас на сайті: http://med-expert.com.ua

zoars as a first-line treatment. Aliment Pharmacol Ther. 37(2): 169-173. doi: 10.1111/apt.12141.
21. Madhusudhan KS, Vaishnav M, Joy D. (2022) Rapunzel syndrome. J Gastrointest Surg. 26(5): 1111-1112. doi: 10.1007/s11605-021-05239-z.
22. Marginean CO, Melit LE, Sasaran MO, et al. (2021) Rapunzel syndrome – an extremely rare cause of digestive symptoms in children: A case report and a review of the literature. Front Pediatr. 9: 684379. doi: 10.3389/fped.2021.684379.
23. Matsuoka R, Masuda S, Fujita S, Akiyama N. (2023) Trichobezoar effectively treated with direct endoscopic injection of Coca-Cola: A case report. DEN Open. 4(1):e283. doi: 10.1002/deo2.283.
24. Mirza MB, Talat N, Saleem M. (2020) Gastrointestinal trichobezoar: An experience with 17 cases. J Pediatr Surg. 55(11): 2504-2509. doi: 10.1016/j.jpedsurg.2020.04.020.
25. Mohanta P, Mukhopadhyay M, Maiti S, Mukhopadhyay B. (2004) Trichobezoar in children – an uncommon problem. J Indian Assoc Pediatr Surg. 9(1): 30-32.
26. Mouffak A, Salam S, Fahl A, et al. (2021) Rare cause of mechanical occlusion in children: A case report. Pan Afr Med J. 38: 71. doi: 10.11604/pamj.2021.38.71.27634. [Article in French]
27. Naik S, Gupta V, Naik S, et al. (2007) Rapunzel syndrome reviewed and redefined. Dig Surg. 24(3): 157-161. doi: 10.1159/000102098.
28. Narra R, Guntamukkala A, Rao CB, Begum T. (2022) Rapunzel syndrome: A case of trichobezoar with small bowel complications. Surg J (N Y). 8(4): e293-e296. doi: 10.1055/s-0042-1757777.
29. Nirasawa Y, Mori T, Ito Y, et al. (1998) Laparoscopic removal of a large gastric trichobezoar. J Pediatr Surg. 33(4): 663–665. doi: 10.1016/s0022-3468(98)90342-6.
30. Ripollés T, García-Aguayo J, Martínez MJ, Gil P. (2001) Gastrointestinal bezoars: sonographic and CT characteristics. AJR Am J Roentgenol. 177(1): 65-69. doi: 10.2214/ajr.177.1.1770065.
31. Rybalchenko VF, Rusak PS, Rinzberg BS, et al. (2023). Small intestinal obstruction by food in young children: a view on the problem, literature data and own clinical observations. Paediatric Surgery (Ukraine). 2 (79): 92-98. [Рибальченко ВФ, Русак ПС, Рінзберг БС та ін. (2023) Непрохідність тонкої кишки продуктами харчування в дітей раннього віку: погляд на проблему, літературні дані та власні клінічні спостереження. Хірургія дитячого віку. 2 (79): 92-98.]. doi: 10.15574/PS.2023.79.92.
32. Schuler L, Hodel M, Stieger C. (2023) The Rapunzel syndrome: a hairy tale. Surg Case Rep. 9(1): 49. doi: 10.1186/s40792-023-01631-w.
33. Tudor ECG, Clark MC (2013) Laparoscopic-assisted removal of gastric trichobezoar; a novel technique to reduce operative complications and time. J Pediatr Surg. 48(3): E13-E15. doi: 10.1016/j.jpedsurg.2012.12.028.
34. Vaughan ED Jr., Sawyers JL, Scott HW Jr. (1968) The Rapunzel syndrome. An unusual complication of intestinal bezoar. Surgery. 63(2): 339-343.
35. Vepakomma D, Alladi A. (2014) Complete laparoscopic removal of a gastric trichobezoar. J Min Access Surg. 10(3): 154-156. doi: 10.4103/0972-9941.134880.
36. Wang C, Zhao X, Mao S, et al. (2006) Management of SAH with traditional Chinese medicine in China. Neurol Res. 28(4): 436-444. doi: 10.1179/016164106X115044.
37. Western C, Bokhari S, Gould S. (2008) Rapunzel syndrome: a case report and review. J Gastrointest Surg. 12(9): 1612-1614. doi: 10.1007/s11605-007-0408-4.
38. Wolski M, Gawłowska-Sawosz M, Gogolewski M, et al. (2016) Trichotillomania, trichophagia, trichobezoar – summary of three cases. Endoscopic follow up scheme in trichotillomania. Psychiatr Pol. 50(1): 145-152. doi: 10.12740/PP/43636.
39. Zecevic M, Saxena AK. (2022) Laparoscopic approach to trichobezoars in the pediatric age group. J Pediatr Endosc Surg. (2022) 4(4): 143-147. doi: 10.1007/s42804-022-00161-w.

Відомості про авторів:

Переяслов Андрій Анатолійович *– д.мед.н., проф., проф. каф. дитячої хірургії ЛНМУ ім. Д. Галицького. Адреса: м. Львів, вул. Лисенка, 31. https://orcid.org/0000-0002-1225-0299.*

Стеник Роман Володимирович *– лікар-хірург клініки хірургії з центром мініінвазивних та реконструктивних оперативних втручань у дітей КНП ЛОР Клінічний центр дитячої медицини лікарня ОХМАТДИТ. Адреса: м. Львів, вул. Лисенка, 31.*

Микита Микола Миколайович *– лікар-хірург клініки хірургії з центром мінінінвазивних та реконструктивних оперативних втручань у дітей КНП ЛОР Клінічний центр дитячої медицини лікарня ОХМАТДИТ. Адреса: м. Львів, вул. Лисенка, 31.*

Мальований Богдан Ярославович *– директор КНП ЛОР Клінічний центр дитячої медицини лікарня ОХМАТДИТ; аспірант каф. дитячої хірургії ЛНМУ ім. Д. Галицького. Адреса: м. Львів, вул. Лисенка, 31. https://orcid.org/0000-0002-1225-0299.*

Никифорук Олеся Мирославівна *– к.мед.н., доц. каф. дитячої хірургії ЛНМУ ім. Д. Галицького; лікар-ультрасонографіст КНП ЛОР Клінічний центр дитячої медицини лікарня ОХМАТДИТ. Адреса: м. Львів, вул. Лисенка, 31. https://orcid.org/0000-0003-2967-5653.*

Гижа Лілія Юрівна *– к.мед.н., асистент каф. дитячої хірургії ЛНМУ ім. Д. Галицького. Адреса: м. Львів, вул. Лисенка, 31. https://orcid.org/0000-0003-1916-9108.*

Дац Роман Ігорович *– к.мед.н., доц. каф. дитячої хірургії ЛНМУ ім. Д. Галицького. Адреса: м. Львів, вул. Лисенка, 31. https://orcid.org/0000-0001-9628-5458.*

Стаття надійшла до редакції 26.08.2024 р., прийнята до друку 10.12.2024 р.