

УДК 616.71-002.5:616.712.1:616-053.3

Д.С. Солейко¹, Н.П. Солейко², О.М. Горбатюк³, Л.Й. Харчук⁴, Н.Є. Білецька⁵

Клінічний випадок туберкульозного ураження ребра як етіологічної причини новоутворення грудної клітки в дитини раннього віку

¹Вінницький національний медичний університет імені М.І. Пирогова, Україна

²КНП «Вінницька обласна дитяча клінічна лікарня Вінницької обласної ради», Україна

³Національний університет охорони здоров'я України імені П.Л. Шупика, м. Київ

⁴КНП «Вінницький обласний клінічний фтизіопульмонологічний центр Вінницької обласної ради», Україна

⁵КНП «Центр первинної медико-санітарної допомоги № 5 м. Вінниці», Україна

Paediatric Surgery (Ukraine). 2024. 4(85): 130-135. doi: 10.15574/PS.2024.4(85).130135

For citation: Soleiko DS, Soleiko NP, Gorbatyuk OM, Kharchuk LY, Biletska NE. (2024). A clinical case of tuberculous rib damage as an etiological cause of chest neoplasm in an early age child. Paediatric Surgery (Ukraine). 4(85): 130-135. doi: 10.15574/PS.2024.4(85).130135.

Однією з етіологічних причин новоутворень грудної клітки в дітей раннього віку є позалегеновий туберкульоз, який не має маркерних чинників ризику його індукції в організмі людини та специфічної симптоматики. Зазначене обумовлює значну кількість гіподіагностики та вибору дитячим хірургом помилкової лікувальної тактики.

Мета – проаналізувати причини несвоечасної діагностики та особливості діагностично-лікувальної тактики новоутворення туберкульозної етіології на прикладі клінічного випадку з власної практики.

У **клінічному випадку** висвітлено діагностично-лікувальну тактику в пацієнта віком 1 рік 3 міс. із новоутворенням грудної клітки туберкульозного генезу, з аналізу якої визначено причини несвоечасної діагностики та хибної тактики лікування на початковому етапі. Наведено та обґрунтовано необхідність мульти-модального підходу візуалізації новоутворення грудної клітки для визначення його етіології та можливих змін в інших органах. Визначено ефективність комплексної лабораторної діагностики, до складу якого входять молекулярно-генетичні методи дослідження, за підозри на туберкульозну етіологію запального процесу. Проаналізовано можливі варіанти та обсяг хірургічної резекції ребра в разі туберкульозної деструкції.

Дослідження виконано відповідно до принципів Гельсінської декларації. На участь у дослідженні отримано інформовану згоду батьків пацієнта.

Автори заявляють про відсутність конфлікту інтересів.

Ключові слова: ребро, туберкульоз, діагностика, хірургічне лікування, діти.

A clinical case of tuberculous rib damage as an etiological cause of chest neoplasm in an early age child

D.S. Soleiko¹, N.P. Soleiko², O.M. Gorbatyuk³, L.Y. Kharchuk⁴, N.E. Biletska⁵

¹National Pirogov Memorial Medical University, Vinnytsya, Ukraine

²CNE «Vinnytsya Regional Children's Clinical Hospital of the Vinnytsya Regional Council», Ukraine

³Shupyk National Healthcare University of Ukraine, Kyiv

⁴CNE «Vinnytsya Regional Clinical Phthisiopulmonology Center of the Vinnytsya Regional Council», Ukraine

⁵CNE «Primary health care center No.5 of Vinnytsya», Ukraine

Extrapulmonary tuberculosis is as one of the etiological causes of chest neoplasms in early age children, which does not have marker risk factors for its induction in the human body and specific symptoms. This leads to a significant amount case of hypodiagnosis and the choice of wrong treatment tactics by a pediatric surgeon.

Aim – to analyze the causes of untimely diagnosis and the peculiarities of the diagnostic and therapeutic tactics of neoplasms of tuberculous etiology on the example of a clinical case from one's own practice.

The **clinical case** is presented the diagnostic and treatment tactic in a patient aged 1 year 3 months with a chest neoplasm of tuberculous genesis, the analysis of which made it possible to determine the reasons for untimely diagnosis and incorrect treatment tactics at the initial stage. The need for a multimodal imaging approach to chest neoplasms, in order to determine its etiology and possible changes in other organs, is presented and substantiated. The effectiveness of complex laboratory diagnostics, which includes molecular genetic research methods, in the case of suspected tuberculous etiology of the inflammatory process, was determined. The possible options and volume of surgical resection of the rib in the case of tuberculous destruction were analyzed.

The research was carried out in accordance with the principles of the Declaration of Helsinki. Parents' informed consent was obtained for children's participation in the study.

The authors declare no conflict of interest.

Keywords: rib, tuberculosis, diagnosis, surgical treatment, children.

Вступ

Новоутворення грудної клітки в дітей раннього віку не є частим явищем у практиці дитячого хірурга [4]. Основними причинами таких новоутворень є доброякісні та злоякісні пухлини, запальні процеси м'яких тканин, суглобів і кісток. Osteoартікулярні запальні процеси можуть бути неспецифічними і специфічними. Причиною переважної більшості останніх у ділянці грудної клітки в дітей є позалегенове туберкульозне ураження ребер, грудни, суглобових сполучень [9]. Позалегеновий туберкульоз (ПЛТБ) становить 20% від загальної кількості випадків туберкульозу в дітей. Причиною цього є підвищений ризик захворюваності пацієнтів педіатричної групи на дисеміновану і позалегенову форми захворювання, за яких ураження периферійних лімфовузлів, кісток і суглобів є найчастішими [6]. Скелетний туберкульоз може виникати в будь-якій популяційній групі, незалежно від статевого і вікового чинників, переважно до 30 років, в однаковій кількості в осіб чоловічої та жіночої статі [1]. Епідеміологія ПЛТБ у більшості випадків не відома [7]. У переважній кількості пацієнтів із туберкульозним ураженням кісткових і суглобових анатомічних утворень грудної клітки в анамнезі відсутні травми, запальні процеси легень і плеври, імуносупресивні стани та контакт із хворими на туберкульоз. Не існує специфічних клінічних симптомів туберкульозного ураження кісток, що досить часто є безпосередньою причиною несвоєчасного встановлення діагнозу та хибної тактики лікування, навіть у країнах із високим рівнем доходу [1,8].

Мета дослідження – проаналізувати причини несвоєчасної діагностики та особливості діагностично-лікувальної тактики новоутворення туберкульозної етіології на прикладі клінічного випадку з власної практики.

Дослідження виконано відповідно до принципів Гельсінської декларації. На участь у дослідженні отримано інформовану згоду батьків пацієнта.

Клінічний випадок

Мати хлопчика Т., віком 1 рік 3 міс., звернулася до приватної клініки зі скаргами на наявність у дитини пухлиноподібного утворення в ділянці грудної клітки. З анамнезу відомо, що зазначене утворення в пацієнта мати помітила за 1 місяць до звернення. Утворення поступово збільшувалося. Дитину оглянули педіатр, дитячий ендокринолог, дитячий хірург; провели додаткові методи обстеження. Під час огляду пацієнта педіатр у ділянці правого соска визначив округле, неболюче, щільне на дотик утворення, до 2 см у діаметрі. Шкіра над утворенням була не змінена. Дитині провели ультразвукове дослідження (УЗД) ураженої ділянки. У проекції правої грудної залози справа виявили однорідну залозисту тканину розмірами 22×10 мм, у режимі кольорового доплерівського кадрування кровотік не простежили. У проекції лівої грудної залози визначили жирову тканину. Об'ємних утворень патологічного характеру не виявили. Медичний висновок за результатами УЗД: фізіологічне телархе справа (істинна гінекомастія справа). За результатами огляду хворого ендокринолог встановив діагноз істинної гінекомастії справа та призначив УЗД щитоподібної залози, визначення рівня пролактину, тиреотропного, лютеїнізуючого та фолікулоstimулюючого гормонів, естрадіолу. Результати зазначених методів обстеження відповідали віковій фізіологічній нормі. Діагноз істинної гінекомастії спростували. Дитячий хірург встановив діагноз правобічного маститу і призначив компреси з димексидом та антибіотиком на ділянку проекції правої грудної залози.

Оскільки під час лікування протягом 10 діб у дитини в ділянці новоутворення з'явилася гіперемія шкіри та болючість під час дотику, батьки вирішили звернутися до дитячого хірурга у КНП «Вінницька обласна дитяча клінічна лікарня Вінницької обласної ради» (КНП ВОДКЛ ВОР), де зазначений фахівець констатував нерухоме правобічне параареоллярне об'ємне утворення діаметром 3 см, дерев'янистої щільності, болюче при пальпації, з

Clinical case

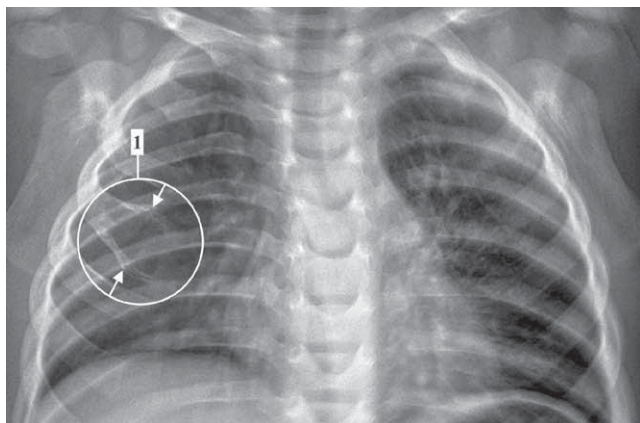


Рис. 1. Пацієнт Т., 1 рік 3 міс. Оглядова рентгенограма грудної клітки: 1 – деструктивні зміни в ділянці III правого ребра

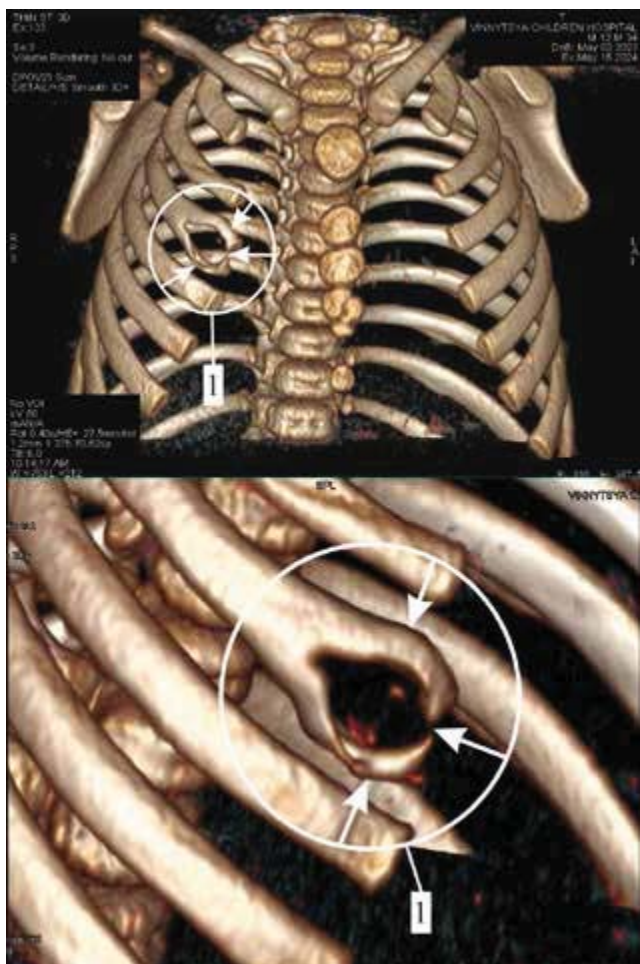


Рис. 2. Пацієнт Т., 1 рік 3 міс. Мультиспіральна комп'ютерна томографія органів грудної клітки: 1 – деструктивні зміни специфічного генезу III правого ребра

флюктуацією і гіперемією шкірного покриву. Дитину з діагнозом абсцесу правої грудної залози госпіталізували до відділення гнійної хірургії.

З анамнезу життя відомо, що на 3-тю добу життя в пологовому будинку дитині провели щеплення вакциною БЦЖ у ділянку в/3 лівого плеча.

За даними УЗД, у ділянці проекції правої молочної залози, у підшкірній жировій клітковині локалізувалося вогнище неоднорідності розмірами 41×27 мм, без кровотоку, з неоднорідним рідинним вмістом. Зазначені знахідки трактовані, як ознаки абсцедування. У загальному аналізі крові рівень лейкоцитів становив $17,38 \times 10^9/\text{л}$, нейтрофільних гранулоцитів – 41,6%, швидкість осідання еритроцитів (ШОЕ) – 10 мм/год.

Пацієнтові в стані загального знеболювання виконали оперативне втручання – розкриття і дренивання абсцесу правої грудної залози. Після розкриття утворення в операційну рану виділилося до 5 мл густого, рідкого, гнійного вмісту білого кольору, який взяли на бактеріологічне дослідження для визначення збудника та його чутливості до антибіотиків. У післяопераційному періоді призначили консервативне лікування: внутрішньовенне введення 500 мг ампіциліну 2 рази/добу протягом 5 днів; лазеротерапію на ділянку правої грудної залози протягом 10 днів.

На 4-ту добу після хірургічного лікування кількість виділення гнійного вмісту з операційної рани зменшилася, але консистенція набула казеозного характеру. Під час перев'язки виконали ревізію операційної рани гудзичним зондом і визначили, що її дном є кісткова реберна тканина, не вкрита окістям. Хворому провели рентгенографію грудної клітки. На рентгенограмі виявили потовщення переднього відділу та лізис кортикального шару III правого ребра (рис. 1).

Для верифікації зазначених змін і визначення можливої наявності інших, які не відображаються на рентгенографії, пацієнтові виконали мультиспіральну комп'ютерну томографію (МСКТ) органів грудної клітки. За результатами зазначеного дослідження визначили центральну, більш орієнтовану до центру, деструкцію переднього відрізка III правого ребра з відносно чіткими нерівними контурами, розмірами 2×1 см. По нижньому краю ребра на рівні деструкції візуалізували порушену цілісність кортикального шару розмірами 5×3 мм з ознаками здуття. На рівні деструкції також виявили набряк м'яких тканин і потовщення листків плеври до 2 мм. Визначили лімфаденопатію внутрішньогрудинних лімфатичних вузлів розмірами 5–7 мм, переважно справа. У легенях на всьому протязі сканування не виявили інфільтративно-вогнищевих змін (рис. 2). Зазначені зміни відповідають КТ-ознакам деструкції переднього відділу III правого ребра специфічного генезу та правобічній бронхоаденопатії.

Вміст нориці дослідили шляхом проведення лабораторних тестів Хpert MTB/XDR, Хpert MTB/RIF

і Xpert MTB/RIF Ultra. Результати всіх зазначених досліджень виявили наявність мікобактерій туберкульозу (МБТ). Рівень МБТ був низьким, за результатами Xpert MTB/RIF і Xpert MTB/RIF Ultra. Дослідження Xpert MTB/XDR визначило відсутність резистентності МБТ до рифампіцину, ізоніазиду, фторхінолонів, амікацину, канаміцину, капреоміцину, етіонаміду.

Дослідження калу за допомогою тесту Xpert MTB/RIF не виявило МБТ.

Результати трьох бактеріологічних і бактеріоскопічного досліджень норицевого вмісту не виявили будь-яких неспецифічних бактеріальних штамів.

За результатами дослідження наявності серологічних маркерів ВІЛ у пацієнта були відсутні ВІЛ-специфічні антитіла.

Пацієнтові встановили діагноз «Уперше діагностований туберкульоз переднього відділу III правого ребра, натічний абсцес передньої грудної стінки, нориця передньої грудної стінки».

Хворого проконсультував фтизіопедіатр, який підтвердив зазначений діагноз і призначив протитуберкульозну хіміотерапію у складі ізоніазиду, рифампіцину та етамбутолу гідрохлориду.

Для подальшого лікування хлопчика перевели до відділення гнійної хірургії Національної дитячої спеціалізованої лікарні «ОХМАТДИТ» м. Києва, де продовжили протитуберкульозну хіміотерапію і виконали резекцію ураженої частини III правого ребра з висіченням нориці. Після проведення зазначеного етапу хірургічного лікування пацієнта в задовільному стані виписали на амбулаторне лікування.

Обговорення

У більшості випадків визначення дитячим хірургом діагнозу новоутворення в ділянці грудної клітки в пацієнта, тактика діагностики і лікування не становить особливих труднощів. Проте в певних випадках проблемою є верифікація його етіологічної причини.

Початкові зміни в стані пацієнта при туберкульозному ураженні ребер незначні та неспецифічні. Це призводить до збільшення часу обстеження, діагностичних помилок, обрання неправильної тактики комплексного лікування, затримки призначення протитуберкульозної хіміотерапії [8]. Найпоширенішими причинами звернення до фахівців у разі локації туберкульозного процесу в тканинах ребра є пальпаторне визначення утворення батьками та/або пацієнтом, дренажування нориці на грудній стінці, біль у грудній клітці [3]. Новоутворення в наведеного нами хворого почало турбувати його матір лише

за 1 місяць після виникнення. Сімейний лікар після виникнення утворення у хворого не направив його до профільних фахівців. Визначення в пацієнта 1 року 3міс. збільшення тканини правої грудної залози до розмірів 22×10 мм за фізикального дослідження та УЗД було безпосередньою причиною підозри на гінекомастію. Клінічно гінекомастію діагностують у разі виявлення субареолярної тканини молочної залози діаметром 2 см або більше [13]. Фізіологічна гінекомастія виникає в неонатальному віці, у період статевого дозрівання та після 60 років (рідко). Тому, на нашу думку, ендокринолог абсолютно правильно обрав діагностичну тактику, метою якої було виключити патологічну форму гінекомастії та її можливі причини.

Встановлення діагнозу маститу, на нашу думку, підстав не мало. Неонатальний мастит виникає у віці перших двох місяців життя і має всі клінічні ознаки запального процесу [2]. За результатами УЗД, визначається збільшення або зменшення ехогенності тканин грудної залози з посиленням кровотоку навкруги. У формуванні абсцесу визначається анехогенне утворення або багатокамерне кістоподібне утворення зі зменшеним центральним кровотоком [11]. Збільшення об'єму правої грудної залози обумовлене її компресією вмістом норицевого ходу, формуванням абсцесу м'яких тканин, який із розвитком набув класичних запальних проявів і характерних ультразвукових характеристик, визначених під час повторного УЗД. Результат УЗД ділянки грудної залози в разі підозри на гінекомастію обумовлений також технічними аспектами (роздільна здатність і компресія УЗ-датчика на тканини досліджуваної ділянки, положення тіла пацієнта в просторі) і можливістю диференціації жирової клітковини грудної залози з ретромамарною і міжтрабекулярною підшкірною жировою клітковиною.

Мультимодальний підхід до візуалізації вогнища, використаний нами, дав змогу визначити локацію, характер вогнища запалення і полягав у проведенні УЗД, рентгенографії та комп'ютерної томографії (КТ) ураженої ділянки. УЗД є доступним та економічно ефективним варіантом початкової візуалізації. Визначені рентгенологічні зміни дають змогу діагностувати туберкульоз опорно-рухового апарату в незвичайних локалізаціях, у певних випадках провести диференційну діагностику з хронічними формами остеомієліту. КТ є надзвичайно корисним та інформативним методом дослідження в разі обмеженої матеріально-технічної бази лікувального закладу і за недоступності магнітно-резонансної томографії [12].

Clinical case

Казеозний характер норицевого вмісту надав нам привід запідозрити наявність у пацієнта запального процесу туберкульозної етіології.

Бактеріоскопічне і бактеріологічне дослідження вмісту нориці або абсцесу за туберкульозного ураження малоінформативні – діагноз підтверджується лише в 20% випадків [14]. Відсутність збудника в казеозних масах, за результатами бактеріологічного і бактеріоскопічного досліджень, пояснюється тим, що для виявлення мікобактерій 1,0 мл матеріалу має містити не менше 100 000 мікробних клітин. Але використання молекулярно-генетичних методів дослідження дає змогу визначити наявність збудника туберкульозної інфекції у хворого. Виявлення *M. tuberculosis complex* у клінічних зразках є основним чинником, який свідчить про специфічну природу захворювання і має вирішальне значення для обрання раціональної схеми лікування, оцінювання його ефективності. Для швидкої і всебічної лабораторної діагностики туберкульозу доцільно застосувати весь комплекс доступних лабораторних методів дослідження. Результатом правильної організації діагностичного процесу є отримання максимальної кількості лабораторної інформації під час роботи з єдиною пробою біологічного матеріалу. Для отримання достовірних результатів дослідження потрібно одну пробу біологічного матеріалу досліджувати комплексно [11]. ПЛР-тести при ПЛТБ є основним діагностичним методом [14].

Тест GeneXpert MTB/RIF дає змогу проводити детекцію штаму *M. tuberculosis* у зразку діагностичного матеріалу і визначити його чутливість до рифампіцину всього за дві години. Xpert MTB/RIF Ultra надає можливість отримати негативний результат за 65 хв., позитивний – за 77 хв. [10].

Тест Xpert MTB/XDR є швидким рефлексорним тестом у пацієнтів із рифампіцин-резистентними штамми туберкульозу, які виявляються за допомогою Xpert MTB/RIF і Xpert MTB/RIF Ultra. Діагностичний метод визначає профіль чутливості збудника до хіміотерапевтичних препаратів інших груп, таких як ізоніазид, фторхінолони та ін. [5].

Використані з діагностичною метою молекулярно-генетичні методи Xpert MTB/XDR, Xpert MTB/RIF і Xpert MTB/RIF Ultra дають змогу визначити в пацієнта наявність *M. tuberculosis*, демонструють повну кореляцію отриманих результатів за наявністю збудника, його кількісною оцінкою та визначають чутливість до хіміотерапевтичних препаратів.

Можливість визначення чутливості визначеного штаму *M. tuberculosis* до протитуберкульозних препаратів різних груп дає змогу визначити оптимальну

ефективну схему лікування туберкульозу у хворого. На цей час існує можливість призначати таблетовані форми, до складу яких входить декілька протитуберкульозних засобів. Це є зручним для пацієнта і не потребує від нього щоденного застосування великої кількості пігулок. У наведеному нами клінічному випадку, на жаль, не було можливості призначити мультикомпонентну форму препарату пацієнтові, оскільки вона має вікові обмеження до 15 років.

Обсяг хірургічної резекції при туберкульозному ураженні ребра залишається дискусійним. Але фахівці схиляються до думки, що рецидив патологічного процесу є наслідком недостатньої резекції ураженого ребра або інфікованої плеври. Рецидив може наступити за 5 і більше років після лікування. При цьому вважається, що часткової резекції ураженого ребра достатньо і його повне видалення не потрібне, якщо не ідеться про тотальне ураження [14]. Тому резекція ураженої частини ребра в межах незмінених тканин є достатньою і в складі комплексного лікування призводить до повної ліквідації запального вогнища. Морфологічне дослідження видаленої ділянки ребра є обов'язковим і визначає наявність туберкульозного ураження в складі комплексної діагностики.

Висновки

Наявність новоутворення грудної клітки у дітей раннього віку потребує диференційної діагностики та виключення можливого туберкульозного ураження ребер та/або грудини.

Діагностичний підхід, у випадку новоутворень грудної клітки, має бути мультимодальним, а комплекс діагностичних методів дослідження складатись із УЗД, рентгенографії органів грудної клітки, МРТ (у разі неможливості – проведення КТ) грудної клітки.

Визначення туберкульозної етіології запального процесу в пацієнтів дитячого віку полягає в консультуванні в дитячого фтизіатра, проведенні комплексу бактеріоскопічного, бактеріологічного і молекулярно-генетичних досліджень методом полімеразної ланцюгової реакції, а також у морфологічному дослідженні тканин ураженої ділянки.

Наявність деструкції ураженого ребра є показанням до резекції в складі комплексного лікування.

Обрання часткової або повної хірургічної резекції ребра залежить від поширеності деструкції і має розглядатися дитячим хірургом індивідуально для кожного пацієнта.

Автори заявляють про відсутність конфлікту інтересів.

References/Література

1. Agashe VM, Johari AN, Shah M, Anjum R, Romano C, Drago L et al. (2020). Diagnosis of Osteoarticular tuberculosis: Perceptions, protocols, practices, and priorities in the Endemic and Non-Endemic Areas of the World — A WAIOT View. *Microorganisms*. 8(9): 1312. <https://doi.org/10.3390/microorganisms8091312>.
2. Bertrand KJ, Rose N, Franck L, Célestin B, Ibrahim T, Constance BN. (2022). Mastitis and breast abscess in newborns and infants. *African Journal of Paediatric Surgery*. 19(4): 238. https://doi.org/10.4103/ajps.ajps_92_21.
3. Chang JH, Kim SK, Lee WY. (1999). Diagnostic issues in tuberculosis of the ribs with a review of 12 surgically proven cases. *Respirology*. 4(3): 249-253. <https://doi.org/10.1046/j.1440-1843.1999.00183.x>.
4. Chawephisal P, Torchareon T, Shuangshoti S, Techavichit P. (2020). Chest wall Mass in Infancy: The presentation of Bone-Tumor-Like BCG Osteitis. *Case Reports in Pediatrics*. 2020: 1-5. <https://doi.org/10.1155/2020/8884770>.
5. Chen X, Li R, Ge S, Li Y, Cai C, Weng T et al. (2023). Rapid detection of extensive drug resistance by Xpert MTB/XDR optimizes therapeutic Decision-Making in Rifampin-Resistant tuberculosis patients. *Journal of Clinical Microbiology*. 61(6). <https://doi.org/10.1128/jcm.01832-22>.
6. Doležalová K, Kika V, Göpfertová D, Wallenfels J. (2022). Trends in incidence of extrapulmonary tuberculosis in children in the Czech Republic in the past 35 years. *Central European Journal of Public Health*. 30(4): 207-212. <https://doi.org/10.21101/cejph.a7499>.
7. Held MFG, Hoppe S, Laubscher M, Mears S, Dix-Peek S et al. (2017). Epidemiology of Musculoskeletal Tuberculosis in an Area with High Disease Prevalence. *Asian Spine Journal*. 11(3): 405-411. <https://doi.org/10.4184/asj.2017.11.3.405>.
8. Kashyap NK, Jindal A, Borkar NK, Wasnik M. (2017). Primary tuberculous osteomyelitis of Rib in a child. *Journal of clinical and diagnostic research*. 11(7):PD08-PD09. Epub 2017 Jul 1. doi: 10.7860/JCDR/2017/25974.10222. PMID: 28892970; PMCID: PMC5583877.
9. Li L, Lv Y, Su L, Liu Q, Lan K, Wei D et al. (2022). Epidemiology of extrapulmonary tuberculosis in central Guangxi from 2016 to 2021. *European Journal of Clinical Microbiology & Infectious Diseases*. 42(2): 129-140. <https://doi.org/10.1007/s10096-022-04524-2>.
10. Ministry of Health of Ukraine. (2019). On the approval of the Instructions for microbiological diagnosis of tuberculosis. Order of the Ministry of Health of Ukraine June 27. 2019 No. 1462. [МОЗ України. (2019). Про затвердження Інструкції з мікробіологічної діагностики туберкульозу. (n.d.-b). Закон МОЗ України від 27.06.2019 №1462]. URL: <https://zakon.rada.gov.ua/laws/show/z0886-19/ed20190627#Text>.
11. Olaninoye-Akorede SA, Ibinaiye PO, Suleiman LB. (2020). Ultrasonographic review of pediatric breast masses among Nigerian children in a tertiary hospital. *African Journal of Paediatric Surgery*. 17(3): 54. https://doi.org/10.4103/ajps.ajps_57_17.
12. Swarup MS, Bhatt S, Rawal R, Tandon A, Dangwal S. (2020). Tuberculosis, a great masquerader: A case series unveiling rare sites of musculoskeletal involvement through imaging. *South African Journal of Radiology*. 24(1). <https://doi.org/10.4102/sajr.v24i1.1919>.
13. Swerdlow RS, Ng JCM. (2023, Jan 6). *Gynecomastia: etiology, diagnosis, and treatment*. Endotext. NCBI Bookshelf. URL: <https://www.ncbi.nlm.nih.gov/books/NBK279105/>.
14. Tanaka S, Aoki M, Nakanishi T, Otake Y, Matsumoto M, Sakurai T et al. (2011). Retrospective case series analysing the clinical data and treatment options of patients with a tubercular abscess of the chest wall. *Interactive Cardiovascular and Thoracic Surgery*. 14(3): 249-252. <https://doi.org/10.1093/icvts/ivr113>.

Відомості про авторів:

Солейко Дмитро Сергійович – к.мед.н., доцент кафедри дитячої хірургії Вінницького національного медичного університету імені М.І. Пирогова, м. Вінниця, Україна. Адреса: м. Вінниця, вул. Пирогова, 56. <https://www.scopus.com/authid/detail.uri?authorId=57219771325>. Web of Science ID: AAB-3158-2021. <https://orcid.org/0000-0002-8663-990X>.

Солейко Наталія Петрівна – лікар-хірург дитячий хірургічного відділення №1 КНП «Вінницька обласна дитяча клінічна лікарня Вінницької обласної ради». Адреса: м. Вінниця, Хмельницьке шосе, 108. <https://orcid.org/0000-0002-6072-2633>.

Горбатюк Ольга Михайлівна – д.мед.н., проф., проф. каф. дитячої хірургії, ортопедії та травматології НУОЗ України ім. П.Л. Шупика. Адреса: м. Київ, вул. Дорогожицька, 9. <https://www.scopus.com/authid/detail.uri?authorId=6603205822>. Web of Science ID: AEA-1722-2022. <https://orcid.org/0000-0003-3970-8797>.

Харчук Леся Йосипівна – лікар-фтизіатр дитячий, лікар-фтизіатр, КНП «Вінницький обласний клінічний фтизіопульмонологічний центр Вінницької обласної ради». Адреса: Бохоніки, Вінницька область, Комплекс будівель і споруд; тел.: +38 (0432) 56-66-05.

Білецька Надія Євгенівна – лікар загальної практики сімейної медицини, лікар-фтизіатр дитячий, КНП «Центр первинної медико-санітарної допомоги №5 м. Вінниці». Адреса: м. Вінниця, Замостянська, 49.

Стаття надійшла до редакції 16.09.2024 р., прийнята до друку 10.12.2024 р.