

УДК 616.351-006.03-089.819-072

Я.П. Фелештинський<sup>1,2,3</sup>, В.Ю. Пироговський<sup>1,2</sup>, Б.В. Сорокін<sup>1,2</sup>, О.О. Дядик<sup>1,2</sup>,  
Д.В. Луценко<sup>1,2</sup>

## Оптимізація трансанальної ендоскопічної мікрохірургічної резекції доброякісних пухлин прямої кишки

<sup>1</sup>Національний університет охорони здоров'я України імені П.Л. Шупика, м. Київ

<sup>2</sup>КНП Київської обласної ради «Київська обласна клінічна лікарня», Україна

<sup>3</sup>КНП «Київська міська клінічна лікарня № 5», Україна

Paediatric Surgery (Ukraine). 2024. 4(85): 93-98. doi: 10.15574/PS.2024.4(85).9398

**For citation:** Feleshtynskiy YP, Pyrogovsky VY, Sorokin BV, Dyadyk OO, Lutsenko DV. (2024). Optimization of transanal endoscopic microsurgery for resection of benign rectal tumors. Paediatric Surgery (Ukraine). 4(85): 93-98. doi: 10.15574/PS.2024.4(85).9398.

Одним з ефективних методів хірургічного лікування доброякісних пухлин прямої кишки є трансанальна ендоскопічна мікрохірургія (ТЕМ). Проте, незважаючи на достатньо високу ефективність ТЕМ при доброякісних пухлинах прямої кишки, рецидиви діагностуються в 3–26% пацієнтів.

**Мета** – підвищити ефективність хірургічного лікування доброякісних пухлин прямої кишки шляхом оптимізації ТЕМ.

**Матеріали та методи.** За період 2007–2024 рр. прооперовано 153 пацієнти з доброякісними пухлинами прямої кишки із застосуванням техніки ТЕМ, серед них 80 чоловіків і 73 жінки віком 37–76 років (середній вік – 56±20 років). Залежно від методики оперативного втручання пацієнтів поділено на дві групи. Перша група – 75 пацієнтів, яким виконували класичну резекцію пухлини методом ТЕМ. Друга група – 78 пацієнтів, яких оперували з використанням удосконаленої техніки ТЕМ, що передбачала доопераційне маркування слизової оболонки навколо пухлини в межах здорових тканин із застосуванням ендоскопічних уточнювальних методик. Контроль ефективності проведено шляхом морфологічного дослідження видалених пухлин і вивчення частоти рецидивів.

**Результати.** У першій групі одноблокову резекцію пухлини виконано 62 (82,6%) пацієнтам, а 13 (17,4%) хворим – шляхом фрагментації пухлини. Після одноблокових резекцій R0 досягнуто в 56 (90,3%) хворих, R1 – в 6 (9,7%) осіб. Локальний рецидив виник в 11 (14,0%) пацієнтів. У другій групі одноблокову резекцію пухлини виконано 70 (89,7%) пацієнтам, а 8 (10,3%) хворим – шляхом фрагментації пухлини. Після одноблокових резекцій R0 досягнуто у 69 (98,5%) хворих, R1 – в 1 (1,5%) пацієнта. Локальний рецидив виявлено в 3 (3,8%) пацієнтів. У всіх випадках локального рецидиву виконано повторну ТЕМ-резекцію або ендоскопічну резекцію.

**Висновки.** Оптимізація ТЕМ-резекції доброякісних пухлин прямої кишки з доопераційним визначенням меж резекції підвищує ефективність лікування на 73,7% порівняно з класичною методикою і достовірно зменшує частоту виникнення рецидивів із 14,6% до 3,8%.

Дослідження виконано відповідно до принципів Гельсінської декларації. Протокол дослідження ухвалено локальним етичним комітетом інституту. На проведення досліджень отримано інформовану згоду пацієнтів.

Автори заявляють про відсутність конфлікту інтересів.

**Ключові слова:** трансанальна ендоскопічна мікрохірургія, ТЕМ, доброякісні пухлини, пряма кишка, маркування, межі резекції.

*Original articles. Coloproctology***Optimization of transanal endoscopic microsurgery for resection of benign rectal tumors**Y.P. Feleshtynskyi<sup>1,2,3</sup>, V.Y. Pyrogovsky<sup>1,2</sup>, B.V. Sorokin<sup>1,2</sup>, O.O. Dyadyk<sup>1,2</sup>, D.V. Lutsenko<sup>1,2</sup><sup>1</sup>Shupyk National Healthcare University of Ukraine, Kyiv, Ukraine<sup>2</sup>Municipal Non-Commercial Enterprise of The Kyiv Regional Council «Kyiv Regional Clinical Hospital» Kyiv, Ukraine<sup>3</sup>Municipal Non-Commercial Enterprise «Kyiv City Clinical Hospital No.5» Kyiv, Ukraine

One of the effective methods for the surgical treatment of benign rectal tumors is transanal endoscopic microsurgery (TEM). Despite the high effectiveness of TEM in treating benign rectal tumors, recurrences are diagnosed in 3–26% of patients.

**Aim** – to increase the effectiveness of surgical treatment of benign rectal tumors by optimizing TEM.

**Materials and methods.** From 2007 to 2024, 153 patients with benign rectal tumors were operated on using TEM. The cohort included 80 men and 73 women aged 37–76 (mean age 56±20 years). Depending on the surgical method, the patients were divided into two groups. The first group – 75 patients who underwent classical TEM tumor resection. The second group – 78 patients who were operated on using an advanced TEM technique, which included preoperative marking of the mucous membrane around the tumor within healthy tissues using endoscopic refinement methods. Effectiveness control was conducted through morphological examination of the removed tumors and analysis of recurrence rates.

**Results.** In the first group, en-bloc tumor resection was performed in 62 (82.6%) patients, and fragmentation resection in 13 (17.4%) patients. Following en-bloc resections, R0 was achieved in 56 (90.3%) cases, and R1 in 6 (97%) patients. Local recurrence occurred in 11 (14.0%) patients. In the second group, en-bloc tumor resection was performed in 70 (89.7%) patients, and fragmentation resection in 8 (10.3%) patients. Following en-bloc resections, R0 was achieved in 69 (98.5%) cases, and R1 in one (1.5%) patient. Local recurrence was detected in 3 (3.8%) patients. In all cases of local recurrence, repeat TEM resection or endoscopic resection was performed.

**Conclusions.** Optimization of TEM resection for benign rectal tumors, incorporating preoperative determination of resection margins, improves treatment efficacy by 73.7% compared to the conventional technique and significantly reduces recurrence rates from 14.6% to 3.8%. The research was carried out in accordance with the principles of the Declaration of Helsinki. The research protocol was approved by the Local Ethics Committee of all institutions mentioned in the work. Informed consent of the women was obtained for the research. The authors declare no conflict of interest.

**Keywords:** transanal endoscopic microsurgery, TEM, benign rectal tumors, marking, resection margins.

**Вступ**

Доброякісні пухлини товстої кишки трапляються досить часто – близько 60 випадків на 100 000 населення, половина з них розміщені в лівих відділах товстої кишки та в прямій кишці [3,6,7,11,23]. Цей показник зростає з віком, особливо після 50 років [7,9,14,20]. Серед доброякісних пухлин, відповідно до Міжнародної гістологічної класифікації доброякісних епітеліальних утворень, виділяють тубулярні, тубулярно-війчасті, війчасті, зубчасті аденоми [22,25]. Одним з ефективних методів хірургічного лікування доброякісних пухлин прямої кишки є трансанальна ендоскопічна мікрохірургія (ТЕМ). Це – сучасний мініінвазивний метод ендоскопічного видалення новоутворень прямої кишки трансанальним доступом за допомогою спеціального інструментарію [4,5,11,12,24].

Незважаючи на достатньо високу ефективність ТЕМ при доброякісних пухлинах прямої кишки, рецидиви діагностуються в 3–25% пацієнтів [4,5,10,11,15,17,26]. Однією з основних причин рецидиву пухлини прямої кишки вважають неповне їх висічення, зокрема, при утвореннях великих розмірів, наявності декількох пухлин, що значно погіршує візуалізацію, ускладнює чітке визначення краю пухлини та збільшує ризик неповного висічення, особливо при фрагментації пухлини

[2,4,16,26]. Особливим викликом у діагностуванні та лікуванні, зокрема, у виконанні ТЕМ, є зубчастість аденоми та великі війкові аденоми через складність візуалізації їхніх країв, що може призводити до неповного висічення та виникнення рецидиву [3,9,26].

Визначення меж резекції пухлин прямої кишки у виконанні ТЕМ із використанням лише оптичного збільшення в білому світлі не завжди забезпечує достатню візуалізацію об'єктивних меж пухлини, що потребує розроблення нових підходів до визначення меж резекції за такої операції.

**Мета** дослідження – підвищити ефективність хірургічного лікування доброякісних пухлин прямої кишки шляхом удосконаленої методики ТЕМ.

**Матеріали та методи дослідження**

За період 2007–2024 рр. у клініці кафедри хірургії і проктології Національного університету охорони здоров'я України імені П.Л. Шупика (НУОЗ України ім. П.Л. Шупика) на базі відділення проктології Київської обласної клінічної лікарні виконано 153 ТЕМ-резекції доброякісних пухлин прямої кишки, зокрема, 80 чоловікам і 73 жінкам віком 37–76 років (середній вік – 56±20 років).

Пацієнтів залежно від методики операції поділено на дві групи. У I групі (75 пацієнтів) виконано

класичну TEM-резекцію пухлини; у II групі (78 пацієнтів) – удосконалену TEM-резекцію.

Сутність удосконаленої методики полягає в тому, що першим етапом проводять розмітку меж резекції пухлини колоноскопом із застосуванням хромоскопії та вузькоспектрального режиму шляхом маркування слизової оболонки прямої кишки в межах здорових тканин, з урахуванням ендоскопічних класифікацій патологічних змін слизової оболонки, по периферії пухлини, які неможливо виявити під час стандартного огляду в білому світлі (зміна ямкового малюнка, судинної архітекtonіки тощо). Другим етапом виконують маркування в межах здорових тканин по периферії пухлини, застосовуючи інструментарій TEM у режимах цифрового поліпшення зображення Storz Professional Image Enhancement System (SPIES) (Karl Storz, Німеччина), та безпосередньо висікають пухлину в попередньо визначених межах, застосовуючи вузькоспектральні режими Spectra A та Spectra B [8]. SPIES забезпечують поліпшення оптичних властивостей зображення за допомогою цифрових алгоритмів. Основний принцип його полягає в модифікації спектральних характеристик світла та підвищенні контрастності зображень. Технологія використовує спеціальні світлові фільтри та цифрове оброблення, щоб акцентувати увагу на різних структурах тканин [13,19].

Групи пацієнтів із доброякісними пухлинами прямої кишки були порівняними за віком, статтю і гістологічною структурою пухлин.

Контроль ефективності проведено шляхом морфологічного дослідження видалених пухлин і вивчення частоти рецидивів.

Патоморфологічне дослідження видалених пухлин виконано на кафедрі морфології, клінічної патології та судової медицини НУОЗ України ім. П.Л. Шупика на базі патологоанатомічного відділення Київської обласної клінічної лікарні.

Отримані під час оперативного лікування фрагменти тканин фіксували в 10-відсотковому розчині нейтрального забуференого формаліну (pH 7,4) протягом 24–48 годин. Після фіксування матеріалу його стандартно проводили в апараті «Excelsior AS» (Thermo Fisher Scientific, Велика Британія), потім заливали в парафін на апараті «HistoStar» (Thermo Fisher Scientific, Велика Британія). З отриманих парафінових блоків на ротаційному мікротомі «НМ 325» (ThermoShandon, Велика Британія) виготовляли серійні гістологічні зрізи товщиною 2–3 мкм, які забарвлювали гематоксиліном і еозинном, альціановим блакитним і ставили реакцію

періодичної кислоти Шиффа (Periodic Acid-Schiff – PAS-реакція) [18,21].

Гістохімічне дослідження щодо забарвлення альціановим блакитним і PAS-реакцію проведено для визначення ступеня функціональності клітин у зоні ураження та за межами пухлини в ділянках неуразжених тканин.

Для об'єктивізації оцінювання відстані пухлини від неушкоджених тканин проведено морфометричне дослідження.

Мікроскопічне, морфометричне дослідження та фотоархівування проведено з використанням світлооптичних мікроскопів «ZEISS» (Німеччина) із системою оброблення даних «Axio Imager. A2» зі збільшенням об'єктивів  $\times 5$ ,  $\times 10$ ,  $\times 20$ ,  $\times 40$ , біокулярної насадки 1,5 та окулярів 10 із камерою ERc 5s, «Carl Zeiss» (PrimoStar) із камерою «AxioCam105 color».

З метою післяопераційного моніторингу пацієнтам проведено повторну колоноскопію з хромоскопією, оглядом у вузькоспектральному режимі та біопсією за 3, 6, 12, 18 місяців після операції [1]. За потреби застосовано: трансректальне ультразвукове дослідження прямої кишки, магнітно-резонансну томографію і/або комп'ютерну томографію прямої кишки та малого таза. Медіана спостереження становила 9 місяців.

Отримані дані статистично опрацьовано за допомогою програми «Statistica 14.0.1». Частоту рецидивів у групах порівняно за допомогою точного тесту Фішера, а силу зв'язку оцінено за допомогою відношення шансів (OR) і 95% довірчого інтервалу (CI). Статистичну значущість розбіжностей визначено на рівні  $p < 0,05$ .

Дослідження виконано відповідно до принципів Гельсінської декларації. Протокол дослідження ухвалено локальним етичним комітетом інституту. На проведення досліджень отримано інформовану згоду пацієнтів.

## Результати дослідження та їх обговорення

Результати TEM-резекції пухлин прямої кишки в I та II груп наведено в таблиці (табл.).

За даними таблиці, серед пацієнтів I групи (класична методика) 62 (82,6%) пацієнтам виконано одноклобову резекцію, а 13 (17,4%) – резекцію за типом фрагментації пухлини. Після одноклобових резекцій під час дослідження чистоти резекційних країв у післяопераційному матеріалі пухлинні клітини (R0) не підтверджено в 56 (90,3%) пацієнтів. У цій групі під час візуально радикального видалення пухлини під час операції за результатами морфо-

Original articles. Coloproctology

Таблиця

Результати трансанальної ендоскопічної мікροхірургії резекції пухлин прямої кишки в пацієнтів I та II груп

Група, методика	Пухлина видалена, абс. (%)		Край резекції		Рецидив	Усього рецидивів, абс. (%)	OR (95% CI)	P
	шляхом фрагментації							
I класична (n=75)	шляхом фрагментації	13 (17,4%)	визначити неможливо		5	11 (14,6)	4,3 (95% CI: 1,1–16)	0,025
	одноблоково	62 (82,6%)	R0	56 (90,3%)	0			
			R1	6 (9,7%)	6			
II удосконалена (n=78)	шляхом фрагментації	8 (10,3%)	визначити неможливо		2	3 (3,8)	4,3 (95% CI: 1,1–16)	0,025
	одноблоково	70 (89,7%)	R0	69 (98,5%)	0			
			R1	1 (1,5%)	1			

логічного дослідження виявлено пухлинні клітини по краю резекції (R1) у 6 (9,7%) пацієнтів.

За гістологічною будовою серед 75 прооперованих пацієнтів I групи під час патогістологічного дослідження видаленої пухлини діагностовано аденоми (тубулярні – 22 (29,0%); тубулярно-війкові – 18 (24,0%); війкові – 29 (39,0%); зубчасті – 6 (8,0%) випадків). У загальному в цій групі місцевий рецидив відзначено в 11 (14,6%) пацієнтів, із них 6 рецидивів війкової аденоми; 3 рецидиви зубчастої аденоми; 2 рецидиви тубулярно-війкової аденоми. Серед тубулярних аденом не відмічено рецидивів.

У II групі пацієнтів, прооперованих за удосконаленою методикою, одноблокову резекцію виконано 70 (89,7%) пацієнтам, із них 8 – шляхом фрагментації пухлини в межах попередньої передопераційної розмітки. Після одноблокових резекцій під час дослідження чистоти резекції післяопераційного матеріалу не підтверджено пухлинних клітин (R0) у 69 (98,5%) випадках, а підтверджено пухлинні клітини по краю резекції (R1) в 1 (1,5%) випадку.

За результатами гістологічного дослідження в цій групі отримано аденоми (тубулярні – 17 (22,0%); тубулярно-війкові – 20 (26,0%); війкові – 33 (42,0%); зубчасті – 8 (10,0%) випадків).

У цій групі всього виявлено 3 (3,8%) місцеві рецидиви, в 1 пацієнта – за 3 місяці, а у 2 пацієнтів – за 6 місяців спостереження. Два з них були пов'язані з фрагментацією війкової пухлини великого розміру та один із неповною резекцією великої зубчастої аденоми.

У всіх пацієнтів у разі виникнення місцевого рецидиву виконано повторну локальну ексцизію (ТЕМ або ендоскопічну резекцію).

В обох групах відзначено 3 (1,9%) ускладнення у вигляді ранньої післяопераційної кровотечі, які ліквідовано консервативно.

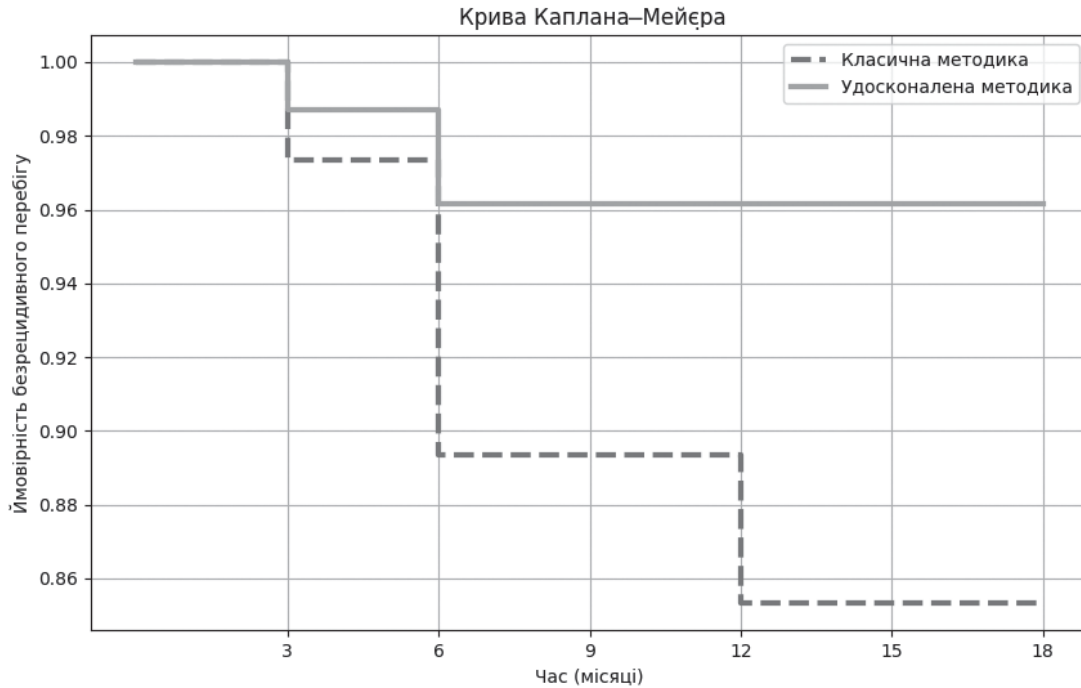
За отриманими результатами виявлено вищу ефективність удосконаленої ТЕМ-резекції пухлин прямої кишки порівняно з класичною методикою ТЕМ.

Найінформативнішим показником, який характеризує ефективність ТЕМ-операцій, є кількість місцевих рецидивів пухлин, що підтверджено морфологічним дослідженням.

Імовірність безрецидивного перебігу в пацієнтів із доброякісними пухлинами прямої кишки після ТЕМ-резекції оцінено за методом Каплана–Майєра (рис.).

За даними рисунка, імовірність безрецидивного перебігу захворювання є значно вищою в II групі пацієнтів, прооперованих удосконаленою методикою (суцільна лінія), порівняно з I групою пацієнтів, прооперованих класичною методикою (штрих-лінія). Після застосування класичної методики протягом перших 12 місяців імовірність безрецидивного перебігу знижується до близько 86%. За такої ситуації ймовірність стабілізується, але залишається нижчою за удосконалену методику. Після застосування удосконаленої методики протягом усього періоду спостереження ймовірність безрецидивного перебігу залишається стабільно високою (близько 96%). Часткове перекриття на початкових етапах часу свідчить про відсутність значної різниці на ранніх термінах. Однак подальше розходження підтверджує, що удосконалена методика є кращою в довгостроковій перспективі.

Класичну методику ТЕМ проводять за 5-кратного оптичного збільшення, а показник на широкоформатному екрані дає змогу досягти високої деталізації зображення та є одним із найефективніших методів лікування доброякісних пухлин прямої кишки. Однак цей метод має досить високий рівень рецидивів, що свідчить про недоліки в точності визначення меж пухлини під час втручання в білому світлі, що може впливати на прогноз захворювання та потребу в додаткових лікувальних заходах [4,5]. У зв'язку з цим поліпшення візуалізації пухлини прямої кишки з визначенням меж їхнього розростання значно підвищує вірогідність радикального видалення і зменшення частоти рецидивів.



**Рис.** Крива Каплана-Мейєра, що показує ймовірність безрецидивного перебігу. Штрих-лінія – I група (класична методика); суцільна лінія – II група (удосконалена методика)

У роботах, присвячених дослідженню режимів SPIES у виявленні новоутворень товстої кишки та визначенні їхніх меж під час колоноскопії, доведено, що чутливість і специфічність цих режимів є хоча і дещо нижчою, проте порівнянною з найбільш широко вивченою технологією поліпшення зображення – NBI (Olympus) [19]. Отже, під час маркування утворення за допомогою TEM у режимах SPIES є можливість чіткіше диференціювати змінену слизову від здорової, ніж у стандартному білому світлі.

Удосконалена методика визначення меж резекції до і під час операції TEM збільшує вірогідність видалення пухлин прямої кишки одноблоково та достовірно ( $P=0,025$ ) зменшує частоту рецидивів в 4,3 раза – з 14,6% у I групі (класична методика) до 3,8% у II групі пацієнтів, яким проведено удосконалену методику OR=4,3 (95% CI: 1,1–16).

Ефективність методу визначено через кількість безрецидивних випадків, виражену у відсотках. У I групі (класична методика) цей показник становить 85,33%, у II групі (удосконалена методика) – 96,15%. Розрахунок відносного зниження ризику свідчить, що удосконалена методика зменшує ризик рецидиву на 73,78% порівняно з класичною методикою; а це підтверджує її високу ефективність.

Результати морфологічного дослідження також підтверджують вищу ефективність видалення пухлин прямої кишки з використанням удосконаленої методики. Зниження частоти рецидивів обґрунто-

вує впровадження удосконаленої методики в клінічну практику.

## Висновки

Оптимізація трансанальної ендоскопічної мікрохірургічної резекції доброякісних пухлин прямої кишки з доопераційним визначенням меж резекції пухлини підвищує ефективність лікування порівняно з класичною методикою на 73,7% і достовірно зменшує частоту виникнення рецидивів із 14,6% до 3,8%. Подальші дослідження з більшою вибіркою пацієнтів можуть підтвердити стабільність отриманих результатів.

*Автори заявляють про відсутність конфлікту інтересів.*

## References/Література

1. Ali S, Khetpal N, Idrisov E, Rahman AU, Khalid S, Du Y et al. (2021). Endoscopic Mucosal Resection for Colonic Mucosal Neoplasia and Evaluation of Long-Term Recurrence: A Single-Center Experience of 500 Cases. *Southern medical journal*. 114(4): 199-206. <https://doi.org/10.14423/SMJ.0000000000001234>.
2. Bains L, Lal P, Vindal A, Singh M. (2019). Giant villous adenoma of rectum- what is the malignant potential and what is the optimal treatment? A case and review of literature. *World journal of surgical oncology*. 17(1): 109. <https://doi.org/10.1186/s12957-019-1650-4>.
3. Barreda Costa C, Vila Gutierrez S, Salazar Cabrera F, Barriga Calle E, Velarde Criado H, Barriga Briceño J. (2010). Advanced adenoma in 3700 colonoscopies. *Revista de gastroenterologia del Peru: organo oficial de la Sociedad de Gastroenterologia del Peru*. 30(2): 113-120.
4. Berger Y, Gingold-Belfer R, Khatib M, Yassin M, Khoury W et al. (2021). Transanal endoscopic microsurgery under spinal anaes-

Original articles. Coloproctology

- thesia. Journal of minimal access surgery. 17(4): 490-494. [https://doi.org/10.4103/jmas.JMAS\\_144\\_20](https://doi.org/10.4103/jmas.JMAS_144_20).
5. Bloomfield I, Van Dalen R, Lolohea S, Wu L. (2018). Transanal endoscopic microsurgery: a New Zealand experience. ANZ journal of surgery. 88(6): 592-596. <https://doi.org/10.1111/ans.14142>.
  6. Click B, Pinsky PF, Hickey T, Doroudi M, Schoen RE. (2018). Association of Colonoscopy Adenoma Findings With Long-term Colorectal Cancer Incidence. JAMA. 319(19): 2021-2031. <https://doi.org/10.1001/jama.2018.5809>.
  7. Doyle JB, Krigel A, Lebowitz B. (2022). Prevalence of Adenomas on Surveillance Colonoscopies for Patients with a History of Colonic Polyps of Unknown Histology. Digestive diseases and sciences. 67(7): 3239-3243. <https://doi.org/10.1007/s10620-021-07108-w>.
  8. Feleshtynskiy YP, Pyrogovsky V, Lutsenko D. (2024). Method of transanal endoscopic microsurgical excision of benign rectal tumors. Ukrainian National Office of Intellectual Property and Innovation. Certificate of copyright registration No. 132473.
  9. Gong Y, Zheng Y, Wu R, Liu M, Li H, Zeng Q. (2023). Detection rates of adenomas, advanced adenomas, and colorectal cancers among the opportunistic colonoscopy screening population: a single-center, retrospective study. Chinese medical journal. 136(2): 159-166. <https://doi.org/10.1097/CM9.0000000000002435>.
  10. Hakiman H, Pendola M, Fleshman JW. (2015). Replacing Transanal Excision with Transanal Endoscopic Microsurgery and/or Transanal Minimally Invasive Surgery for Early Rectal Cancer. Clinics in colon and rectal surgery. 28(1): 38-42. <https://doi.org/10.1055/s-0035-1545068>.
  11. Heidary B, Phang TP, Raval MJ, Brown CJ. (2014). Transanal endoscopic microsurgery: a review. Canadian journal of surgery. Journal canadien de chirurgie. 57(2): 127-138. <https://doi.org/10.1503/cjs.022412>.
  12. Kouladouros K, Baral J. (2022). Transanal endoscopic microsurgical submucosal dissection (TEM-ESD) for rectal adenomas: a retrospective cohort study of 145 consecutive cases. Langenbeck's archives of surgery. 407(6): 2423-2430. <https://doi.org/10.1007/s00423-022-02562-0>.
  13. Kumar V, Abbas AK, Aster JC. (2015). Robbins and Cotran pathologic basis of disease. Edited by Vinay Kumar, Abul K. Abbas, Jon C. Aster. Ninth edition: 1379.
  14. Laurent-Puig P, Agostini J, Maley K. (2010). Colorectal oncogenesis. Bulletin du cancer. 97(11): 1311-1321. <https://doi.org/10.1684/bdc.2010.1216>.
  15. Middleton PF, Sutherland LM, Maddern GJ. (2005). Transanal endoscopic microsurgery: a systematic review. Diseases of the colon and rectum. 48(2): 270-284. <https://doi.org/10.1007/s10350-004-0804-8>.
  16. Mohamed B, Aung M, Mohammed A, Mohamed M, Edilbe M. (2022). Initial Experience With Trans-anal Minimally Invasive Surgery (TAMIS) for Rectal Polyps and Early Colorectal Cancers at Cumberland Infirmary, Carlisle. Cureus. 14(11): e31958. <https://doi.org/10.7759/cureus.31958>.
  17. Ortenzi M, Arezzo A, Ghiselli R, Allaix ME, Guerrieri M, Morino M. (2022). Transanal endoscopic microsurgery after the attempt of endoscopic removal of rectal polyps. Surgical endoscopy. 36(10): 7738-7746. <https://doi.org/10.1007/s00464-022-09162-5>.
  18. Pearce S, Daneshmand S. (2018). Enhanced Endoscopy in Bladder Cancer. Current urology reports. 19(10): 84. <https://doi.org/10.1007/s11934-018-0833-9>.
  19. Ray-Offor E, Abdulkareem FB, Jebbin NJ. (2022). Pit Pattern Analysis of Colorectal Polyps using Storz Professional Image Enhancement System (SPIES) Endoscopy: A Pilot Study. Journal of the West African College of Surgeons. 12(2): 17-22. [https://doi.org/10.4103/jwas.jwas\\_96\\_22](https://doi.org/10.4103/jwas.jwas_96_22).
  20. Rocha Ramírez JL, Peña JP, Franco Gutiérrez JR, Villanueva Sáenz E. (1996). Colonic adenoma: risk factors for their malignant transformation. Revista de gastroenterología de México. 61(3): 178-183.
  21. Rosai J. (2011). Rosai and Ackerman's Surgical Pathology Seven edition. Edited by J. Rosai. Elsevier Inc. 1; 2,3: 25-93.
  22. Rubio CA, Nesi G, Messerini L, Zampi GC, Mandai K et al. (2006). The Vienna classification applied to colorectal adenomas. Journal of gastroenterology and hepatology. 21(11): 1697-1703. <https://doi.org/10.1111/j.1440-1746.2006.04258.x>.
  23. Sninsky JA, Shore BM, Lupu GV, Crockett SD. (2022). Risk Factors for Colorectal Polyps and Cancer. Gastrointestinal endoscopy clinics of North America. 32(2): 195-213. <https://doi.org/10.1016/j.giec.2021.12.008>.
  24. Wang FG, Jiang Y, Liu C, Qi H. (2023). Comparison between Endoscopic Submucosal Dissection and Transanal Endoscopic Microsurgery in Early Rectal Neuroendocrine Tumor Patients: A Meta-Analysis. Journal of Investigative Surgery. 36(1). <https://doi.org/10.1080/08941939.2023.2278191>.
  25. World Health Organization. (2019). International Classification of Diseases for Oncology. A. Fritz, C. Percy, A. Jack, K. Shanmugaratnam, L. Sobin, D. M. Parkin, & S. Whelan, Eds.; Third. URL: [https://iris.who.int/bitstream/handle/10665/96612/9789241548496\\_eng.pdf](https://iris.who.int/bitstream/handle/10665/96612/9789241548496_eng.pdf).
  26. Zhang Y, Yu P, Wang P, Jiao M, Liu Y, Xu K et al. (2022). Analysis of the therapeutic effect of transanal endoscopic microsurgery on large rectal adenoma. Journal of minimal access surgery. 18(4): 571-577. [https://doi.org/10.4103/jmas.jmas\\_273\\_21](https://doi.org/10.4103/jmas.jmas_273_21).

Відомості про авторів:

**Фелештинський Ярослав Петрович** – д.мед.н., проф., зав. каф. хірургії і проктології НУОЗ України ім. П.Л. Шупика, хірург КНП «Київська міська клінічна лікарня №5», Адреса: м. Київ, вул. Відпочинку, 11. <https://orcid.org/0000-0003-4376-4265>.

**Пироговський Володимир Юрійович** – д.філос., доц. каф. хірургії і проктології НУОЗ України ім. П.Л. Шупика, зав. відділення проктології КНП КОР «Київська обласна клінічна лікарня». Адреса: м. Київ, вул. Загорівська, 1. <https://orcid.org/0000-0002-7453-991X>.

**Сорокін Богдан Вікторович** – д.мед.н., проф. каф. онкології НУОЗ України ім. П.Л. Шупика, хірург-онколог КНП Київської обласної ради «Київська обласна клінічна лікарня». Адреса: м. Київ, вул. Загорівська, 1. <https://orcid.org/0000-0003-3083-4922>.

**Дядик Олена Олександрівна** – д.мед.н., проф., зав. каф. морфології, клінічної патології та судової медицини НУОЗ України ім. П.Л. Шупика, КНП Київської обласної ради «Київська обласна клінічна лікарня». Адреса: м. Київ, вул. Загорівська, 1. <https://orcid.org/0000-0002-9912-4286>.

**Луценко Дмитро Володимирович** – хірург-проктолог КНП Київської обласної ради «Київська обласна клінічна лікарня»; аспірант кафедри хірургії і проктології НУОЗ України ім. П.Л. Шупика. Адреса: м. Київ, вул. Загорівська, 1. <https://orcid.org/0000-0002-0453-7441>.

Стаття надійшла до редакції 21.09.2024 р., прийнята до друку 10.12.2024 р.