

УДК 616-006.34:616-053.2:616-036

**В.С. Коноплицький, Ю.Є. Коробко, О.В. Пасічник, Б.Л. Павленко**

## Піднігтьовий екзостоз пальців у педіатричній практиці: клініка, діагностика, лікування

Вінницький національний медичний університет імені М.І. Пирогова, Україна

Modern Pediatrics. Ukraine. (2024). 5(141): 113-118. doi: 10.15574/SP.2024.5(141).113118

**For citation:** Konopliyskiy VS, Korobko YuYe, Pasichnyk OV, Pavlenko BL. (2024). Subungual exostosis of fingers in pediatric practice: clinic, diagnosis, treatment. Modern Pediatrics. Ukraine. 5(141): 113-118. doi: 10.15574/SP.2024.5(141).113118.

Піднігтьовий екзостоз — досить рідкісна доброякісна хрящоутворююча пухлина з кістково-хрящовою проліферацією, що уражує дистальні фаланги пальців стопи (частіше (80%) І пальця) або кисті, яка характеризується тривалим ростом. Наявність піднігтьового екзостозу значно погіршує якість життя пацієнтів за рахунок серйозного впливу на носіння взуття, ходьбу та повсякденну поведінку. Етіологія та патогенез піднігтьового екзостозу чітко не визначені, однак до факторів ризику виникнення патології традиційно відносять травматичні пошкодження (реактивна метоплазія), хронічні інфекції, пухлини, спадкові аномалії та активацію хрящової кістки.

**Мета** — висвітлити особливості методів діагностики, лікування патології екзостозів пальців у педіатричній практиці на основі джерел літератури та власного досвіду.

Описаний **клінічний випадок** з екзостозом І пальця стопи показує типову клінічну картину екзостозу з типовою гістологічною будовою. Радикальне вирішення проблеми кісткового об'ємного утворення, яке провокувало больовий синдром, із накладанням окремих вузлових швів на рану значно скорочує термін загоєння рани і створює гарний косметичний ефект.

**Висновки.** На відміну від клінічних скарг, рентгенологічні ознаки піднігтьового екзостозу мають малопомітні дані внаслідок наявності виразного рентгенконтрастного прошарку у вигляді своєрідного «ковпачка». З метою деталізації патологічного утворення іноді рекомендують комп'ютерну томографію або магнітно-резонансну томографію. Диференційний діагноз піднігтьового екзостозу проводять із піогенною грануломою, піднігтьовою вірусною бородавкою, врослим нігтем, гломусною пухлиною, пухлиною Кенена (ангіофібромою), кератоакантомою, раком нігтьового ложа, амеланотичною пухлиною, меланомою, остеохондрою, вкритою гіаліновим хрящем, на відміну від піднігтьового екзостозу, для якого притаманне фіброхрящове покриття, гемангіолімфангеомою та гломус-ангіомою (пухлиною Барре–Массона), хворобою Нора тощо. Консервативне лікування не ефективне. Хірургічне висічення піднігтьового екзостозу сьогодні вважають методом вибору та можуть супроводжувати реконструкцією нігтьового ложа. Успіх лікування в разі проведення хірургічної резекції становить близько 95%, при 5% частоті рецидивів.

Дослідження виконано за принципами Гельсінської декларації. На проведення досліджень отримано інформовану згоду батьків, дитини.

Автори заявляють про відсутність конфлікту інтересів.

**Ключові слова:** екзостоз, рановий дефект, кісткова пухлина, дерматоскопія, рецидив, оперативне лікування, діти.

### Subungual exostosis of fingers in pediatric practice: clinic, diagnosis, treatment

V.S. Konopliyskiy, Yu.Ye. Korobko, O.V. Pasichnyk, B.L. Pavlenko  
National Pirogov Memorial Medical University, Vinnytsia, Ukraine

Subungual exostosis is a fairly rare benign cartilaginous tumor with bone-cartilaginous proliferation affecting the distal phalanges of the toes (more often the first toe (80%) or the hand, which is characterized by long growth). The presence of subungual exostosis significantly worsens the quality of life of patients due to a serious impact on wearing footwear, walking, and daily behavior. The etiology and pathogenesis of subungual exostosis are not clearly defined, but the risk factors for the occurrence of pathology traditionally include traumatic injuries (reactive metaplasia), chronic infections, tumors, hereditary abnormalities, and cartilage cyst activation.

**The aim** is to highlight the peculiarities of the methods of diagnosis and treatment of the pathology of exostoses of the fingers in pediatric practice based on literature sources and own experience.

The described **clinical case** with exostosis of the first toe demonstrates a typical clinical picture of an exostosis with a typical histological structure. Radical solution to the problem of bone volume formation, which provoked a pain syndrome, with the imposition of separate nodal sutures on the wound, in our opinion, significantly shortens the wound healing period and creates a good cosmetic effect.

**Conclusions.** In contrast to clinical complaints, X-ray signs of subungual exostosis have inconspicuous data due to the presence of a distinct X-ray contrast layer in the form of a peculiar «cap». In order to detail the pathological formation, computer tomography scan or magnetic resonance imaging is sometimes recommended. Differential diagnosis of subungual exostosis is carried out with pyogenic granuloma, subungual viral wart, ingrown toenail, glomus tumor, Kenen's tumor (angiofibroma), keratoacanthoma, nail bed cancer, amelanotic tumor, melanoma, osteochondroma, which is covered with hyaline cartilage in contrast to subungual exostosis, for which inherent fibrocartilaginous coating, hemangiolympangioma and glomus angioma (Barre–Masson tumor), Nora's disease, etc. Conservative treatment is ineffective. Surgical excision of subungual exostosis is today considered the method of choice and may be accompanied by reconstruction of the nail bed. The success rate of surgical resection is more than 95%, with a 5% recurrence rate.

The research was carried out in accordance with the principles of the Helsinki Declaration. The informed consent of the patient was obtained for conducting the studies.

No conflict of interests was declared by the authors.

**Keywords:** exostosis, wound defect, bone tumor, dermatoscopy, relapse, operative treatment, children.

## Вступ

**П**іднігтьовий екзостоз (ПЕ) — досить рідкісна доброякісна хрящоутворююча пухлина з кістково-хрящовою проліферацією, що уражує дистальні фаланги пальців стопи (частіше (80%) I пальця) або кисті, яка характеризується тривалим ростом [2,15]. Поширеність патології не відома, можливо, через недооцінювання стану. Частіше трапляється серед молодих пацієнтів, у 50% — у віці до 18 років, без гендерних переваг [4].

Уперше патологія описана у 1872 р. G. Dupuytren, як «... кістковий нарост дистальної фаланги великого пальця стопи» і первинно отримала назву «екзостоз Дюпюетрена» [9].

**Мета** дослідження — висвітлити особливості методів діагностики, лікування патології екзостозів пальців у педіатричній практиці на основі джерел літератури та власного досвіду.

**Клінічна картина** найчастіше проявляється декількома місяцями (а то і роками) больового відчуття та деформацією нігтьового ложа. Макроскопічно являє собою маленькі солідні, болючі або безсимптомні, рожевого або тілесного кольору щільні вузли, що виступають за дистальний край нігтьової пластинки. Характерними ознаками є підйом і руйнація частини нігтьової пластинки під вузлом. Локалізація ПЕ зазвичай глибоко по вільному краю нігтя, з латерального або медіального краю дистальної фаланги пальця (частіше I пальця стопи) (рис. 1) [22,23,27].

Наявність ПЕ значно погіршує якість життя пацієнтів за рахунок серйозного впливу на носіння взуття, ходьбу та повсякденну поведінку [3].

**Етіологія та патогенез** ПЕ чітко не визначені, однак до факторів ризику виникнення патології традиційно відносять травматичні пошкодження (реактивна метаплазія), хронічні інфекції, пухлини, спадкові аномалії та активацію хрящової кістки [11,13,25].

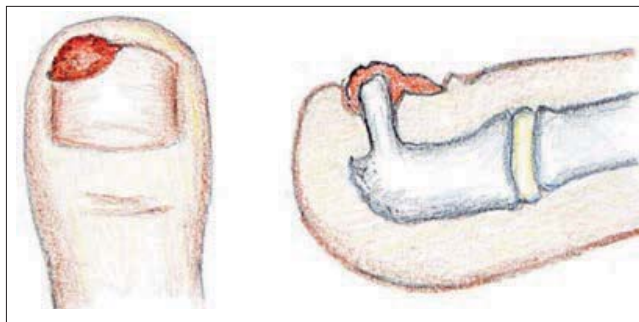


Рис. 1. Схема локалізації та будови піднігтьового екзостозу I пальця стопи

За своєю морфологічною будовою ПЕ являє собою різновид доброякісної кісткової пухлини, за якої трабекулярна (губчаста) кістка розростається поза нормальними межами, утворюючи вузликову структуру.

Гістологічно незрілий ПЕ має тільки товстий фіброзно-хрящовий прошарок, за рахунок якого забезпечується подальший ріст пухлини. Структура зрілого ПЕ в основі своїй представлена сформованою трабекулярною кістковою тканиною, вкритою проліферуючим фіброзно-хрящовим прошарком [7]. Будова ПЕ гіперклітинна, з мінімальною остеїдною тканиною та хрящовими клітинами, які можуть мати круглясті ядра [17,19].

**Діагностика.** Діагностувати ПЕ лише на основі клінічних проявів складно, що в 10% випадків призводить до пізньої діагностики, коли вже спостерігається дистрофія нігтя [4].

Важливим є рентгенологічне дослідження, за результатами якого ПЕ має вигляд зрілого трабекулярного кісткового виросту, прикріпленого з дорсального або дорсо-медіального боку дистальної частини термінальної фаланги. Ростуча поверхня пухлини може бути пласкою, чашоподібною, гладенькою або нерівною [12].

На відміну від клінічних скарг, рентгенологічні ознаки ПЕ мають малопомітні дані внаслідок наявності виразного рентгенконтрастного прошарку у вигляді своєрідного «ковпачка» [1]. З метою деталізації патологічного утворення іноді рекомендують спіральну комп'ютерну томографію або магнітно-резонансну томографію.

За результатами рентгенологічного обстеження визначається екзофітне ураження причинної фаланги зі збереженням кортикальної та медулярної цілісності [8].

На основі даних рентгенограм існує клінічна класифікація ПЕ за такими типами:

I тип — ураження дистального краю фалангової кістки без проникнення в нігтьове ложе, без явного виступу краю нігтя за його межі та без протрузії і деформації нігтьової пластинки;

II тип — ураження локалізується в дистальній частині фалангової кістки із невеликим проникненням у нігтьове ложе, з явним випинанням краю нігтя, протрузією і деформацією нігтьової пластинки;

III тип — ураження поширюється на дорзальний бік фалангової кістки, утворення має широку основу, виразне проникнення в нігтьове ложе з явною деформацією та підводженістю нігтьової пластинки [12].

Дерматоскопічна картина полягає в наявності ознак судинної ектазії (переважно) на тлі судинної мережі та шрамopodobного периферійного кільця, оточеного гіперкератотичним комірцем, іноді спостерігається судинна ектазія у вигляді «червоного коралу», а також гіперкератозу, оніхолізу та виразкування [21,28].

Диференційний діагноз ПЕ проводять із піогенною грануломою, піднігтьовою вірусною бородавкою, врослим нігтем, гломусною пухлиною, пухлиною Кенена (ангіофібромою), кератоакантомою, раком нігтьового ложа, амеланотичною пухлиною, меланою, остеохондрою, вкритою гіаліновим хрящем, на відміну від ПЕ, для якого притаманне фіброхрящове покриття, гемангіолімфангеомою і гломусангіомою (пухлиною Барре–Массона), хворобою Nora тощо [7,10,20,21].

**Лікування.** Консервативне лікування не ефективне. Хірургічне висічення ПЕ сьогодні вважається методом вибору і може супроводжуватися реконструкцією нігтьового ложа [14]. Успіх лікування в разі проведення хірургічної резекції становить понад 95%, при частоті рецидивів 5% [26]. Існують повідомлення, що 53% рецидивів пов'язані з неадекватною резекцією пухлини [16]. Обсяг оперативного втручання передбачає видалення утворення з хрящовою

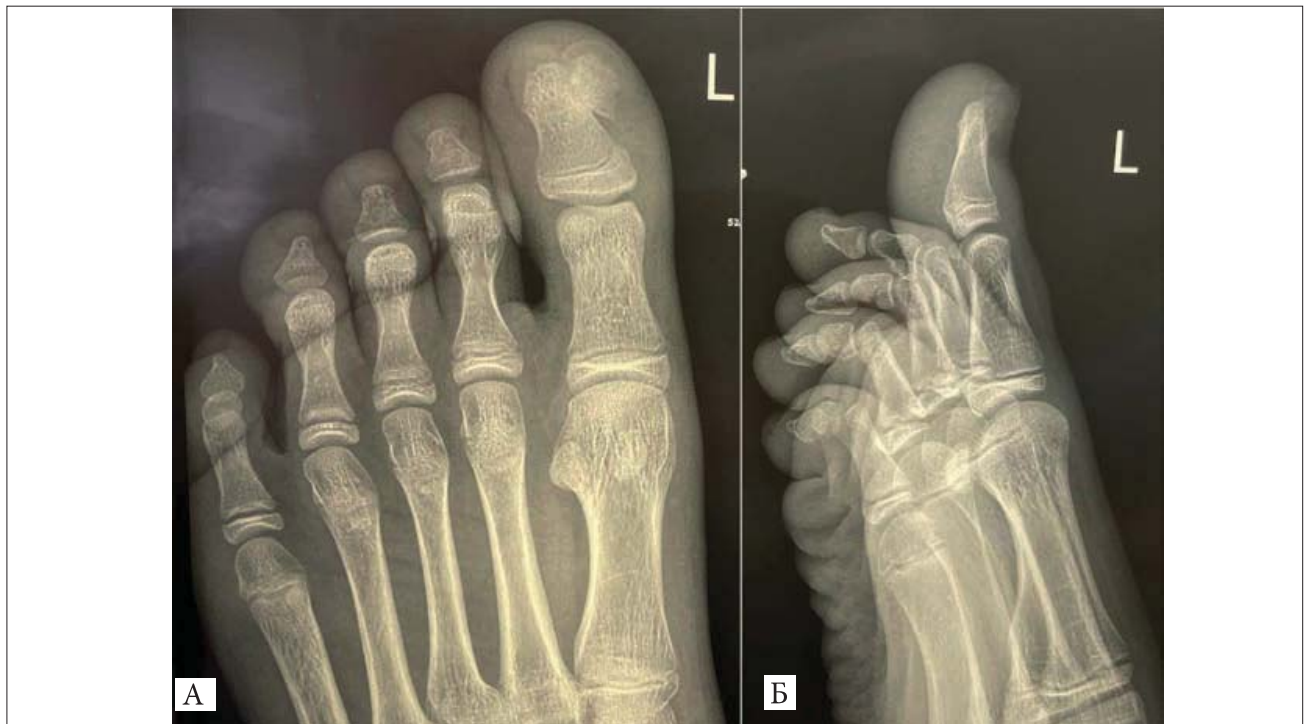капсулою та оточуючим хрящем для попередження рецидивів через можливу інвазію пухлини в сусідні структури [18]. За даними проведеного у 1996 р. D. Davis та P. Cohen літературного огляду, повне крайове висічення з мінімальною травмою нігтя сприяє максимальному попередженню рецидивів та оптимальному косметичному ефекту [5]. Рекомендовано, за можливостю, зберігати нігтьове ложе під час та після його кюретажу, із формуванням операційної рани у вигляді «блюдеподібного» дефекту, для профілактики віддаленого ускладнення у вигляді оніходистрофії [4,6].

Відповідно до рентгенологічно визначеного типу ПЕ, для попередження післяопераційних ранніх і пізніх ускладнень, обсяг втручань слід забезпечувати так:

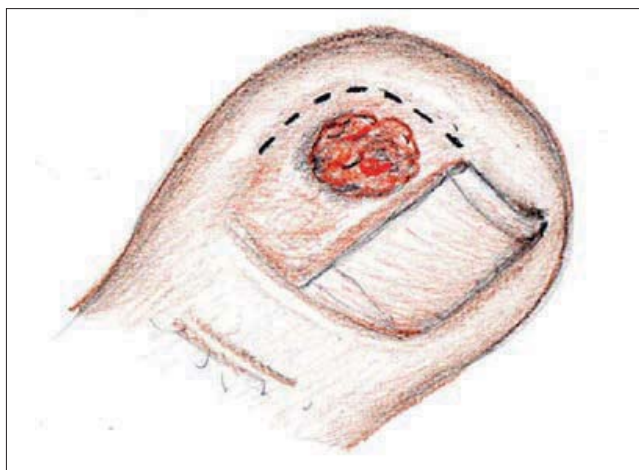
I тип ПЕ — розріз шкіри (у вигляді «риб'ячого рота») по краю нігтьового ложа без видалення нігтя;

II тип ПЕ — втручання без видалення нігтьової пластинки, лише видалення утворення по краю нігтьового ложа (після обрізання нігтя);

III тип ПЕ — крайова резекція нігтьової пластинки, видалення екзостозу з наступним відновленням нігтьового ложа. В усіх варіантах оперативного втручання слід обов'язково проводити гістологічну верифікацію діагнозу [12].



**Рис. 2.** Хворий К., віком 14 років. Діагноз «Утворення I пальця лівої стопи». Рентгенограма кісток лівої стопи: на дорзальній поверхні дистальної фаланги I пальця, унаслідок реактивної хрящової метаплазії, визначається чітко окреслене проліферативне кісткове новоутворення (екзостоз) губчастої структури, пов'язане з кортикальним шаром прилеглої кістки (нігтьовою фалангою); А — пряма проекція, Б — бокова проекція



**Рис. 3.** Хворий К., віком 14 років. Діагноз «Утворення I пальця лівої стопи». Схема операційного доступу

Автори [24] одностайні, що після відділення екзостозу від основної маси кістки, оператору потрібно обробити основу ПЕ шляхом її кюретажу, фрезерування, щипкової техніки тощо, для запобігання рецидивам і можливості максимального збереження нігтьового ложа.

З метою ілюстрації вищевикладеного та деяких особливостей диференційної діагностики і оперативного лікування патології нижче наведено приклад із власної практики.

Дослідження виконано за принципами Гельсінської декларації. На проведення досліджень отримано інформовану згоду батьків, дитини.

### Клінічний випадок

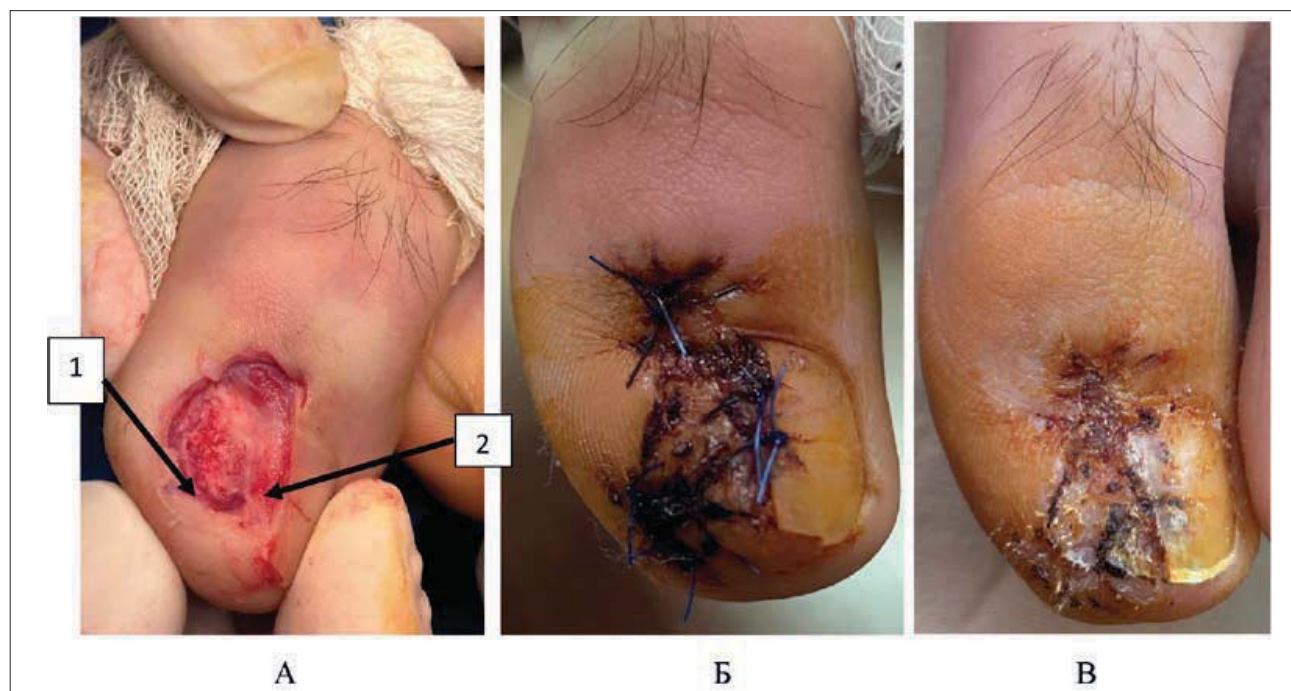
Хворий К., віком 14 років, госпіталізований на стаціонарне лікування зі скаргами на новоутворення шкіри в ділянці I пальця лівої стопи, періодичний біль і почервоніння в цій ділянці, що мали тенденцію до збільшення інтенсивності наприкінці дня, особливо після значних і тривалих фізичних навантажень (ходьба, біг тощо).

Зі слів пацієнта, хворіє протягом 3,5 місяця, відколи помітив утворення, яке поступово збільшувалося в розмірах. Лікування в подолога, який виконав крайову резекцію нігтьової пластинки, виявилось неефективним.

Клінічно картина: зовнішньолатеральна половина нігтьової пластинки дистальної фаланги I пальця лівої стопи відсутня (попередньо видалена подологом). У цій же ділянці нігтьового ложа візуалізується пухлиноподібне новоутворення неправильної круглястої форми діаметром до 12 мм, темно-багряного кольору, бугристе (нагадує поверхню тутової ягоди), у центрі якого розташоване щільне утворення жовтувато-білісуватого кольору, нерухоме.

За даними рентгенологічного дослідження, у ділянці нігтьової фаланги I пальця лівої стопи визначено додаткове кісткове пухлиноподібне новоутворення (рис. 2).

Протокол операції. Під джгутом, накладеним на основу I пальця лівої стопи, операційне поле



**Рис. 4.** Хворий К., віком 14 років. Діагноз «Утворення I пальця лівої стопи». Етапи оперативного втручання: А — після видалення пухлинного новоутворення: 1 — ложе пухлини, 2 — фрагмент нігтя; Б — загальний вигляд післяопераційної рани після шкірної пластики за Ehler; В — загальний вигляд післяопераційної рани після зняття швів

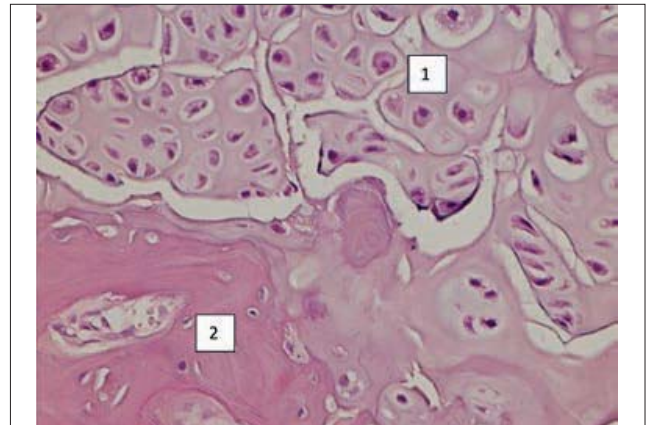
тричі оброблене 10% розчином бетадину. Шкіра та підлеглі м'які тканини розсічені до кістки з латерального боку фаланги, паралельно до краю нігтьової пластинки (рис. 3).

Додаткове кісткове утворення (пухлина) скушене медичними кістковими кусачками до рівня здорової кістки нігтьової фаланги. Ложе пухлини ретельно оброблено шляхом кюретажу ложкою Фолькмана до «кровоавої роси». Утворений післяопераційний дефект м'яких тканин і нігтьове ложе закриті власними тканинами шляхом шкірної пластики за Ehler (виділеними трикутними клаптями на «ніжках» із жирової тканини пальця, як джерелами їх харчування) з використанням збереженої частини нігтьової пластинки. Після завершення операції та накладання асептичної пов'язки ліва стопа іммобілізована ортезом зі синтетичного матеріалу з фіксатором великого пальця (рис. 4).

*Мікроскопічний опис операційного/біопсійного матеріалу:* доброякісне новоутворення, представлене кістковими балками з дистрофічними змінами, із фіброзом міжбалкового простору, покриті гіаліновим хрящем. Патолого-гістологічний висновок (діагноз): Остеохондрома. ICD – O code 9210/0 (рис. 5).

Післяопераційний період перебігав без ускладнень. Методика, описана в клінічному випадку, показує радикальне вирішення проблеми кісткового об'ємного утворення, яке провокувало больовий синдром. Накладання окремих вузлових швів на рану значно скорочує термін загоєння рани і створює гарний косметичний ефект.

Вищенаведений клінічний випадок показує особливості клініки, діагностики, лікування цього новоутворення. Також висвітлюється типова характерна для екзостозу гістологічна будова екзостозу I пальця лівої стопи; а це є важливим для практичної діяльності лікарів-хірургів дитячих.



**Рис. 5.** Хворий К., віком 14 років. Діагноз «Остеохондрома I пальця лівої стопи»: 1 — гіаліновий хрящ із дистрофічними змінами (незначний дистрофічний поліморфізм хондроцитів); 2 — кісткові балки з дегенеративно-дистрофічними змінами. Забарвлення гематоксилін-еозин.  $\times 400$

## Висновки

Проблема піднігтьового екзостозу залишається актуальною в педіатричній практиці насамперед своєю рідкістю і відсутністю специфічних ознак у клінічній картині патології та потребує подальшого ознайомлення з певними особливостями серед широкого кола медичних працівників різних спеціальностей.

Лікування піднігтьового екзостозу слід проводити тільки шляхом оперативної корекції, оскільки будь-які спроби консервативного лікування не ефективні і лише відтермінують одужання, подовжуючи терміни реабілітації та підвищуючи в майбутньому відсоток можливих рецидивів патології.

Мінімалізація оперативного втручання шляхом парціальної резекції нігтьової пластинки перед видаленням кісткової пухлини безпосередньо над новоутворенням, максимального збереження нігтьового матриксу та шкірної пластики ранового дефекту оптимізує лікування та сприяє поліпшенню його результатів.

*Автори заявляють про відсутність конфлікту інтересів.*

## REFERENCES/ЛІТЕРАТУРА

- Carroll RE, Chance JT, Inan Y. (1992). Subungual exostosis in the hand. *Journal of Hand Surgery*. 17(5): 569–574. [https://doi.org/10.1016/s0266-7681\(05\)80243-8](https://doi.org/10.1016/s0266-7681(05)80243-8).
- Correia C, Fernandes S, Filipe P. (2024, Apr). Subungual Exostosis of the Second Finger. *Actas Dermosifiliogr*. 115(4):405. Epub 2023 Feb 25. doi: 10.1016/j.ad.2023.01.007. PMID: 36842476.
- Dąbrowski M, Rusek D, Dańczak-Pazdrowska A, Litowińska A. (2023). The Influence of Clinical Factors on Treatment Outcome and a Recurrence of Surgically Removed Protruded Subungual Osteochondroma and Subungual Exostosis. *Journal of Clinical Medicine*. 12(19): 6413. <https://doi.org/10.3390/jcm12196413>.

4. DaCampra MP, Gupta SK, Ferri-de-Barros F. (2014). Subungual exostosis of the toes: a systematic review. *Clinical Orthopaedics and Related Research*. 472(4): 1251–1259. <https://doi.org/10.1007/s11999-013-3345-4>.
5. Davis DA, Cohen PR. (1996). Subungual exostosis: case report and review of the literature. *Pediatric dermatology* 13(3): 212–218. <https://doi.org/10.1111/j.1442-200x.1996.tb02618.x>.
6. Dendane MA, El Bakkaly A, Alami Z. (2019). Subungual exostosis: Pediatric aspects. *Archives of surgery and clinical research*. 2: 56–58. <https://doi.org/10.29328/journal.ascr.1001034>.
7. Guarneri C, Guarneri F, Risitano G, Lentini M, Vaccaro M. (2005). Solitary asymptomatic nodule of the great toe. *International journal of dermatology*. 44(3): 245–247. <https://doi.org/10.1111/j.1365-4632.2004.02475.x>.
8. Ilyas W, Geskin L, Joseph AK, Seraly MP. (2001). Subungual exostosis of the third toe. *Journal of the American Academy of Dermatology*. 45(6): S200–S201. <https://doi.org/10.1067/mjd.2001.102666>.
9. Kaffle P, Rijal N, Pandey AK. (2019). Subungual exostosis of the great toe: A case report. *Journal of Kathmandu Medical College*. 8(4): 235–238. <https://doi.org/10.3126/jkmc.v8i4.32391>.
10. Kumar P, Alam, G. (2018). Subungual exostosis on index finger in a child. *Indian Journal of Dermatology, Venereology, and Leprology*. 84(2): 232–232. [https://doi.org/10.4103/ijdv.ijdv1\\_492\\_17](https://doi.org/10.4103/ijdv.ijdv1_492_17).
11. Letts M, Davidson D, Nizalik E. (1998). Subungual exostosis: diagnosis and treatment in children. *Journal of Trauma and Acute Care Surgery*. 44(2): 346–349.
12. Li H, Li H, Qi X, Guo D, Cao J, Bai, Y et al. (2022). Clinical diagnosis and treatment of subungual exostosis in children. *Frontiers in Pediatrics*. 10: 1075089. <https://doi.org/10.3389/fped.2022.1075089>.
13. Li H, Qi X, Zhang X. (2020). Subungual exostosis of the finger in an 8-year-old girl. *Pediatric Investigation*. 4(04): 292–295. <https://doi.org/10.1002/ped4.12234>.
14. Malkoc M, Korkmaz O, Seker A, Oltulu I, Bulbul AM, Say F, Cakir A. (2016). Surgical treatment of nail bed subungual exostosis. *Singapore medical journal*. 57(11): 630. <https://doi.org/10.11622/smedj.2015180>.
15. Miahkov SO, Tumanska NV, Kichanhina TM, Nordio OH. (2019). Promeneva diahnozyka zloiakysnykh rukhlyn kistok. *Navch. posybnik. Zaporyzhzhuja*: 92. [Мягков СО, Туманська НВ, Кічангіна ТМ, Нордіо ОГ. (2019). Променева діагностика злоякісних пухлин кісток. Навч. посібник. Запоріжжя: 92]
16. Miller–Breslow A, Dorfman HD. (1988). Dupuytren's (subungual) exostosis. *The American journal of surgical pathology*. 12(5): 368–378. <https://doi.org/10.1097/0000478-198805000-00005>.
17. Nekkanti S, Siddartha A, Theja S, Sastry P, Gowd A. (2017). A rare case of subungual exostosis of the hallux in an adolescent: A clinico-pathological review of literature. *International Journal of Health & Allied Sciences*. 6(3): 187–190. [https://doi.org/10.4103/ijhas.ijhas\\_6\\_16](https://doi.org/10.4103/ijhas.ijhas_6_16).
18. Özer D, Aycan OE, Er ST, Tanrıtanır R, Arıkan Y, Kabukçuoğlu YS. (2017). Primary tumor and tumor-like lesions of bones of the foot: single-center experience of 166 cases. *The Journal of Foot and Ankle Surgery*. 56(6): 1180–1187. <https://doi.org/10.1053/j.jfas.2017.05.027>.
19. Palma LD, Gigante A, Specchia N. (1996). Subungual exostosis of the foot. *Foot & ankle international*. 17(12): 758–763. <https://doi.org/10.1177/107110079601701208>.
20. Pasichnyk OV, Polkovnikova KV, Konopliyskyi VS, Korobko YuYe. (2023). Glomus angioma in pediatric practice. *Modern Pediatrics. Ukraine*. 6(134): 176–182. [Пасічник ОВ, Полковнікова КВ, Коноплицький ВС, Коробко ЮЄ. (2023). Гломус-ангіома в педіатричній практиці. Сучасна педіатрія. Україна. 6(134): 176–182]. doi 10.15574/SP.2023.134.176.
21. Piccolo V, Argenziano G, Alessandrini AM, Russo T, Starace M, Piraccini BM. (2017). Dermoscopy of subungual exostosis: a retrospective study of 10 patients. *Dermatology*. 233(1): 80–85. <https://doi.org/10.1159/000471800>.
22. Piccolo V, Russo T, Rezende LLD, Argenziano G. (2019). Subungual exostosis in an 8-year-old child: clinical and dermoscopic description. *Anais brasileiros de dermatologia*. 94: 233–235. <https://doi.org/10.1590/abd1806-4841.20197995>.
23. Shayesteh Azar M, Taheri S, Jafarpour H, Shayesteh Azar S, Mohammadnezhad F. (2017). Subungual Exostosis In A Thumb: A Rare Case Report In A Child. *International Journal of Medical Investigation*. 6(2): 50–52.
24. Tchernev G, Grigorov Y, Philipov S, Chokoeva A, Wollina U, Lotti T et al. (2017, Dec 30). Subungual Exostosis in a Young Soccer Player. *Open Access Maced J Med Sci*. 6(1): 52–54. doi: 10.3889/oamjms.2018.002. PMID: 29483981; PMCID: PMC5816314.
25. Vergara ADN, Fretes AN, Villate MMM. (2024). Infrequent Pediatric Subungual Injury Diagnosed by Intraoperative Anatomopathological Material: A Case Report. *Cureus*. 16(1): e51482. doi: 10.7759/cureus.51482. PMID: 38169766; PMCID: PMC10758304.
26. Warren KJ, Fairley JA. (1998). Stump the Experts: Case. *Dermatologic surgery*. 24(2): 287.
27. Yousefian F, Davis B, Browning JC. (2021). Pediatric subungual exostosis. *Cutis*. 108(5): 256–257. <https://doi.org/10.12788/cutis.0380>.
28. Zhang W, Gu L, Fan H, Shen X, Lu H. (2020). Subungual exostosis with an unusual dermoscopic feature. *JAAD Case Reports*. 6(8): 725–726. <https://doi.org/10.1016/j.jdc.2020.05.030>.

**Відомості про авторів:**

**Коноплицький Віктор Сергійович** — д.мед.н., проф., зав. каф. дитячої хірургії ВНМУ ім. М.І. Пирогова. Адреса: м. Вінниця, вул. Пирогова, буд. 56. <https://orcid.org/0000-0001-9525-1547>.

**Коробко Юрій Євгенійович** — д.філос., асистент каф. дитячої хірургії ВНМУ імені М.І. Пирогова. Адреса: м. Вінниця, вул. Пирогова, буд. 56. <https://orcid.org/0000-0002-3299-878X>.

**Пасічник Олег Вадимович** — д.філос., асистент каф. дитячої хірургії ВНМУ імені М.І. Пирогова. Адреса: м. Вінниця, вул. Пирогова, буд. 56. <https://orcid.org/0000-0001-8302-3520>.

**Павленко Богдан Леонідович** — ст. лаборант каф. дитячої хірургії ВНМУ імені М.І. Пирогова. Адреса: м. Вінниця, вул. Героїв поліції, буд. 30. <https://orcid.org/0009-0007-1021-3359>.

Стаття надійшла до редакції 28.03.2024 р., прийнята до друку 09.09.2024 р.

ГРУПА КОМПАНІЙ  
**«МедЕксперт»**  
медичні видання,  
конференції і семінари,  
маркетингові дослідження  
[med-expert.com.ua](http://med-expert.com.ua)

Група компаній  
**ME**  
МедЕксперт

Контакти редакції  
Відповідальний редактор:  
Шейко Ірина  
Олександрівна  
+3 044 498)08)80  
+3 097 110)34)20  
[pediatr@medexpert.com.ua](mailto:pediatr@medexpert.com.ua)

## ЗАПРОШУЄМО АВТОРІВ НАУКОВИХ СТАТЕЙ ДО СПІВПРАЦІ ПУБЛІКАЦІЯ БЕЗКОШТОВНА

**Видавництво ТОВ «Група компаній МедЕксперт»** випускає журнали для лікарів різних спеціальностей. Ми створюємо видання європейського зразка з інноваційним для України підходом до формування наповнення кожного випуску і висвітлення профільної тематики. Нашими експертами є не лише визнані українські вчені, але й провідні фахівці країн Балтії, Польщі, Великої Британії, Молдови, Франції, Італії, Туреччини, Ізраїлю, Китаю та інших. Усі наші журнали видаються великими накладками, доступні для читачів і мають авторитет у фаховому середовищі. Кожен з них надійно закріпив за собою позиції кращого у спеціалізованих рейтингах.

«Український  
журнал  
Перинатологія  
і педіатрія»



«Український  
журнал  
Здоров'я  
жінки»



«Сучасна педіатрія.  
Україна»



«Хірургія  
дитячого віку.  
Україна»



**Всі журнали включені у Перелік наукових фахових видань України (категорії А та Б), у яких можуть публікуватися результати дисертаційних робіт на здобуття наукових ступенів доктора і кандидата наук.**

Визнанням авторитетності наших журналів є те, що всі вони входять у міжнародні наукометричні бази. Статтям присвоюється цифровий ідентифікатор об'єкта DOI.

VII МІЖНАРОДНИЙ КОНГРЕС  
18–19 листопада 2024 on-line

# Antibiotic resistance STOP!

*Стійкість до антибіотиків зростає до загрозово високих рівнів у всьому світі. Нові механізми стійкості з'являються і поширюються всюди, створюючи перешкоди для лікування розповсюджених інфекційних захворювань*

- World Health Organization

## ANTIBIOTIC RESISTANCE



Розвиток нових антибіотиків має надзвичайне значення, оскільки еволюція мікробів продовжуватиметься безперервно, а резистентність до лікарських засобів зростає.

Проблема антибіотикорезистентності стала глобальним викликом сьогодення. Головною його причиною вважають нераціональне застосування антибактеріальної терапії.

Тож під час Всесвітнього тижня поінформованості про антибіотики, в Україні традиційно буде проведено

**V міжнародний конгрес «Antibiotic resistance STOP!»,**  
який об'єднає провідних спеціалістів медичної галузі для розробки стратегії контролю розвитку антибіотикорезистентності

[antibiotic-congress.com](http://antibiotic-congress.com)