

УДК 616.714.1-007.125-002+577.27

**В.Г. Іванова^{1,2}, Д.С. Хапченкова¹,
Н.В. Шишканова^{1,2}, О.О. Дзюба^{1,2}, С.С. Лисенко²**

Синдром активації макрофагів у пацієнта з системним ювенільним ідіопатичним артритом та синдромом Дауна

¹Донецький національний медичний університет, м. Лиман, Україна

²Комунальне некомерційне підприємство «Обласна клінічна дитяча лікарня» Кіровоградської обласної ради,
м. Кропивницький, Україна

Modern Pediatrics. Ukraine. (2024). 5(141): 89-95. doi: 10.15574/SP.2024.5(141).8995

For citation: Ivanova VG, Khapchenkova DS, Shyshkanova NV, Dzyuba OO, Lysenko SS. (2024). Macrophage activation syndrome in a patient with systemic juvenile idiopathic arthritis and down syndrome. Modern Pediatrics. Ukraine. 5(141): 89-95. doi: 10.15574/SP.2024.5(141).8995.

Синдром Дауна — генетична мутація, що характеризується трисомією 21 хромосоми. Синдром у більшості випадків поєднуються з іншими вродженими вадами органів та систем, також у цієї категорії пацієнтів констатується підвищений ризик розвитку аутоімунних захворювань. Синдром активації макрофагів (СМ) — потенційно смертельне захворювання, яке викликається надмірною активацією макрофагів й Т-лімфоцитів, що призводить до системної запальної реакції. Тригерним фактором розвитку СМ може бути будь-яка інфекція, призначення медикаментозного лікування або заміна препаратів. Основними клінічними симптомами синдрому є лихоманка, гепатоспленомегалія, лімфаденопатія, виражена цитопенія та коагулопатія. Клінічні прояви можуть бути ознаками як основного захворювання, так і початком розвитку СМ. Діагностування СМ утруднене внаслідок відсутності чітких класичних діагностичних критеріїв, особливо в пацієнтів із системними захворюваннями. Додаткові лабораторні результати при СМ включають підвищений рівень тригліцеридів, лактатдегідрогенази та феритину в сироватці. Своєчасне діагностування та раннє терапевтичне втручання є запорукою запобігання активації синдрому.

Мета — описати клінічний випадок пацієнтки із синдромом Дауна, в якій лікування системного ідіопатичного артриту ускладнилося розвитком СМ, що викликало труднощі діагностування на ранніх етапах прояву синдрому та нетиповим його перебігом.

Клінічний випадок. Дівчинка 8 років із синдромом Дауна та системним ідіопатичним артритом періодично лихоманила до фебрильних цифр, мала висип на тулубі та кінцівках, в аналізах крові констатувалися тромбоцитопенія, підвищений рівень феритину та аспаратамінотрансферази, що вказувало на розвиток СМ на тлі імуносупресивної терапії.

Висновки. Лікування системного ювенільного ідіопатичного артриту в пацієнтки із синдромом Дауна ускладнилося розвитком СМ, що мав нетипові клінічні прояви та лабораторні показники. Вищеописаний клінічний випадок є прикладом довготривалого діагностичного пошуку, що відтермінувало призначення лікування.

Дослідження виконано відповідно до принципів Гельсінської декларації. На проведення досліджень отримано інформовану згоду батьків дитини.

Автори заявляють про відсутність конфлікту інтересів.

Ключові слова: синдром Дауна, системний ювенільний ідіопатичний артрит, синдром активації макрофагів.

Macrophage activation syndrome in a patient with systemic juvenile idiopathic arthritis and down syndrome

V.G. Ivanova^{1,2}, D.S. Khapchenkova¹, N.V. Shyshkanova^{1,2}, O.O. Dzyuba^{1,2}, S.S. Lysenko²

¹Donetsk National Medical University, Lyman, Ukraine

²Municipal Non-Profit Enterprise «Regional Clinical Children's Hospital» of Kirovohrad Oblast Council, Kropyvnytskyi, Ukraine

Down syndrome is a genetic mutation characterized by a trisomy of chromosome 21. In most cases, the syndrome is combined with other congenital defects of organs and systems, in this category of patients there is an increased risk of developing autoimmune disorders. Macrophage activation syndrome (MAS) is a potentially fatal disease caused by overactivation of macrophages and T- lymphocytes, leading to a systemic inflammatory response. A trigger for the development of MAS can be any infection, prescription of medication or drug replacement. The main clinical symptoms of this syndrome are fever, hepatosplenomegaly, lymphadenopathy, marked cytopenia, and coagulopathy. Clinical manifestations can be signs of the main disease and the onset of MAS. Diagnosis of MAS is difficult due to the lack of clear classical diagnostic criteria, especially in patients with systemic diseases. Additional laboratory findings in MAS include elevated serum triglycerides, lactate dehydrogenase, and ferritin. Timely diagnosis and early therapeutic intervention are the key to preventing the activation of the syndrome.

Aim — to present a clinical case of a patient with Down syndrome in whom the treatment of systemic idiopathic arthritis was the development of MAS, which caused difficulties in diagnosis in the early stages of the syndrome's manifestation and its atypical course.

Clinical case. An 8-year-old girl with Down syndrome and systemic idiopathic arthritis periodically febrile to febrile numbers, had a rash on the body and limbs, blood tests showed thrombocytopenia, increased levels of ferritin and aspartate aminotransferase, which indicated the development of MAS against the background of immunosuppressive therapy.

Conclusions. The article describes a case of a child with Down syndrome and systemic idiopathic arthritis, the treatment of the latter was complicated by the development of MAS, which had atypical clinical manifestations and laboratory parameters. The clinical case described above is an example of a long-term diagnostic search that delayed the appointment of treatment.

The research was carried out in accordance with the principles of the Helsinki Declaration. The informed consent of the patient was obtained for conducting the studies.

No conflict of interest was declared by the authors.

Keywords: Down syndrome, systemic juvenile idiopathic arthritis, macrophage activation syndrome

Вступ

Синдром Дауна (СД) — генетична аномалія, яка виникає внаслідок трисомії 21 хромосоми та є найпоширенішою генетичною причиною інтелектуальної недостатності [9] із загальною поширеністю в США 13,0 [7], в Європі 10,1, в Україні 12,59 [3] на 10 000 живонароджених у 2016 р., згідно з популяційними реєстрами [7]. Цей хромосомний дефект спричиняє гетерогенний фенотип, який включає атлантаксіальну нестабільність, вроджені вади серця (ВВС), гіпотиреоз, гематологічні розлади, рецидивні інфекції та підвищений ризик розвитку аутоімунних захворювань.

Аутоімунні захворювання виникають унаслідок дисрегуляції імунної системи, що призводить до підвищення рівня прозапальних цитокінів, адаптивних порушень регуляції імунної системи [5]. Вважається, що підвищення частоти аутоімунних захворювань при СД пояснюється зміненою гуморальною або клітинною імунною функцією, мутацією в гені аутоімунного регулятора (AIRE), розташованому в 21q22.3 ділянці, який є фактором транскрипції та бере участь в імунній регуляції; змінами в регуляції про- і протизапальних цитокінів. Це також імовірна причина підвищеного ризику розвитку запального артриту або артриту, асоційованого із СД (A-DS), який спостерігається в осіб із трисомією 21 хромосоми [5].

Дослідження, присвячені конкретно артриту при СД, обмежені. До сьогодні залишаються дискусійними питання, що A-DS є тією самою хворобою, що й ювенільний ідіопатичний артрит (ЮІА), або це різні нозологічні форми [4].

Більшість пацієнтів із A-DS мають поліартикулярне захворювання (п'ять або більше суглобів з артритом на момент виявлення захворювання) з агресивним перебігом, ураженням кісток і суглобів на момент виявлення, при цьому ревматоїдний фактор та антинуклеарні антитіла (ANA) негативні. Існує складність у діагностуванні A-DS, оскільки немає протоколів щодо скринінгу або моніторингу запального артриту в осіб з A-DS [5].

Діагноз ЮІА — це сукупність різних форм артритів невідомої етіології, які дебютують у дітей віком до 16 років і тривають понад 6 тижнів [2]. Згідно з Едмонтонською міжнародною лігою асоціацій ревматологів (ILAR) 2001 року, ЮІА включає підтипи: олігоартикулярний

(чотири або менше суглобів з артритом на момент діагностування), поліартикулярний (п'ять або більше суглобів з артритом на момент діагностування), системний (артрит із лихоманкою тривалістю 2 тижні, що відзначається щодня, супроводжується класичним висипом, лімфаденопатією, гепатоспленомегалією або серозитом), артрит, пов'язаний з ентезитом (артрит та ентезит або артрит чи ентезит із наявністю двох або більше з таких критеріїв: біль у крижово-клубових зчленуваннях, запальні симптоми в нижній частині спини, позитивний HLA-B27, сімейний анамнез захворювання, пов'язаний з HLA-B27, гострий передній увеїт, артрит у хлопців після 6 років) і псоріатичний артрит (артрит плюс псоріаз або ознаки псоріазу, такий як дактиліт, оніхолізіс нігтів або родич першого ступеня з псоріазом) [5].

Мета дослідження — описати клінічний випадок пацієнтки із СД і системним ЮІА, який ускладнився синдромом активації макрофагів (САМ), як приклад тривалого діагностичного пошуку та складності підбору терапії та привернути увагу лікарів до проблеми діагностування САМ на ранніх етапах його розвитку.

Дослідження виконано за принципами Гельсінської декларації. На проведення досліджень отримано інформовану згоду батьків дитини.

Клінічний випадок

Дівчинка, віком 8 років, госпіталізована зі скаргами на лихоманку 38,5°C, сухий кашель, біль у животі до інфекційного відділення Комунального некомерційного підприємства «Обласна клінічна дитяча лікарня» Кіровоградської обласної ради (КНП КОКДЛ КОР).

Анамнез життя. Дитина спостерігається педіатром від народження з діагнозом «СД. ВВС: вторинний дефект міжпередсердної перегородки (ДМПП) — фенестрована міжпередсердна перегородка. Додаткова ліва верхня порожниста вена, що дренирується в коронарний синус. Аберантна права підключична артерія». Консультована кардіохірургом, на момент огляду оперативна корекція вади не показана. З 2017 р. спостерігається ендокринологом із діагнозом «Гіпотиреоз».

Анамнез захворювання. Захворіла 10.01.2021, коли вперше з'явилася гарячка та висип на тулубі. Сімейним лікарем встановлений діагноз «Гостра респіраторна вірусна інфекція». На тлі медикаментозної терапії (антибак-

теріальна терапія, жарознижувальні препарати) загальний стан поліпшився, температура тіла нормалізувалася, але зберігався висип. Через 7 днів (17.01.2021) дівчинка знову почала лихоманити, загальний стан погіршився: посилилася загальна слабкість, висип на тулубі та обличчі, фебрильна лихоманка. У клінічному аналізі крові констатована тромбоцитопенія (66 Г/л). Рекомендована госпіталізація до інфекційного відділення.

Об'єктивний статус на момент госпіталізації: загальний стан тяжкий, вимушене положення (рис. 1, 2). В'яла, апетит знижений. На шкірі обличчя, тулуба, верхніх і нижніх кінцівок — макуло-папульозний висип яскраво-червоного кольору (рис. 3). Обличчя набрякле, в ділянці кутків рота тріщини, губи гіперемовані, язик малиновий, укритий білим нальотом. Поліаденомегалія периферичних лімфатичних вузлів. Слизова ротової порожнини рожева. Температура тіла — 37,6°C. Дихання вільне через ніс. Перкуторно над легеньми ясний легеневиий звук. Аускультативно в легенях жорстке дихання, частота дихальних рухів (ЧДР) — 20 за хвилину. Межі відносної серцевої тупості розширені вправо. Тони серця ритмічні, ясні, систолічний шум над усією ділянкою серця. Частота серцевих скорочень — 140 ударів за хвилину. Живіт м'який, доступний для глибокої пальпації. Печінка виступає на 2 см із-під краю реберної дуги, селезінка не збільшена. Менінгеальні ознаки відсутні. Функція сечовиділення не порушена. Випорожнення має тенденцію до затвердіння.

У відділенні дитину обстежено: у клінічному аналізі крові — тромбоцитопенія (79 Г/л) і нейтрофілоз за рахунок паличкоядерних форм (14%).

У біохімічному дослідженні доцільно виділити такі показники: С-реактивний білок (СРБ) — 13 мкг/см³ (норма — <10 мкг/см³), лактатдегідрогеназа (ЛДГ) — 116 Од/дм³ (норма — 195–349 Од/дм³).

Призначено антибіотикотерапію протягом 18 днів, дезінтоксикаційну, протизапальну терапію. Але стан дитини залишався тяжким, без позитивної динаміки. Продовжувала лихоманити до 39°C, зберігалася в'ялість, слабкість, висип. Дитину оглянуто гематологом. Заперечено хронічний мієлолейкоз, онкогематологічні захворювання.

У пункті кісткового мозку: функція червоного паростка знижена, гранулоцитарний

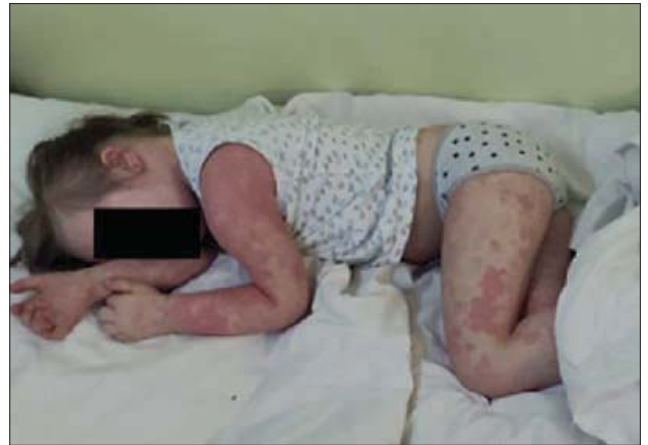

Рис. 1. Вимушене положення пацієнта

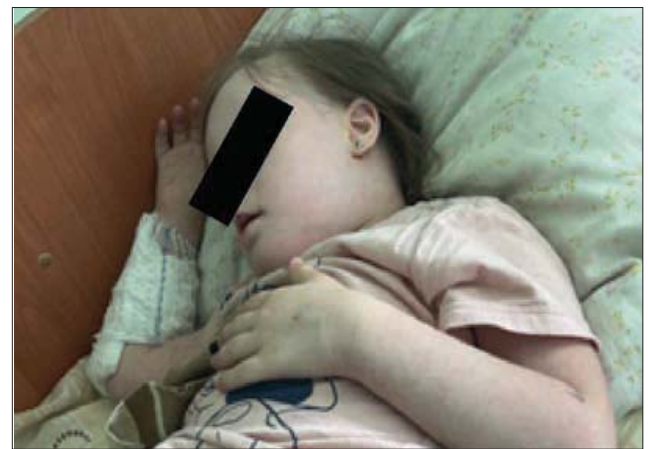

Рис. 2. Стан на момент госпіталізації

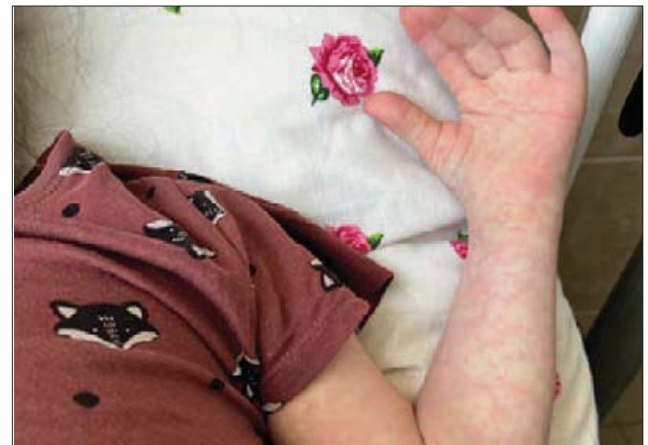

Рис. 3. Висип на тулубі та кінцівках

паросток без патологічних змін, функція мегакаріоцитарного паростка без особливостей. Проведено спіральню-комп'ютерну томографію органів грудної та черевної порожнини: зміни в легенях за рахунок ВВС. Трахеальний бронх праворуч, аберантна права підключична артерія, додаткова ліва верхня порожниста вена, яка дрениється в коронарний синус. Високе відходження верхньої брижової артерії. Помірна лімфаденопатія пахвових і здухвинно-ободових лімфатичних вузлів. Помірна гепатомегалія.

Таблиця 1

Загальний аналіз крові 5.08–14.09

Показник \ Дата	5.08	9.08	15.08	27.08	1.09	5.09	14.09
Гемоглобін, г/л	108	115	117	101	91	90	102
Еритроцити, Т/л	3,9	4,5	4,3	3,9	3,5	3,5	4,1
Тромбоцити, Г/л	18	46	50	81	63	86	103
Лейкоцити, Г/л	12	22,5	18,4	13,5	28,5	21,4	34,5
ШОЕ, мм/год	17	16	13	30	19	20	10
Паличкоядерні, %	16	12	24	5	38		23
Сегментоядерні, %	58	75,5	58	80	54	67	73
Еозинофіли, %	2	4	4	3	2	1	1
Лімфоцити, %	22	4	8	6	1	16	2
Моноцити, %	7	4	6	6	2	8	1
Бластні клітини				3	5:100		

Звапніння пульпозного ядра Th6-Th7 міжхребцевого диска. Консультовано фізіатром, запечено туберкульоз легень і хребта.

Враховуючи скарги, анамнез захворювання, дані лабораторних та інструментальних досліджень, діагностичні критерії (підвищення температури тіла (понад 5 діб); поява висипу на шкірі в ділянці тулуба та кінцівках; набряк долонь, підшов та губ із наступною їхньою гіперемією; «полуничний» язик, який виглядав блискучим та яскравим із червоними плямами; еритема слизової ротоглотки; збільшення лімфатичних вузлів, переважно шийних) дитині встановлено клінічний діагноз «Синдром Кавасакі. Недиференційоване захворювання сполучної тканини?».

Отримувала лікування імуноглобуліном у дозі 2 г/кг одноразово. Відзначено швидку позитивну динаміку, поліпшення загального стану, шкіра чиста, бліда, температура тіла нормалізувалася, дитина стала активною. Дівчинці призначено *per os* метіпред у дозі 1 мг/кг із поступовим зниженням дози.

Дитина перебувала в медикаментозній ремісії з березня по травень 2021 року, у фазі безмедикаментозної ремісії — з травня по серпень 2021 року.

02.08.2021 батьки дівчинки звернулися до КНП ОКДЛ КОР зі скаргами на ранкову скутість до 3 годин, набряк, біль, зниження амплітуди рухів гомілкових суглобів, неможливість самостійно ходити у зв'язку з виразним больовим синдромом, лихоманкою 37,6°C більше двох тижнів, періодичний макуло-папульозний висип на обличчі, тулубі, кінцівках. На момент обстеження визначено такі маркери запального процесу: швидкість осідання еритроцитів (ШОЕ) — 42 мм/год, СРБ — 48 мкг/см³, феритин — 1020 нг/мл, прокальци-

тонін — 0,13 нг/мл. Ультразвукове дослідження суглобів: теносиновіт гомілкових суглобів.

Враховуючи скарги, анамнез захворювання та дані обстежень встановлено діагноз «СД. ВВС. Системний ювенільний ідіопатичний артрит (сЮІА): лихоманка, шкірний синдром, артрит гомілкових суглобів, гепатомегалія, лімфаденопатія. Порушення функції 2-го ступеня».

Згідно з міжнародними стандартами ведення пацієнтів з сЮІА (2021 American College of Rheumatology Guideline for the Treatment of Juvenile Idiopathic Arthritis: Therapeutic Approaches for Oligoarthritis, Temporomandibular Joint Arthritis, and Systemic Juvenile Idiopathic Arthritis), 27.08.2021 призначено лікування: внутрішньовенно (в/в) тоцилізумаб 12 мг/кг 1 раз на добу протягом 2 тижнів [8]. На тлі терапії стан дитини поліпшився, температура знизилася до 36,6°C, дитина почала самостійно ходити, зменшився набряк суглобів. У показниках крові: ШОЕ — 6 мм/год, СРБ — негативний.

З вересня 2021 року по липень 2022 року пацієнтка отримувала тоцилізумаб 12 мг/кг 1 раз на 2 тижні, перебувала в медикаментозній ремісії.

05.08.2022 батьки звернулися до лікарні зі скаргами на погіршення стану дитини (лихоманка, слабкість, висип на тулубі). На момент госпіталізації — загальний стан дитини тяжкий. В'яла. Самостійно не ходить. Шкіра бліда, на тулубі дрібноточкова геморагічна висипка, синці під очима, пастозність обличчя. Суглоби зовні не змінені, амплітуда рухів у повному обсязі. Пальпуються передньошийні, задньошийні, пахвові, підколінні лімфатичні вузли розміром 3×4 мм, при пальпації безболісні, м'яко-еластичної консистенції, не спаяні між собою та оточуючими тканинами. Слизова ротової порожнини рожева. Температура тіла — 36,8°C. Язик обкла-

Таблиця 2

Біохімічний аналіз крові

Показник	Дата	8.08	17.08	25.08	9.09
Аланінтрансфераза (АЛТ), ОД/дм ³		43	54	99	129
Аспартаттрансфераза (АСТ), ОД/дм ³		54	102	226	99
СРБ, мкг/см ³		негат	6	24	24
ЛДГ, ОД/дм ³		2958		5748	

дений білим нальотом. Дихання через ніс вільне. У легенях дихання жорстке, хрипи не вислуховуються, ЧДР – 25 за хвилину. Перкуторно легеневий звук. Серцева діяльність ритмічна, систолічний шум у всіх точках аускультатії. Живіт м'який, доступний глибокій пальпації. Печінка виступає з-під краю реберною дуги на 1 см, селезінка не збільшена. Менінгеальні знаки негативні. Сечовиділення не порушене. Випорожнення зі схильністю до закрепів.

У загальному аналізі крові (ЗАК): анемія, стійка тромбоцитопенія, лейкоцитоз із паличкоядерним зсувом уліво. Підвищені рівні трансфераз, ЛДГ, СРБ (табл. 1, 2).

Дитину оглянуто гематологом. Проведено *стерильну пункцію*: при високій кількості клітинних елементів у препаратах кісткового мозку – розширення гранулоцитарного паростка кровотворення з помірно вираженими ознаками дегенерації. Еритроїдний паросток збережений, мегакаріоцитарний дещо звужений з ознаками диспоезу. Відносна кількість бластних клітин 0,4%.

Лабораторія медичної генетики від 12.08.2022: даних про хронічний мієлобластний лейкоз на цей час немає.

Ехокардіографічне дослідження 08.08.2022. Висновок «ВВС: вторинний ДМПП. Додаткова верхня порожниста вена, яка дрениється в розширений коронарний синус. Гідроперикард. Незначне збільшення правих відділів серця, незначна трикуспідальна недостатність. Гідроторакс?».

З 13.08.2022 дитина знову почала лихоманити. Спостерігалася гіперемія піднебінних дужок, у ЗАК – паличкоядерний зсув вліво. Призначено антибіотикотерапію, але стан дитини був без поліпшення, продовжувала лихоманити до 38,2°C.

18.08.2022 проведено рентгенограму органів грудної порожнини. Картина не виключала специфічної пневмонії (туберкульоз? лейкоз?) із реакцією плеври та внутрішньогрудних лімфатичних вузлів (рис. 4).

Враховуючи Rø-картину, появу стоматиту, відмінено цефотаксим, а призначено в/в меро-

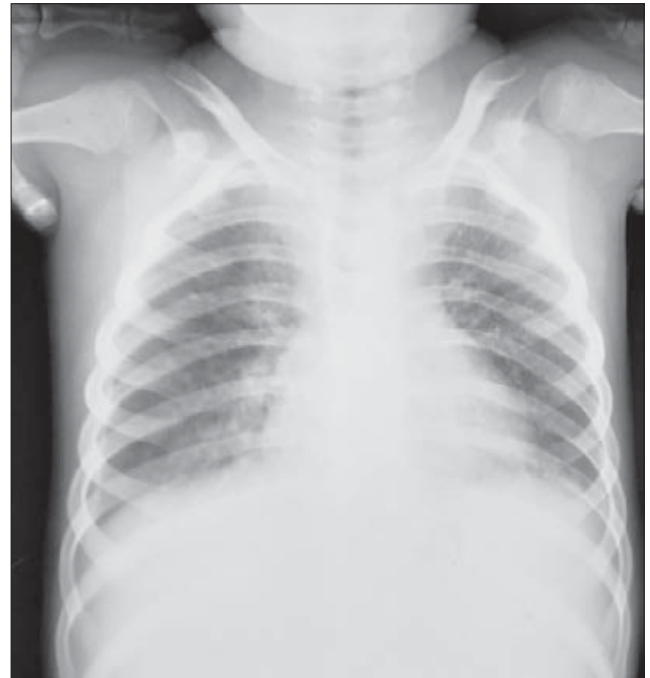

Рис. 4. Рентгенографія органів грудної клітки

пенем 20 мг/кг та мікамін 2,5 мг/кг із 18.09.2022 по 24.09.2022 (7 діб).

Полімеразна ланцюгова реакція до внутрішньоклітинних інфекцій, гепатитів В та С, *Parvovirus*: негативні.

22.08.2022 в аналізах крові зберігається тромбоцитопенія (21 Г/л). 23.08-24.08.2022 введено тромбоконтрат.

Проведено комп'ютерну томографію з контрастуванням органів грудної клітки, черевної порожнини, малого таза: двобічний малий гідроторакс. Гідроперикард. Зміни в легенях обумовлені ВВС, судин і респіраторними порушеннями. Аномалії розвитку: трахеальний бронх праворуч, аберантна права підключична артерія (*a. Luzoria*), додаткова ліва верхня порожниста вена, яка дрениється в коронарний синус. Високе відходження верхньої брижової артерії. Невелика лімфоаденопатія пахвових, брижово-ободових і здухвинно-ободових лімфатичних вузлів. Помірна гепатомегалія. Звапніння пульпозного ядра Th6-Th7 міжхребцевого диска (рис. 5).

Дитину оглянуто фтизіатром: СД, ВВС. Системний ЮІА. Даних про туберкульоз легень

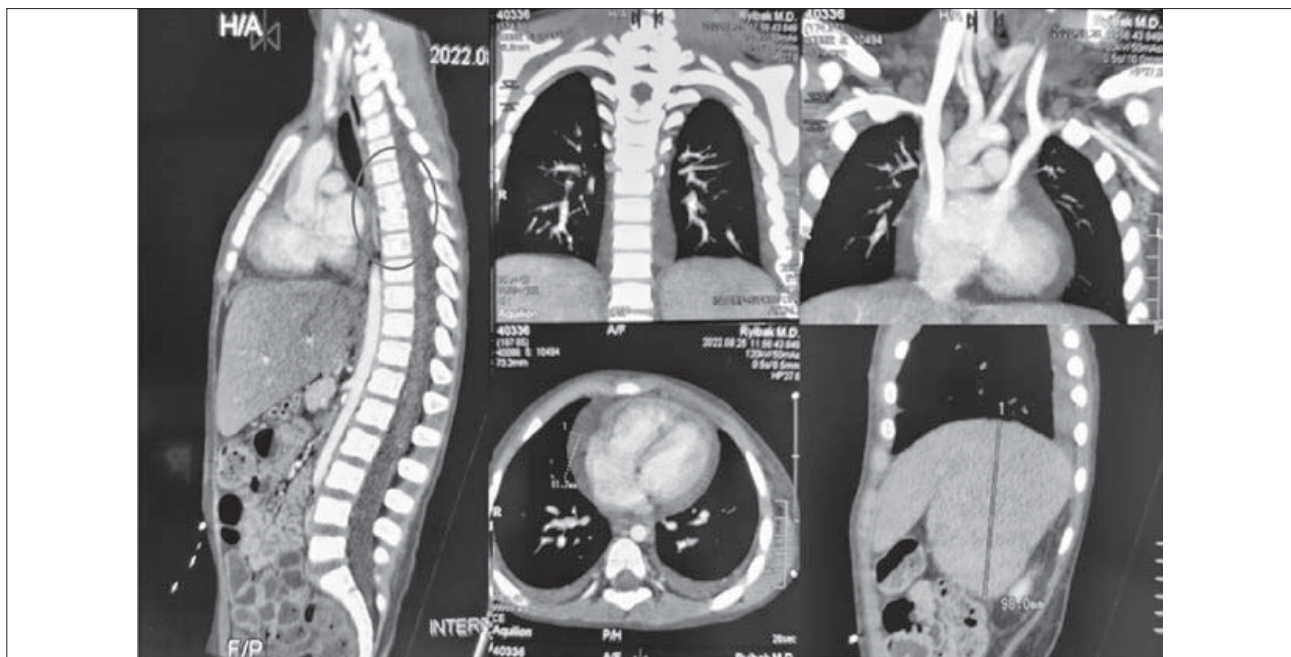


Рис. 5. Комп'ютерна томографія органів грудної клітки та черевної порожнини

і хребта на цей час не виявлено. Рекомендовано для заперечення туберкульозної інфекції провести квантифероновий тест: негативний.

У процесі обстеження заперечено онкогематологічні захворювання, інфекційні захворювання, синдром системної запальної відповіді, туберкульоз легень і хребта.

Стан дитини залишався тяжким. Тривала лихоманка, тромбоцитопенія, гідроперикард, в'ялість, слабкість. Враховуючи наявність у дитини сЮІА, запідозрено ускладнення на тлі імуносупресивної терапії – САМ.

Згідно з 2016 Classification Criteria for Macrophage Activation Syndrome Complicating Systemic Juvenile Idiopathic Arthritis у пацієнтів із гарячкою, які хворіють на сЮІА, діагностують САМ, якщо: наявні будь-які два з таких показників: феритин – >684 нг/мл, тромбоцити – ≤ 181 Г/л, АСТ – >48 Од/л, тригліцериди – >156 мг/дл, фібриноген – ≤ 360 мг/дл [7]. У наведеному клінічному випадку пацієнт мав: гарячку ($38,2^{\circ}\text{C}$), феритин – 1651 нг/мл, АСТ – 226 Од/л, тромбоцити – $18\text{--}81$ Г/л.

Враховуючи тривалу лихоманку, підвищений рівень феритину, тромбоцитопенію, збільшення АСТ, ЛДГ, гепатоспленомегалію, встановлено діагноз «Синдром активації макрофагів при сЮІА. СД. ВВС: вторинний ДМПП. Додаткова верхня порожниста вена, яка дрениється в розширений коронарний синус. Серцева недостатність 1–2-го ступеня».

За протоколом лікування сЮІА, ускладненого САМ [6], призначено пульс-терапію солумедролом із розрахунку 16 мг/кг №3; потім метіпред 2 мг/кг на добу з поступовим зниженням дози. Стан дитини поліпшився, стала більш активною, набряків немає, не лихоманить, висипу немає. В аналізах крові – позитивна динаміка з підвищенням рівня тромбоцитів до 103 Г/л, дитину виписано для продовження лікування за місцем проживання.

З березня 2023 року перебуває в медикаментозній ремісії. Отримує тоцилізумаб – 12 мг/кг 1 раз на 2 тижні, метіпред – 4 мг на добу.

Обговорення та висновки

У 10% хворих з сЮІА розвивається САМ, але відомо, що його частота, яка не відображається в клінічній практиці, досягає $30\text{--}40\%$ [10]. САМ проявляється у вигляді вторинного гемафагоцитарного лімфогістіоцитозу, що призводить до гіперзапального стану в результаті основного цитокінового шторму [1]. Тригерними факторами розвитку вищеописаного синдрому можуть бути інфекції, ліки (аспірин, нестероїдні протизапальні засоби, препарати золота, метотрексат і блокатори фактора некрозу пухлини) та їхні побічні ефекти, зміна препарату або початок застосування біологічних препаратів [10].

Основними клінічними ознаками САМ є: безперервна висока температура, гепатосплено-

мегалія, лімфаденопатія, кровотечі, дисфункції центральної нервової системи; **лабораторними:** цитопенія, зміна рівня трансфераз, коагулопатія, зниження ШОЕ, гіпертригліцеридемія, гіпонатріємія, гіпоальбумінемія, гіперферитинемія; **гістопатологічними:** гемафагоцитоз макрофагів у кістковому мозку [2,8].

Вищеописаний пацієнт мав гарячку, підвищений феритин, підвищення рівня АСТ, зниження кількості тромбоцитів.

Отже, остаточний діагноз встановлено згідно з критеріями Європейської ліги проти ревматизму/Американського коледжу ревматології (EULAR/ACR) 2016 року, через 4 тижня після останньої госпіталізації. Труднощі діагностування викликали перші прояви захворювання: в'ялість, висип, відсутність лихоманки в перші дні, поява гарячки на 8-му добу (13.08.2022). В аналізах крові — не характерні для САМ підвищення ШОЕ та лейкоцитоз, у кістковому мозку за 09.08.2022 — відсутній

гемафагоцитоз макрофагів, що не дало змоги запідозрити САМ.

Синдром активації макрофагів — тяжке ускладнення терапії сЮІА, яке без лікування призводить до летального наслідку. Такий стан вимагає своєчасного встановлення діагнозу та відповідного лікування для запобігання життєзагрозливим наслідкам [10].

Пацієнти, які отримують лікування імунобіологічними препаратами, зокрема тоцилізумабом, можуть мати атипові симптоми САМ і лабораторні зміни, які ускладнюють діагностування САМ у хворих на сЮІА [2].

Вищеописаний клінічний випадок є прикладом розвитку САМ під час лікування сЮІА з нетиповим початком і лабораторними показниками, що було розцінено як прояви основного захворювання та потребувало тривалого діагностичного пошуку.

Автори заявляють про відсутність конфлікту інтересів.

REFERENCES/ЛІТЕРАТУРА

1. Bagri NK, Gupta L, Sen ES, Ramanan AV. (2021, Dec 15). Macrophage Activation Syndrome in Children: Diagnosis and Management. *Indian Pediatr.* 58(12): 1155–1161. Epub 2021 Mar 26. doi: 10.1007/s13312-021-2399-8. PMID: 33772536; PMCID: PMC8732159.
2. Boyko Ya. (2019). Juvenile idiopathic arthritis. Lviv: Svit. [Бойко Я. (2019). Ювенільний ідіопатичний артрит. Львів: Світ].
3. De Graaf G, Buckley F, Skotko BG. (2021, Mar). Estimation of the number of people with Down syndrome in Europe. *Eur J HumGenet.* 29(3): 402–410. Epub 2020 Oct 31. doi: 10.1038/s41431-020-00748-y. Erratum in: *Eur J HumGenet.* (2022, Oct). 30(10): 1199–1200. PMID: 33130823; PMCID: PMC7940428.
4. Foley CM, Deely DA, MacDermott EJ, Killeen OG. (2019, Jun 3). Arthropathy of Down syndrome: an under-diagnosed inflammatory joint disease that warrants a name change. *RMD Open.* 5(1): e000890. doi: 10.1136/rmdopen-2018-000890. PMID: 31245048; PMCID: PMC6560675.
5. Jones JT, Kitchen J, Talib N. (2022, Mar 14). Down Syndrome-Associated Arthritis (DA): Diagnostic and Management Challenges. *Pediatric Health Med Ther.* 13: 53–62. doi: 10.2147/PHMT.S282646. PMID: 35311022; PMCID: PMC8932915.
6. Onel KB, Horton DB, Lovell DJ, Shenoi S, Cuello CA, Angeles-Han ST et al. (2022, Apr). 2021 American College of Rheumatology Guideline for the Treatment of Juvenile Idiopathic Arthritis: Therapeutic Approaches for Oligoarthritis, Temporomandibular Joint Arthritis, and Systemic Juvenile Idiopathic Arthritis. *Arthritis CareRes (Hoboken).* 74(4): 521–537. Epub 2022 Mar 1. doi: 10.1002/acr.24853. PMID: 35233986; PMCID: PMC10124899.
7. Presson AP, Partyka G, Jensen KM, Devine OJ, Rasmussen SA et al. (2013, Oct). Current estimate of Down Syndrome population prevalence in the United States. *J Pediatr.* 163(4): 1163–1168. Epub 2013 Jul 23. doi: 10.1016/j.jpeds.2013.06.013. PMID: 23885965; PMCID: PMC4445685.
8. Ravelli A, Minoia F, Davi S, Horne A, Bovis F, Pistorio A et al. (2016, Mar). 2016 Classification Criteria for Macrophage Activation Syndrome Complicating Systemic Juvenile Idiopathic Arthritis: A European League Against Rheumatism/American College of Rheumatology/Paediatric Rheumatology International Trials Organisation Collaborative Initiative. *Arthritis Rheumatol.* 68(3): 566–576. Epub 2016 Feb 9. doi: 10.1002/art.39332. PMID: 26314788.
9. Roizen NJ, Patterson D. (2003, Apr 12). Down's syndrome. *Lancet.* 361(9365): 1281–1289. doi: 10.1016/S0140-6736(03)12987-X. PMID: 12699967.
10. Shimizu M. (2021, Dec). Macrophage activation syndrome in systemic juvenile idiopathic arthritis. *Immunol Med.* 44(4): 237–245. Epub 2021 May 13. doi: 10.1080/25785826.2021.1912893. PMID: 33982649.

Відомості про авторів:

Іванова Вікторія Григорівна — асистент каф. педіатрії, неонатології та дитячих інфекцій ДНМУ. Адреса: м. Лиман Донецька область, вул. Привокзальна, 27. Зав. відділення педіатрії № 2 КНП «Обласна клінічна дитяча лікарня Кіровоградської обласної ради».

Адреса: м. Кропивницький, вул. Преображенська, 79/35. <https://orcid.org/0000-0003-0240-508X>.

Хапченкова Дар'я Сергіївна — лікар-педіатр, дитячий кардіоревматолог, д. філос., доц., зав. каф. педіатрії, неонатології та дитячих інфекцій ДНМУ.

Адреса: м. Лиман Донецька область, вул. Привокзальна, 27. <https://orcid.org/0000-0002-5965-9905>.

Шишканова Наталя Валентинівна — асистент каф. педіатрії, неонатології та дитячих інфекцій, ДНМУ. Адреса: м. Лиман, Донецька область,

вул. Привокзальна, 27. Лікар-імунолог дитячий КНП «Обласна клінічна дитяча лікарня Кіровоградської обласної ради».

Адреса: м. Кропивницький, вул. Преображенська, 79/35. <https://orcid.org/0000-0002-6056-9501>.

Дзюба Олексій Олександрович — асистент каф. педіатрії, неонатології та дитячих інфекцій ДНМУ. Адреса: м. Лиман, Донецька область,

вул. Привокзальна, 27. Лікар-педіатр КНП «Обласна клінічна дитяча лікарня Кіровоградської обласної ради».

Адреса: м. Кропивницький, вул. Преображенська, 79/35. <https://orcid.org/0000-0002-5853-8319>.

Лисенко Станіслав Сергійович — лікар-інтерн-педіатр КНП «Обласна клінічна дитяча лікарня Кіровоградської обласної ради».

Адреса: м. Кропивницький, вул. Преображенська, 79/35. <https://orcid.org/0009-0006-3455-2374>.

Стаття надійшла до редакції 08.04.2024 р., прийнята до друку 09.09.2024 р.