

УДК 618.5-089.888.61+618.36-005.1

## Н.М. Шемякіна, Є.М. Суліменко, О.М. Суліменко, М.М. Коваленко

# Розродження при аномальній інвазії плаценти: placenta accreta spectrum

Багатопрофільний медичний центр «Лелека», м. Київ, Україна

Ukrainian Journal Health of Woman. 2024. 4(173): 75-79; doi: 10.15574/HW.2024. 4(173).7579

**For citation:** Shemyakina NM, Sulimenko YM, Sulimenko OM, Kovalenko MM. (2024). Birth with abnormal placenta invasion: placenta accreta spectrum. Ukrainian Journal Health of Woman. 4(173): 75-79; doi: 10.15574/HW.2024. 4(173).7579

Розродження шляхом кесаревого розтину призвело до збільшення кількості жінок репродуктивного віку з оперованою маткою. Частота аномалій інвазії плаценти в пацієток, які перенесли 1, 2, 3, 4 та 5 операцій, становить 3%, 11%, 40%, 61%, 67%, відповідно.

**Мета** — на основі клінічного випадку навести підхід у діагностуванні, використанні ендоваскулярних кровозберігаючих технологій та залученні мультидисциплінарної команди лікарів при розродженні вагітної з аномальною інвазією плаценти.

**Клінічний випадок.** Жінка з діагнозом «Вагітність III — 29 тижнів + 4 дні. Рубець на матці після попередніх двох кесаревих розтинів. Повне передлежання плаценти з аномальною інвазією плаценти (PAS II). Очікувані III пологи». Магнітно-резонансна томографія органів малого таза: стан після двох кесаревих розтинів із відповідними змінами стінки матки у вигляді значущого її стоншення, з ознаками часткового вrostання тканини плаценти. Повне передлежання плаценти з перекриттям вічка шийки матки. Плановий кесарів розтин у терміні 36 тижнів 1 день. Виконано стентування сечоводів, встановлення аортального оклюзійного балона. Після цього виконано корпоральний кесарів розтин. Народилася дівчинка масою тіла 2740 г зі зростом 49 см та оцінкою за шкалою Апгар 8/9 балів. На пуповину накладено лігатуру, а плаценту залишено на місці, матку ушито. Після виконання балонної оклюзії аорти та роздуття балона розпочато виділення дефекту плацентации в нижньому сегменті матки 7×10 см. Проведено метропластику нижнього сегмента матки. Анестезіологічне забезпечення — периферичний судинний доступ G16, епідуральна анестезія. Трансфузіолог відповідав за підготовку крові, заготовлені заздалегідь, роботу апарата для аутогемотрансфузії, роботу тромбоеластографа та періодичний забір крові для досліджень. Моніторинг показав стабільні показники гемодинаміки з коливаннями відносно вихідних даних у межах 20%. Лабораторні дослідження: гемоглобін (г/л) — 116 → 90 → 64 → 91; еритроцити × 10<sup>12</sup> — 3,59 → 2,73 → 1,88 → 2,92; фібриноген (г/л) — 6,38 → 5,7 → 3,55. Інфузія кристалоїдів — 3000 мл; колоїдів (желатин) — 500 мл; аутоеритроцитів — 615 мл (HCT=60); донорських еритроцитів — 2 од (687 мл); свіжозаморожена плазма — 3 од (750 мл); альбуміну 25% — 200 мл; додатково введено транексамову кислоту — 1500 мг. Післяопераційний період — без особливостей.

**Висновки.** Ретельна підготовка матеріально-технічної бази, залучення мультидисциплінарної команди та застосування ендоваскулярних кровозберігаючих технологій під час оперативного розродження є запорукою успішного виконання органозберігаючих операцій. У наведеному клінічному випадку, незважаючи на складний для діагностування та хірургічного лікування варіант вrostання плаценти, вдалося виконати органозберігаючу операцію.

Дослідження виконано відповідно до принципів Гельсінської декларації. На проведення досліджень отримано інформовану згоду пацієнтки.

Автори заявляють про відсутність конфлікту інтересів.

**Ключові слова:** пологи, кесарів розтин, placenta accreta spectrum, кровотеча.

## Birth with abnormal placenta invasion: placenta accreta spectrum

**N.M. Shemyakina, Y.M. Sulimenko, O.M. Sulimenko, M.M. Kovalenko**

Multidisciplinary medical center "Leleka", Kyiv, Ukraine

Childbirth by caesarean section has led to an increase in the number of women of reproductive age with an operated uterus. The frequency of placental invasion abnormalities in patients who underwent 1, 2, 3, 4 and 5 operations is 3%, 11%, 40%, 61%, 67%, respectively [1,2].

The **aim** — on the basis of the presented clinical case, demonstrate the approach in diagnosis, the use of endovascular blood-saving technologies and the involvement of a multidisciplinary team of doctors in the delivery of a pregnant woman with abnormal invasion of the placenta.

**Clinical case.** A woman with a diagnosis of Pregnancy III — 29 weeks + 4 days. A scar on the uterus after two previous cesarean sections. Complete placenta previa with abnormal invasion of the placenta (PAS II). Expected third birth. MRI of the pelvic organs: state after 2 cesarean sections with corresponding changes in the uterine wall in the form of significant thinning, with signs of partial ingrowth of the placenta tissue. Complete placenta previa with the cervical os overlapping. Planned caesarean section at 36 weeks 1 day. Stenting of the ureters, installation of an aortic occlusion balloon was performed. After that, a corporal caesarean section was performed. A girl was born weighing 2740 g with a height of 49 cm and an Apgar score of 8/9. A ligature was placed on the umbilical cord, and the placenta was left in place, the uterus was sewn up. After balloon occlusion of the aorta and inflation of the balloon, the separation of placental defect in the lower segment of the uterus of 7x10 cm was started. Metroplasty of the lower segment of the uterus was performed. Anesthetic support — peripheral vascular access G16, epidural anesthesia. The transfusionist was responsible for the blood preparations that were prepared in advance, the operation of the autohemotransfusion machine, the operation of the thromboelastograph, and periodic blood sampling for research. Monitoring showed stable indicators of hemodynamics with fluctuations relative to the initial data within 20%. Laboratory studies: Hb (g/l) — 116 → 90 → 64 → 91; Red blood cells × 10<sup>12</sup> — 3.59 → 2.73 → 1.88 → 2.92; Fibrinogen (g/l) — 6.38 → 5.7 → 3.55. Infusion of crystalloids — 3000 ml; colloids (gelatin) — 500 ml; autoerythrocytes — 615 ml (HCT=60); donor erythrocytes — 2 units (687 ml); fresh frozen plasma — 3 units (750 ml); albumin 25% — 200 ml; tranexamic acid was additionally administered — 1500 mg. Postoperative period without special features.

**Conclusions.** Careful preparation of the material and technical base, the involvement of a multidisciplinary team and the use of endovascular blood-saving technologies during operative delivery are the key to the successful performance of organ-saving operations. In this clinical case, despite the presence of a variant of placental ingrowth that is difficult to diagnose and surgically treat, it was possible to perform an organ-preserving operation.

The research was carried out in accordance with the principles of the Helsinki Declaration. The informed consent of the patient was obtained for conducting the studies.

No conflict of interests was declared by the authors.

**Keywords:** childbirth, cesarean section, placenta accreta spectrum, bleeding.

## Вступ

Розродження шляхом кесаревого розтину призвело до збільшення кількості жінок репродуктивного віку з оперованою маткою. Обґрунтоване, а інколи і необґрунтоване захоплення оперативним розродженням шляхом кесаревого розтину привело до дедалі більшої частки маткових кровотеч, пов'язаних з аномалією прикріплення плаценти [1,3]. Частота аномалій інвазії плаценти в пацієток, які перенесли 1, 2, 3, 4 та 5 операцій, становить 3%, 11%, 40%, 61%, 67%, відповідно [1,3]. Аномалія прикріплення плаценти: placenta accreta (щільне прикріплення плаценти), при якому якірні ворсини прикріплюються до міометрія, спостерігається в 63% випадків, placenta increta (вростання плаценти), коли якірні плацентарні ворсини проникають у товщу міометрія (15% випадків), placenta percreta плаценти через міометрій у серозну оболонку матки або сусідні органи (у 22% випадків) [4,5]. На сьогодні усі акушери користуються класифікацією placenta accreta spectrum (PAS), затвердженою членами консенсусної панелі Міжнародної федерації акушерства та гінекології (FIGO) Placenta Accreta Spectrum Diagnosis and Management Expert. PAS I – Клас 1: Щільно прикріплена плацента (placenta adherenta or creta). PAS II – Аномально інвазивна (вросла) плацента (increta). PAS III – Аномально інвазивна (проросла) плацента (percreta). PAS III a – Обмежено серозою матки. PAS III b – З інвазією в сечовий міхур. PAS III c – З інвазією в інші тазові тканини/органи [4,5].

Пошук нового підходу до ведення пацієток із вростанням плаценти обумовлений насамперед прагненням до збереження репродуктивної функції пацієнтки та мінімізації ускладнень, що неминуче супроводжують цю патологію.

**Мета** дослідження – на основі клінічного випадку навести підхід у діагностуванні, використанні ендovasкулярних кровозберігаючих технологій та залученні мультидисциплінарної команди лікарів при розродженні вагітної з аномальною інвазією плаценти.

Дослідження виконано відповідно до принципів Гельсінської декларації. На проведення досліджень отримано інформовану згоду пацієнтки.

## Клінічний випадок

Жінку госпіталізовано до багатопрофільного медичного центру «Лелека» з діагнозом «Ва-

гітність III – 29 тижнів + 4 дні. Рубець на матці після попередніх двох кесаревих розтинів. Повне передлежання плаценти з аномальною інвазією плаценти (PAS II) (імовірно, II ступінь за FIGO – placenta increta). Очікувані III пологи». З акушерського анамнезу: I вагітність – 2011 р. – пологи I термінові, патологічні. Та зове передлежання плода. Кесарів розтин. II вагітність – 2013 р. – пологи II термінові, патологічні. Рубець на матці. Кесарів розтин. III вагітність – теперішня. З анамнезу теперішньої вагітності відомо: на обліку через вагітність стояла з 14 тижнів. В 11 тижнів вагітності перебувала на стаціонарному лікуванні з діагнозом «Вагітність III – 11 тижнів. Загроза самовільного аборту». За результатами ультразвукового дослідження: розташування хоріона в рубці з ризиком його неспроможності та розвитком placenta accreta. Центральне передлежання хоріона. Ретрохоріальна гематома. У подальшому, під час дообстеження, лікарями підтверджено аномалію плацентациї: у 13 тижнів – рубець на матці, центральне передлежання плаценти з високою ймовірністю аномальної інвазії плаценти (PAS) та неспроможності післяопераційного рубця; у 20 тижнів – рубець на матці, центральне передлежання плаценти з високою ймовірністю аномальної інвазії плаценти (PAS) та неспроможності післяопераційного рубця.

Перед госпіталізацією виконано магнітно-резонансну томографію (МРТ) органів малого таза: стан після двох кесаревих розтинів із відповідними змінами стінки матки у вигляді значущого її стоншення, з ознаками часткового вростання тканини плаценти (імовірніше, increta – на рівні дифузного стоншення чітко не диференційована, однак без ознак поширення за межі матки), повне передлежання плаценти з перекриттям вічка шийки матки, вагітність – 29 тижнів, патології розвитку плода не виявлено. Дані МРТ наведено на рисунках 1 і 2.

До розроблення плану діагностичних і лікувальних заходів залучено акушерів-гінекологів, анестезіологів, урологів та ангіохірургів/інтервенційних радіологів. Після створення мультидисциплінарної команди розроблено план ведення вагітності та розродження як у плановому порядку, шляхом елективного кесаревого розтину, так і при спонтанному розвитку пологової діяльності, шляхом ургентного кесаревого розтину. Подальше спостереження вагітності проведено в умовах стаціонару. Під час динамічного моніторингу за вагітною та плодом не ви-

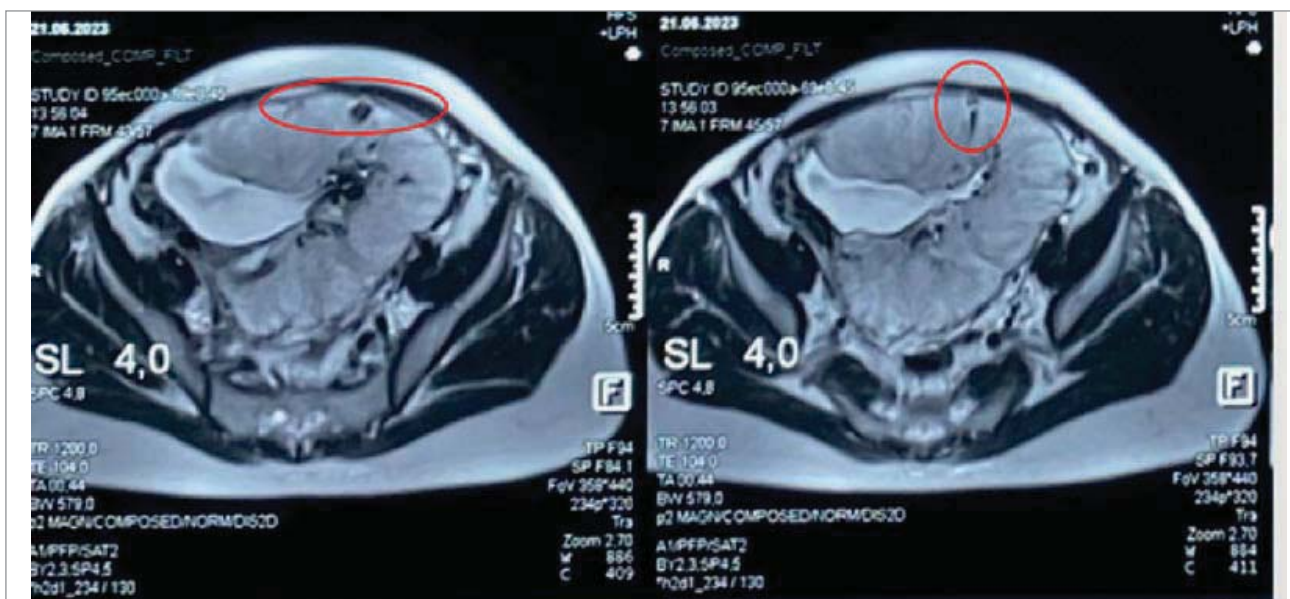


Рис. 1. Зріз у поперечній площині

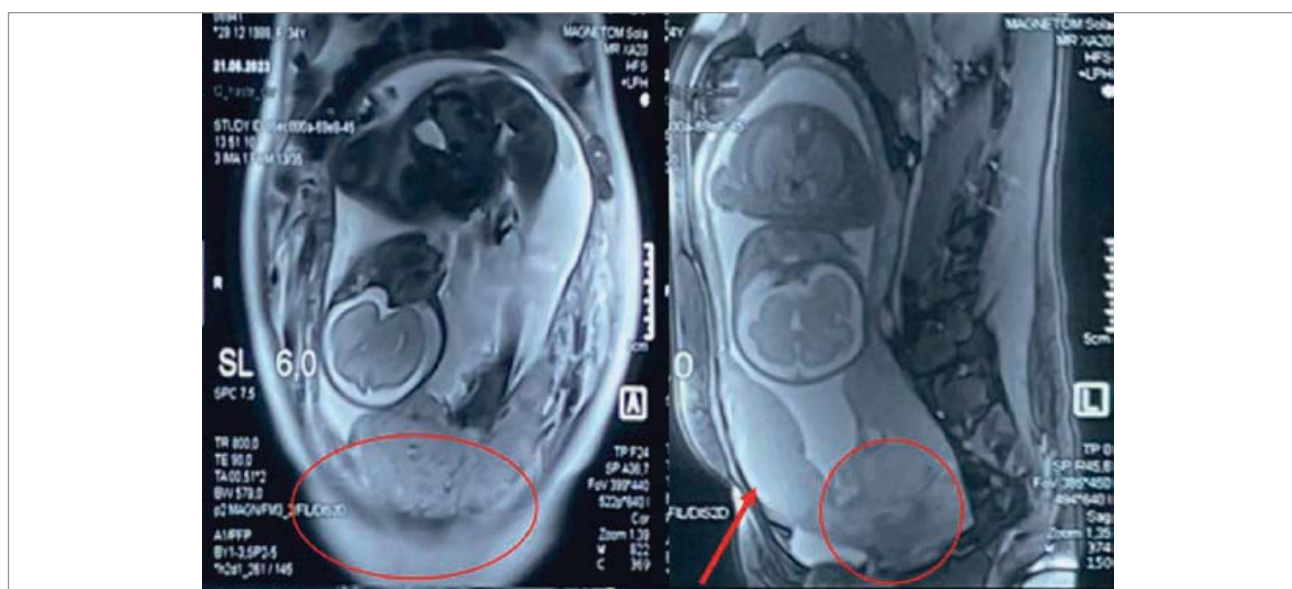


Рис. 2. Зріз у фронтальній та сагітальній площинах

явлено критичних відхилень. Жінці призначено препарати заліза per os, оскільки відзначено помірну тенденцію до анемії. У 32 тижні вагітності проведено профілактику синдрому дихальних розладів плода відповідно до національного протоколу.

Розродження проведено шляхом планового кесаревого розтину в терміні 36 тижнів 1 день. Робота мультидисциплінарної команди мала етапний характер і розпочалася з виконання стентування сечоводів для чіткого відстежування діурезу. Стентування також відіграло роль маркера входу сечоводів у сечовий міхур, оскільки, незважаючи на проведені діагностичні заходи, достеменно не було відомо глибини інвазії плаценти. Цей етап минув без особли-

востей. Після урологічної команди наступним розпочав підготовку ангіохірург/інтервенційний радіолог зі встановлення інтрод'юсера в праву стегнову артерію для подальшого введення балона в аорту. Після завершення підготовчих заходів команда акушерів-гінекологів виконала корпоральний кесарів розтин. Народилася дівчинка масою тіла 2740 г зі зростом 49 см та оцінкою за шкалою Апгар 8/9 балів. На пуповину накладено лігатуру, а плаценту залишено на місці. Матку ушито дворядним швом. У нижньому сегменті матки візуалізовано дефект інвазії у вигляді грижового випинання в ділянці попереднього рубця з проростанням у нього, що мав розміри 7×10 см. Ознак проростання за межі серозної оболонки

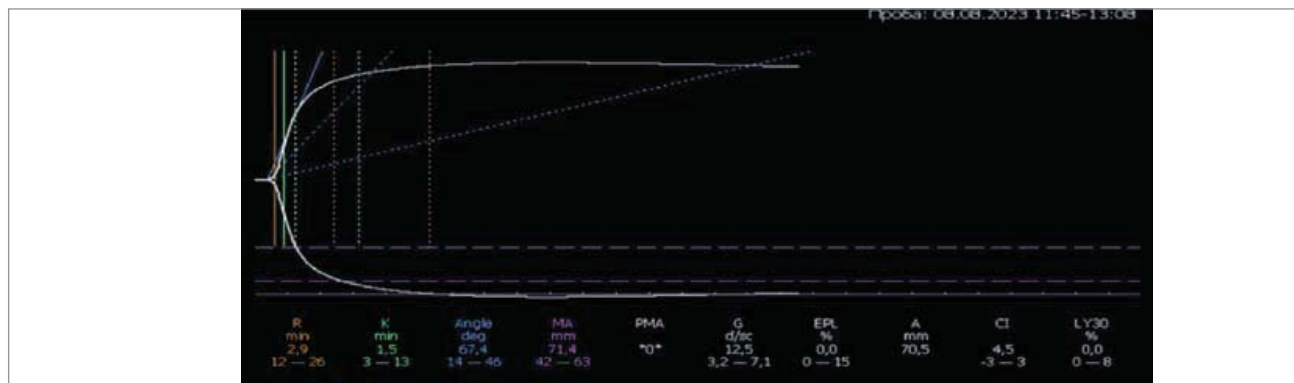


Рис. 3. Тромбоеластографія пацієнтки М.

та в суміжні органи не виявлено. З метою запобігання значній крововтраті, ангіохірург під рентген-контролем встановив оклюзійний балон у нижню третину аорти. Після виконання балонної оклюзії аорти та роздуття балона розпочато виділення дефекту плацентарної, відсепарувавши *pl.vesicouterina* та відвівши сечовий міхур донизу, виконано висічення грижового дефекту разом із плацентою в межах не інтактних тканин міометрію. Балонна оклюзія тривала 20 хв із подальшою паузою на 2 хв. Циклів роздуття та здуття було три. Слід відзначити отримані чіткі ознаки анемізації міометрію зі стійким гемостазом під час роздуття балона, що дало змогу акушерам-гінекологам виділити та видалити ділянку рубця з інвазією плаценти з максимальним збереженням здорових тканин. Виконано поетапний гемостаз плацентарного ложиська. Покроково проведено метропластику нижнього сегмента матки та часткову її деваскуляризацію (перев'язування маткових артерій з обох боків). Додатково виконано перев'язування та пересічення маткових труб за Мадлендером. Аортальний балон та катетери з обох сечоводів видалено одразу після закінчення операції.

Анестезіологічне забезпечення виконано командою за участі анестезіолога, трансфузіолога і двох анестезисток, одна з яких відповідає за чітку документальну фіксацію виконаної допомоги. Судинний доступ забезпечено двома периферичними катетерами діаметром G16. Оскільки мультидисциплінарна модель медичної допомоги передбачала поетапне виконання як підготовки до оперативного втручання, так самої операції і займала досить тривалий проміжок часу, тому як основний метод знеболювання обрано епідуральну анестезію. Трансфузіолог був відповідальний за препарати крові, заготовлені заздалегідь, роботу апарата для аутогемотрансфузії, роботу тромбоеластографа та періодичний забір крові для

досліджень. Епідуральний катетер встановлено на рівні Th12-L1, що допомогло отримати ефективний блок під час операції та достатню аналгезію в післяпологовому періоді. Моніторинг передбачав вимірювання сатурації ( $\text{SaO}_2$ ), частоти серцевих скорочень (ЧСС), артеріального тиску (АТ), електрокардіографії та періодичний забір зразків крові для оцінювання коагуляційного потенціалу та контролю анемії. Загалом, моніторинг показав стабільні показники гемодинаміки з коливаннями відносно вихідних даних у межах 20% (ЧСС — 60–90 уд./хв; АТ — 90/60–110/70 мм рт. ст.). На основному етапі виділення грижового випинання додано вазопресорну підтримку шляхом введення розчину норадреналіну в дозі 0,08–0,1 мкг/кг/хв. Лабораторні дослідження: гемоглобін (г/л) — 116 → 90 → 64 → 91; еритроцити  $\times 10^{12}$  — 3,59 → 2,73 → 1,88 → 2,92; фібриноген (г/л) — 6,38 → 5,7 → 3,55. Виконано тромбо-еластографію (рис. 3).

Під час виконання тромбоеластографії виявлено тенденцію до гіперкоагуляції. У біохімічному аналізі відзначено помірну гіпопротеїнемію, газу крові та електролітний баланс були в межах норми. Інфузійна терапія, інтраопераційно та в першу добу післяопераційного періоду, складалася зі збалансованих кристалоїдів — 3000 мл; колоїдів (желатин) — 500 мл; аутоеритроцитів — 615 мл (НСТ=60); донорських еритроцитів — 2 од (687 мл); свіжозаморожена плазма — 3 од (750 мл); альбуміну 25% — 200 мл; додатково введено транексамову кислоту — 1500 мг.

Після завершення оперативного втручання жінку переведено до відділення анестезіології та інтенсивної терапії для моніторингу. Післяопераційне знеболювання передбачало застосування епідуральної аналгезії з низькоконцентрованим розчином місцевого анестетика, нестероїдних протизапальних препаратів і парацетамолу.

Мультиmodalний підхід у післяопераційному знеболюванні дав змогу виконати ранню активізацію вже за чотири години, що, своєю чергою, сприяло швидкій реабілітації жінки. На сьому добу жінку та дитину в задовільному стані виписано додому.

Провідним фактором ризику аномалій плацентації є наявність рубця на матці після кесаревого розтину або консервативної міомектомії. В поодиноких випадках такі патології матки, як аномалії розвитку, аденоміоз, міома, дистрофія сполучної тканини, наслідки променевої терапії або інші причини, призводять до мікроскопічних дефектів ендометрія, які створюють умови для аномального прикріплення плаценти. Однак слід враховувати наявність інших причин, які можуть призводити до аномалії прикріплення плаценти, зокрема, інфекційного фактора, на що вказують попередні дослідження [2,5].

На нашу думку, мультидисциплінарний підхід у діагностуванні, підготовці до розродження з побудовою чіткого алгоритму дій та використанні кровозберігаючих технологій, у тому числі аортальної балонної оклюзії, дав змогу нам успішно провести розродження і метро-

пластику зі збереженням матки. Зарубіжні дослідники наголошують на обов'язковому використанні ендovasкулярних кровозберігаючих технологій, а особливо на аортальній балонній оклюзії, як найбільш ефективному методі зупинки кровотечі в місці аномальної інвазії для успішного виконання метропластики [2,4].

## Висновки

Активне виявлення факторів ризику і раннє діагностування аномалії плацентації є основними умовами в профілактиці масивних акушерських кровотеч і зниженні показників материнської смертності. Ретельна підготовка матеріально-технічної бази, залучення мультидисциплінарної команди та використання ендovasкулярних кровозберігаючих технологій у виконанні оперативного розродження є запорукою успішного виконання органозберігаючих операцій.

У наведеному клінічному випадку, незважаючи на складний для діагностування та хірургічного лікування варіант вродження плаценти, вдалося виконати органозберігаючу операцію.

*Автори заявляють про відсутність конфлікту інтересів.*

## References/Література

1. Carusi DA, Fox KA, Lyell DJ, Perlman NC, Aalipour S, Einerson BD et al. (2020). Placenta Accreta Spectrum Without Placenta Previa. *Obstetrics Gynecology*. 136; 3: 458–465. doi: 10.1097/AOG.0000000000003970.
2. Einerson BD, Gilner JB, Zuckerwise LC. Placenta Accreta Spectrum. *Obstet Gynecol*. 2023 Jul 1;142(1):31–50. doi: 10.1097/AOG.0000000000005229. Epub 2023 Jun 7. PMID: 37290094; PMID: PMC10491415.
3. Jauniaux E, Collins S, Burton GJ. (2018). Placenta accreta spectrum: pathophysiology and evidence-based anatomy for prenatal ultrasound imaging. *American journal of obstetrics and gynecology*. 218; 1: 75–87. doi: 10.1016/j.placenta.2008.04.008.
4. Jauniaux E, Ayres-de-Campos D, Langhoff-Roos J, Fox KA, Collins S. (2019). FIGO classification for the clinical diagnosis of placenta accreta spectrum disorders. *International journal of gynaecology and obstetrics*. 146; 1: 20–24. doi: 10.1002/ijgo.12761.
5. Jauniaux E, Bunce C, Grønbeck L, Langhoff-Roos J. (2019). Prevalence and main outcomes of placenta accreta spectrum: a systematic review and meta-analysis. *American journal of obstetrics and gynecology*. 221; 3: 208–218. doi: 10.1016/j.ajog.2019.01.233.

### Відомості про авторів:

**Шемякіна Наталя Миколаївна** — мед. директор, лікар-акушер-гінеколог БМЦ «Лелека». Адреса: м. Київ, вул. Квітки Цісик, 56. <https://orcid.org/0009-0009-3343-2508>.

**Суліменко Євген Миколайович** — лікар-анестезіолог БМЦ «Лелека». Адреса: м. Київ, вул. Квітки Цісик, 56. <https://orcid.org/0000-0003-4738-4155>.

**Суліменко Ольга Миколаївна** — лікар акушер-гінеколог БМЦ «Лелека». Адреса: м. Київ, вул. Квітки Цісик, 56. <https://orcid.org/0000-0003-1948-8387>.

**Коваленко Микола Миколайович** — лікар акушер-гінеколог БМЦ «Лелека». Адреса: м. Київ, вул. Квітки Цісик, 56. <https://orcid.org/0009-0002-1191-6834>.

Стаття надійшла до редакції 22.07.2024 р.; прийнята до друку 15.09.2024 р.

## Правила подачі та оформлення статей

Авторська стаття направляється до редакції електронною поштою у форматі MS Word. Стаття супроводжується офіційним направленням від установи, в якій була виконана робота, з візою керівництва (наукового керівника), завіренням круглою печаткою установи, експертним висновком про можливість відкритої публікації, висновком етичного комітету установи або національної комісії з біоетики. На останній сторінці статті мають бути власноручні підписи всіх авторів та інформація про відсотковий внесок у роботу кожного з авторів.

Оригінали супровідних документів у вигляді сканованих копій вищезазначених документів і першої (титульної) сторінки статті з візою керівництва, печаткою установи і підписами всіх авторів у форматі Adobe Acrobat (\*.pdf) надсилаються на електронну адресу редакції.

Статті приймаються українською або англійською мовами.

**Структура матеріалу:** вступ (стан проблеми за даними літератури не більше ніж 5–7-річної давності); мета, завдання, матеріали та методи; результати дослідження та їх обговорення (висвітлення статистично опрацьованих результатів дослідження); висновки; перспективи подальших досліджень у даному напрямку; список літератури (два варіанти); реферати українською та англійською мовами.

**Реферат** є незалежним від статті джерелом інформації, коротким і послідовним викладенням матеріалу публікації за основними розділами і має бути зрозумілим без самої публікації. Його обсяг має бути 250–350 слів. Обов'язково подаються ключові слова (від 3 до 8 слів) у порядку значущості. Реферат до оригінальної статті повинен мати структуру, що повторює структуру статті: мета дослідження; матеріали і методи; результати; висновки; ключові слова. Усі розділи у рефераті мають бути виділені в тексті жирним шрифтом. Для інших статей (огляд, лекція, клінічний випадок тощо) реферат повинен включати короткий виклад основної концепції статті та ключові слова.

**Оформлення статті.** На першій сторінці зазначаються: індекс УДК ліворуч, ініціали та прізвища авторів, назва статті, назва установ, де працюють автори та виконувалось дослідження, місто, країна. За умови проведення досліджень із залученням будь-яких матеріалів людського походження, в розділі «Матеріали і методи» автори повинні зазначити, що дослідження проводилися відповідно до стандартів біоетики, були схвалені етичним комітетом установи або національною комісією з біоетики. Те саме стосується і досліджень за участю лабораторних тварин.

**Наприклад:** «Дослідження виконані відповідно до принципів Гельсінської Декларації. Протокол дослідження ухвалений Локальним етичним комітетом всіх зазначених у роботі установ. На проведення досліджень було отримано інформовану згоду батьків дітей (або їхніх опікунів)»; «Під час проведення експериментів із лабораторними тваринами всі біоетичні норми та рекомендації були дотримані».

Кількість ілюстрацій (рисунок, схеми, діаграми, фото) має бути мінімальною. Діаграми, графіки, схеми будуються у програмах Word або Excel; фотографії повинні мати один із наступних форматів: PDF, TIFF, PSD, EPS, AI, CDR, QXD, INDD, JPG (150–600 dpi).

Таблиці та рисунки розташовують у тексті статті одразу після першого згадування. У підпису до рисунку наводять його назву, розшифровують усі умовні позначки (цифри, літери, криві тощо). Таблиці мають бути оформлені відповідно до вимог ДАК, бути компактними, пронумерованими, мати назву. Номери таблиць, їхні заголовки і цифрові дані, оброблені статистично, повинні точно відповідати наведеним у тексті статті.

**Оформлення списку літератури.** Посилання на літературні джерела у тексті позначаються цифрами у квадратних дужках та відповідають нумерації у списку літератури. **Статті зі списком літературних джерел у вигляді посилань на кожній сторінці або кінцевих посилань не приймаються.**

Літературні джерела наводяться одразу після тексту статті, джерела розташовуються за англійським алфавітом. Згідно з Наказом МОН України №40 від 12.01.2017 р. «Про затвердження вимог до оформлення дисертацій» оформлення списку літератури здійснюється відповідно стилю APA (American Psychological Association style), що може використовуватися у дисертаційних роботах.

Кириличні джерела (на українській та російській мовах) наводяться латиницею у тому написанні, як вони зазначені та реєструються на англійських сторінках сайтів журналів. Якщо джерело не має назви англійською мовою – воно наводиться у транслітерації. Таке оформлення списку літератури необхідно для аналізу статті та посилань на авторів у міжнародних наукометричних базах даних, підвищення індексу цитування авторів.

**Приклади оформлення літературних джерел:**

Author AA, Author BB, Author CC. (2005). Title of the article. Title of Journal. 10(2);3:49–53.

Author AA, Author BB, Author CC. (2005). Title of the article. Title of Journal. 10(2);3:49–53. [Автор AA, Автор BB, Автор CC. (2005). Назва журналу. 10(2);3:49–53].

Author AA, Author BB, Author CC. (2006). Title of the book. City: Publisher: 256.

Author AA, Author BB, Author CC. (2006). Title of the book. City: Publisher: 256. [Автор AA, Автор BB, Автор CC. (2005). Назва книжки. Місто: Видавець: 256].

У тексті статті допускаються загальноприйняті скорочення, а також авторські скорочення, які обов'язково розшифровуються у тексті при першому згадуванні та залишається незмінними по всьому тексту. У кінці статті автори мають заявити про наявність будь-яких конкуруючих фінансових інтересів щодо написання статті. Зазначення конфлікту інтересів або його відсутності у статті є обов'язковим.

Стаття закінчується відомостями про всіх авторів. Зазначаються прізвище, ім'я, по батькові (повністю), вчений ступінь, вчене звання, посада в установі/установах, робоча адреса, робочий телефон, адресу електронної пошти та ідентифікатор ORCID (<https://orcid.org/register>). Автор, відповідальний за зв'язок із редакцією, надає свій мобільний/контактний номер телефону.

Відповідальність за достовірність та оригінальність наданих матеріалів (фактів, цитат, прізвищ, імен, результатів досліджень тощо) несуть автори.

Редакція забезпечує рецензування статей, виконує спеціальне та літературне редагування, залишає за собою право скорочувати обсяг статей. Відмова авторам у публікації статті може здійснюватися без пояснення причин і не вважається негативним висновком щодо наукової та практичної значущості роботи.

**Статті, оформлені без дотримання правил, не розглядаються і не повертаються авторам.**

*Редколегія*



**WORLD THROMBOSIS DAY**  
**13 OCTOBER**

**#Ukraine\_support WTD 2025**

## **Шановний колего!**

Ми прагнемо підвищити обізнаність про тромбоз, включаючи його причини, фактори ризику, симптоми та доказову профілактику і лікування. Зрештою, ми прагнемо зменшити смертність та інвалідність, спричинену цим станом.

Наша місія підтримує глобальну ціль Всесвітньої Асамблеї охорони здоров'я щодо скорочення передчасної смертності від неінфекційних захворювань на 25 відсотків до 2025 року.

**Долучайтесь! Збережемо здоров'я нації!**  
**Обізнаний сьогодні — врятований завтра!**  
**Разом ми сила!**

**EYES OPEN TO THROMBOSIS**

[wtd-ukraine.org](http://wtd-ukraine.org)

VI МІЖНАРОДНИЙ КОНГРЕС  
18–19 листопада 2025 on-line

# Antibiotic resistance STOP!

*Стійкість до антибіотиків зростає до загрозово високих рівнів у всьому світі. Нові механізми стійкості з'являються і поширюються всюди, створюючи перешкоди для лікування розповсюджених інфекційних захворювань*

- World Health Organization

## ANTIBIOTIC RESISTANCE



Розвиток нових антибіотиків має надзвичайне значення, оскільки еволюція мікробів продовжуватиметься безперервно, а резистентність до лікарських засобів зростає.

Проблема антибіотикорезистентності стала глобальним викликом сьогодення. Головною його причиною вважають нераціональне застосування антибактеріальної терапії.

Тож під час Всесвітнього тижня поінформованості про антибіотики, в Україні традиційно буде проведено

**V міжнародний конгрес «Antibiotic resistance STOP!»,**  
який об'єднає провідних спеціалістів медичної галузі для розробки стратегії контролю розвитку антибіотикорезистентності

[antibiotic-congress.com](http://antibiotic-congress.com)