

УДК 577.213:616.831:616-053.2

**В.М. Дудник, В.Г. Фурман, О.В. Куцак,  
О.П. Федчишин, О.В. Березницький**

## Особливості ураження центральної нервової системи в дітей із хворобою Менкеса. Клінічний випадок

Вінницький національний медичний університет імені М.І. Пирогова, Україна

Modern Pediatrics. Ukraine. (2024). 3(139): 136-144. doi: 10.15574/SP.2024.139.136

**For citation:** Dudnyk VM, Furman VH, Kutsak OV, Fedchishyn OP, Bereznitskyi OV. (2024). Features of damage to the central nervous system in children with Menkes disease. Clinical case. Modern Pediatrics. Ukraine. 3(139): 136-144. doi: 10.15574/SP.2024.139.136.

Хвороба Менкеса (ХМ) — прогресуюче мультисистемне захворювання з X-зчепленим рецесивним типом успадкування, в основі якого лежить порушення метаболізму міді, що призводить до її нестачі.

**Мета** — ознайомити практикуючих лікарів з особливостями ураження центральної нервової системи (ЦНС) у дитини з ХМ.

**Клінічний випадок.** Наведено особливості ураження ЦНС у дитини з ХМ. Висвітлено основну діагностичну цінність скарг, анамнезу, клінічних проявів ураження ЦНС, лабораторних методів дослідження (визначення рівня церулоплазміну та міді в сироватці крові, рівня міді в добовій сечі) та інструментальних методів досліджень: магнітно-резонансна комп'ютерна томографія (МРТ) головного мозку, електроенцефалографія (ЕЕГ), молекулярно-генетичне дослідження. Зміни на МРТ головного мозку — субдуральна гідрома довкола лівої півкулі головного мозку, товщиною до 6 мм, парасагітально конвексально в дорсальних відділах ліворуч визначаються тонкі нашарування підвищеної інтенсивності сигналу в T1, Flair, без обмеження дифузії — вірогідно нашарування гемосидерину, підвищена звивистість інтракраніальних артерій на рівні вілізієвого кола. Дані ЕЕГ вказують на патерн епілептиформної ЕЕГ з ознаками дезорганізації кіркового ритму. Клінічні дані (прогресуюча нейродегенерація головного мозку, гіпотермія, гіпербілірубінемія, трихополідистрофія, затримка психомоторного розвитку та росту, лабораторні дані — зниження рівнів церулоплазміну, міді в плазмі крові і рівня міді в добовій сечі), дані молекулярно-генетичного тестування (мутація в гені ATP7A) можуть відповідати ХМ.

Дослідження виконано відповідно до принципів Гельсінської декларації. На проведення досліджень отримано інформовану згоду батьків дитини.

Автори заявляють про відсутність конфлікту інтересів.

**Ключові слова:** діти, генетичні захворювання, спадкові метаболічні захворювання, центральна нервова система, хвороба Менкеса.

### Features of damage to the central nervous system in children with Menkes disease. Clinical case

**V.M. Dudnyk, V.H. Furman, O.V. Kutsak, O.P. Fedchishyn, O.V. Bereznitskyi**

National Pirogov Memorial Medical University, Vinnytsa, Ukraine

Menkes disease (MD) is a progressive multisystem disease with an X-linked recessive type of inheritance, the basis of which is a violation of copper metabolism, which leads to its deficiency.

**Aim** — to acquaint practicing doctors with the features of damage to the central nervous system in a child with MD.

**Clinical case.** The features of damage to the central nervous system (CNS) in a child with MD are described. The basic diagnostic value of complaints, history, clinical manifestations of CNS damage, laboratory methods of research (determination of the level of ceruloplasmin and copper in blood serum, the level of copper in daily urine) and instrumental research methods: magnetic resonance computer tomography (MRI) of the brain, electroencephalography (EEG), molecular genetic research.

Changes on MRI of the brain — subdural hygroma around the left hemisphere of the brain, up to 6 mm thick, parasagittal convexity in the dorsal sections on the left, thin layering of increased signal intensity in T1, Flair, without diffusion restriction — probably layering of hemosiderin, increased tortuosity of intracranial arteries at the level of the Willisian circle.

EEG data indicate an epileptiform EEG pattern with signs of cortical rhythm disorganization. Taking into account the clinical data (progressive neurodegeneration of the brain, hypothermia, hyperbilirubinemia, trichopolydystrophy, delayed psychomotor development and growth, laboratory data — decrease in the levels of ceruloplasmin, copper in the blood plasma and the copper level in the daily urine), the data of the conducted molecular genetic testing (mutation in ATP7A genes) may correspond to Menkes disease.

The research was carried out in accordance with the principles of the Declaration of Helsinki. Informed consent of the child's parents was obtained for the research.

The authors declare no conflict of interest.

**Keywords:** children, genetic diseases, hereditary metabolic diseases, central nervous system, Menkes disease.

### Вступ

Ураження центральної нервової системи (ЦНС) у дітей із хворобою Менкеса (ХМ) посідає провідне місце в клініці захворювання і визначає особливості перебігу цієї хвороби в певні періоди життя дитини. Будучи рідкісним мультисистемним за-

хворюванням із X-зчепленим рецесивним типом успадкування, це захворювання пов'язане з порушенням обміну міді в організмі. Патологія належить до генетичних захворювань, трапляється з частотою приблизно 1:40 000 до 1:250 000 у новонароджених. У США частота коливається в межах від 1:50 000 до 1:250 000; одна третина випадків є наслідком нових мутацій. Статистич-

ні дані, отримані за результатами дослідження в Японії, вказують на захворюваність 1:2,8 млн, в Австралії — 1:50 000–1:100 000 живонароджених. Расової та етнічної схильності до ХМ немає [1,10].

Ген, пов'язаний із цією хворобою, розташований на X-хромосомі, одній із двох статевих хромосом. У чоловіків потрібна лише одна змінена копія цього гена. У жінок, які мають дві X-хромосоми, потрібна мутація обох копій гена, що мало ймовірно для виникнення захворювання. Тому хвороба розвивається тільки в хлопчиків. На одну третину випадків припадає мутація *de novo*. Ген поліпептид-альфа АТР7А — (dependent copper sequestration) картований на довгому плечі X-хромосоми (локус Xq 12-q13) і має 23 екзони. Він відповідає за кодування 1500 амінокислот і у великій кількості експресується в таких органах, як мозок, легені, нирки та м'язи. На сьогодні існує близько 357 різних мутацій, зокрема, вставки, делеції, часткові делеції, міс- і сенс-мутації та мутації сплайсингу [5,8].

Захворювання виникає внаслідок мутації гена поліпептид-альфа АТР7А, який регулює роботу аденозинтрифосфатази (АТФази). Будучи трансмембранним білком, він експресується переважно в ЦНС, ентероцитах, плаценті, де мідь спрямовується до мідь-залежних ферментів. Якщо в організмі дитини спостерігається низький рівень міді або нормальний, то АТФаза локалізується в транс-мережі Гольджі (TGN), де вона утримується транспортером ацетил-КоА1. У транс-мережі tRN гена АТР7А транспортує мідь із цитоплазми в комплекс Гольджі, відповідно, відбувається металізація багатьох мідьвмісних ферментів [6,8].

Низький вміст міді в мозку зумовлює глибокі неврологічні порушення внаслідок того, що гліальні клітини та нейрони позбавлені достатнього рівня міді. Мідь потрапляє в пастку гематоцеребрального та гематоенцефалічного бар'єра. Окрім того, активність АТР7А впливає на доступність рецепторів N-метил-D-аспартат (NMDA) та пулу міді, який виділяється в нейронах гіпокампа, оскільки мідь є неконкурентним антагоністом NMDA. Тому мутація гена поліпептид-альфа АТР7А сприяє підвищенню збудливості рецептора NMDA в нейронах. Це призводить до появи судом [5,7]. Накопичення супероксидних радикалів і пошкодження нейронів виникає внаслідок дефіциту цитохром С-оксидази.

Гістологічні зміни в тканинах головного мозку свідчать про вражаюче зменшення кількості кортикальних нейронів з явищами мінералізації, гліозу, підкірковою втратою мієліну, яка пов'язана з дегенерацією аксонів. Наявна поширена атрофія білої та сірої речовин головного мозку [15]. Методи світлової мікроскопії дали змогу виявити вогнищеву дегенерацію всіх шарів головного мозку з переважною втратою нейронів у гіпокампі, смугастому тілі, гіпоталамусі та таламусі. У мозочку зернисті нейрони сильно виснажені, незначно збережені клітини Пуркінє, які, своєю чергою, утворюють розширення у вигляді кактуса. Дефіцит цитохромоксидази призводить до порушення клітинного дихання, спричиняючи дегенерацію ЦНС.

Прогресування судом при ХМ проходить у три стадії. Судомний синдром спостерігається з 2–3-місячного віку, спочатку у вигляді фокальних клонічних судом. У подальшому формується епілептичний статус, особливо на тлі лихоманки, і це пов'язано з порушенням кровообігу в судинах, які мають виражену звивистість. У проміжну стадію з 9-місячного віку відзначається нерозв'язний інфантильний спазм, який виникає на тлі дегенерації нейронів у підкіркових структурах (у таламусі та базальних гангліях). У пізню стадію захворювання в дітей після 2-річного віку внаслідок дегенерації кори головного мозку виникають міоклонічні мультифокальні напади та тонічні спазми [3,6,11].

Підтвердження ураження ЦНС потребує проведення магнітно-резонансної томографії (МРТ). Нейровізуалізація показує ділянки кортикальної та субкортикальної атрофії, можуть візуалізуватися ділянки некрозів сірої речовини головного мозку.

Знахідками можуть бути: уповільнення мієлінізації нервових волокон головного мозку, лейкоенцефалопатія, звивистість внутрішньочерепних судин, пухлинні вогнищеві враження білої речовини, церебральні інфаркти внаслідок тромботичної оклюзії та емболії через турбулентний кровотік у звивистій частині кровоносної судини. Типовим симптомом ХМ є атрофія мозочка [2,10].

Сучасним методом дослідження є відеоелектроенцефалографія (відеоЕЕГ), коли діагностують повільно-хвильову активність і наявність мультифокальних спайок. На ранніх стадіях виникають повільні спайкові хвилі, які в подальшому переростають у мультифокальну гіпсаритмію з дифузними нерегулярними повільними

та спайковими хвилями. У міру росту дитини відзначається мультифокальна високоамплітудна активність, а хвилі повільні та нерегулярні [14].

Окрім того, аномальний синтез катехоламінів через дефіцит дофамін-бета-гідроксилази зумовлює виникнення вегетативних симптомів, таких як артеріальна гіпотензія і гіпотермія. Наявні прояви сполучно-тканинної дисплазії у вигляді мальформації судин (аневризма та флектозії плечових артерій). Порушення цілісності стінки кровоносних судин унаслідок відсутності лізілоксидази та дефектного зв'язування еластину з колагеном призводить до інфаркту [6]. Ураження ЦНС у дітей із ХМ супроводжується викривленням волосся та явищами гіпопигментації шкіри, які зумовлені аномальною сульфгідрилоксидазою та тирозиназою, відповідно. Дослідження при світловій мікроскопії волосся дає змогу побачити закручення волосся на 180 градусів навколо осі, проліферацію шару інтими з явищами фрагментації внутрішньої еластичної пластинки [2,5].

Клінічні ознаки хвороби зазвичай маніфестують у неонатальний період. До ранніх ознак належать гіпотермія, гіпотонія, тривала жовтяниця. Прояви ураження ЦНС, скручене рідке волосся формуються у 2–3-місячному віці. Але в деяких хворих може спостерігатися себорейний дерматит. Із часом трихополідиострофія прогресує. Діти відстають у психомоторному розвитку. Характерні деформації кісток черепа та трубчатих кісток з явищами остеопенії та патологічними метафізарними переломами. Спостерігається ураження очей у вигляді: зниження гостроти зору, косоокості, забарвлення радужної оболонки в синій колір, периферичної гіпопигментації сітківки, гіоплазії строми райдужки. Порушення синтезу катехоламінів унаслідок дефекту дофамін-бета-гідроксилази призводить до появи ортостатичної гіпотензії, періодичної втрати свідомості [5]. Ураження ЦНС часто супроводжується ураженням шлунково-кишкового тракту: хронічною діареєю, множинними дивертикулами товстого кишечника, поліпозом шлунка, хітальною грижею. Зрідка спостерігається гепатомегалія. Дивертикульоз сечового міхура призводить до виникнення висхідної інфекції сечовидільної системи та може закінчуватися розривами. Діти з ХМ часто хворіють на пневмонії, мають кістозні зміни в легенях та емфізему [1,14].

Діагностичні дослідження, які дають змогу підтвердити діагноз ХМ: зниження рівнів міді та церулоплазміну в сироватці крові — відповідно 0–55 мкг/дл (норма — 70–150 мкг/дл) і 10–160 мг/дл (норма — 200–450 мг/дл). Обережно слід інтерпретувати дані досліджень у дітей віком до 6 місяців, оскільки в нормі можуть бути знижені ці показники. Окрім того, діагностика ХМ базується на визначенні рівня катехоламінів у плазмі, що вказуватиме на дефіцит дофамін-бета-гідроксилази. Вивчення змін волосся при ХМ включає проведення світлової мікроскопії. Забір волосся для дослідження проводять із різних ділянок голови, оскільки не кожна волосина містить класичні зміни. Проведення рентгенографії кісток вказує на генералізований остеопороз, періостальні діафізарні реакції та потовщення, переломи кісток, особливо ребер [1,4].

Проведення біопсії печінки вказує на низький вміст міді в її тканинах. Під час вивчення біоптатів кишечника та культури клітин шкірних фіброblastів виявляють підвищені показники міді.

Обов'язковим є молекулярно-генетичне дослідження, яке передбачає тестування одного гена та вивчення мультигенних панелей. Послідовний аналіз включає аналіз АТР7А з наступним видаленням або дуплікацією генів, якщо не знайдено патогенного варіанта. На сьогодні можлива пренатальна діагностика для жінок-носіїв із проведенням біопсії ворсинок хоріона та аналіз споживання міді в культивованому фіброblastі [5].

Ефективність лікування залежить від тяжкості делеції гена АТР7А та його залишкового функціонування білка АТР7А, визначається такими основними принципами: необхідність блокування всмоктування міді, доступність міді як кофактора для всіх клітинних ферментів і рання діагностика хвороби для уникнення прогресуючої нейродегенерації. Застосування препаратів міді перорально є неефективним, оскільки мідь потрапляє в ентероцити. Тому шляхам введення міді в організм є внутрішньовенний та підшкірний. Гістидин міді є результатом при ХМ. Розпочате лікування у віці до 4 тижнів приведе до зменшення змін волосся, призупинить прогресуючу нейродегенерацію, поліпшить когнітивні особливості організму. Пацієнт із ХМ потребує не тільки медикаментозного лікування, але й комплексної фізичної, профільної педіатричної допомоги. Комплексне

медикаментозне лікування включає вітамін С (обмежує взаємодію міді та металотіонеїну), вітамін Е, діетилдитіокарбамат, вірусну генну терапію, спрямовану на головний мозок [9,14].

Диференційну діагностику проводять із синдромом потиличного рога (СПР), дистальною моторною нейропатією, дефіцитом біотинідази, синдромом Гюнке–Бренделя.

Медіана виживання при ХМ становить від 6 міс до 3 років. Причинами смерті є прогресуюча нейродегенерація головного мозку, судинні ускладнення, зміни з боку шлунково-кишкового тракту та сечовидільної системи, респіраторні інфекції. Деякі пацієнти помирають раптово, без будь-якої гострої медичної проблеми [12].

Рання діагностика ХМ є складною, оскільки на сьогодні в Україні відсутня програма неонатального скринінгу. Унікальність цього випадку полягає в тому, що ураження ЦНС проявляється на ранніх етапах захворювання. Прогресуюча нейродегенерація є класичною клінічною ознакою ХМ, визначає несприятливий прогноз і зменшує медіану виживання.

**Мета** дослідження – ознайомити практикуючих лікарів з особливостями ураження ЦНС у дитини з ХМ.

Дослідження виконано відповідно до принципів Гельсінської декларації. На проведення досліджень отримано інформовану згоду батьків дитини.

### Клінічний випадок

*Хворий М.*, віком 5 місяців, госпіталізований до відділення для дітей раннього віку за місцем проживання зі скаргами матері на виражену кволість, наявність судом, які не коригуються протисудомними препаратами, асиметрію обличчя зліва, погану прибавку у вазі. Відомо, що дитина хворіє від народження. З періоду народження кволий, за перших два тижні на грудному вигодуванні втратив у вазі 200 г.

Дитині скориговано харчування шляхом підбирання суміші, після чого дитина почала набирати вагу. У віці 3 місяців стався епізод апное, після чого з'явилися щоденні судоми до 3–5 разів на добу (тривалістю 10–15 хв), одночасно спостерігалася слинотеча. Дитина повторно лікується стаціонарно за місцем проживання. Застосування протисудомної терапії (фенобарбітал, депакін, левоцитам) – без суттєвого ефекту. Запідозрено спадкове порушення обміну речовин. Дитину спрямовано до відділення молодшого дитинства з обстеженням у

Центрі орфанних захворювань та генної терапії НДСЛ «ОХМАТДИТ».

З виписки з карти стаціонарного хворого відомо, що на момент госпіталізації до відділення стан дитини тяжкий. Тяжкість стану зумовлена неврологічною симптоматикою: судоми у вигляді оральних автоматизмів, клонічні судоми правої руки, асиметрія обличчя зліва. Велике тім'ячко – 4×3,5 см, не напружене, виповнене, пульсація відсутня. Виражена м'язова гіпотонія. Голову не утримує. Наявна затримка стато-кінетичного та психічного розвитку, курчавість волосся. Шкіра чиста, у ділянці промежини – явища пелюшкового дерматиту. Підшкірно-жировий шар витончений. Тони серця гучні ритмічні. У легенях – жорстке дихання, хрипи відсутні. Живіт помірно здутий. Печінка виступає з-під краю реберної дуги на 3 см, селезінка не пальпується.

З анамнезу відомо, що дитина народжена від другої вагітності, перебіг на тлі кровотечі в перші тижні вагітності та токсикозу в першому триместрі. За місяць до настання вагітності мати дитини перенесла ковідну інфекцію. Пологи фізіологічні в терміні 37–38 тижнів, меконій у навколоплідних водах. Вага дитини при народженні – 2390 г, зріст – 51 см. Оцінка за шкалою Апгар – 7–8 балів. Жовтяничне забарвлення шкіри спостерігалось до 4-ї доби життя. Виписаний з пологового відділення на 6-ту добу.

**Селективний скринінг спадкових метаболічних захворювань:** за результатами дослідження вмісту амінокислот та ацилкарнітинів у сухій плямі крові методом маспектрометрії патології не виявлено. Тонкошарова хроматографія олігосахаридів сечі – сліди галактози та лактози. Визначення концентрації міді в плазмі крові – 0,17 мг/л, концентрації церулоплазміну в крові – 0,053 г/л. Рівень міді в добовій сечі – 0,008 мг/24 год (норма – 0,012–0,08 мг/24 год). **Метаболічний скринінг сечі:** проба Фелінга – негативна, проба Бенедикта – негативна, проба на гіпераміноацидурию – негативна, проба з динітрофенілгідразином – негативна (дані Центру орфанних захворювань та генної терапії НДСЛ «ОХМАТДИТ»).

За даними **клінічного та лабораторно-інструментального дослідження** виявлено таке. **Клінічний аналіз крові:** гемоглобін – 105 г/л, еритроцити –  $3,19 \times 10^{12}$ /л, лейкоцити –  $8,5 \times 10^9$ /л, паличкоядерні нейтрофіли – 1%, сегментоядерні нейтрофіли – 27%, лімфоцити – 62%, моноцити – 4%, тромбоцити –

268×10<sup>9</sup>/л, швидкість осідання еритроцитів — 8 мм/год.

**Біохімічне дослідження крові:** загальний білок — 55 г/л; білірубін: загальний — 12,0 мкмоль/л, прямий — 0 мкмоль/л, непрямий — 12,0 мкмоль/л; аланінамінотрансфераза — 20,0 U/л, аспаратамінотрансфераза — 30,0 U/л, сечовина — 2,4 ммоль/л, креатинін — 16,0 ммоль/л, електроліти: К — 5,9 ммоль/л, Na — 143 ммоль/л, хлориди крові — 107 ммоль/л. Лужна фосфатаза крові — 629,0 U/л.

*Тироксин вільний* — 1,19 нг/дл (норма — 0,89–2,22 нг/дл), **тиреотропний гормон** — 7,82 мкМО/мл (норма — 0,72–11,0 мкМО/мл).

**Обстеження на групу герпесвірусних інфекцій:** антитіла IgG до цитомегаловірусу (ЦМВ) — 4,7 од/мл; антитіла IgM до ЦМВ — не виявлено; полімеразна ланцюгова реакція (ПЛР) до ЦМВ — не виявлено; антитіла IgG до вірусу герпесу першого типу — не виявлено; ПЛР до вірусу герпесу шостого типу — не виявлено; антитіла IgG до нуклеарного (ядерного) антигену Ебштейна–Барра вірусу (ЕБВ) — 22,6 S/CO — позитивний; антитіла IgG до капсидного антигену ЕБВ — 1,5 S/CO — позитивний; ПЛР до вірусу ЕБВ — не виявлено.

**Імуноглобуліни крові:** IgG — 4,53 г/л (норма — 2,32–14,11 г/л), IgA — 0,17 г/л (норма — 0,00–0,83 г/л), IgM — 0,39 г/л (норма — 0,00–1,45 г/л).

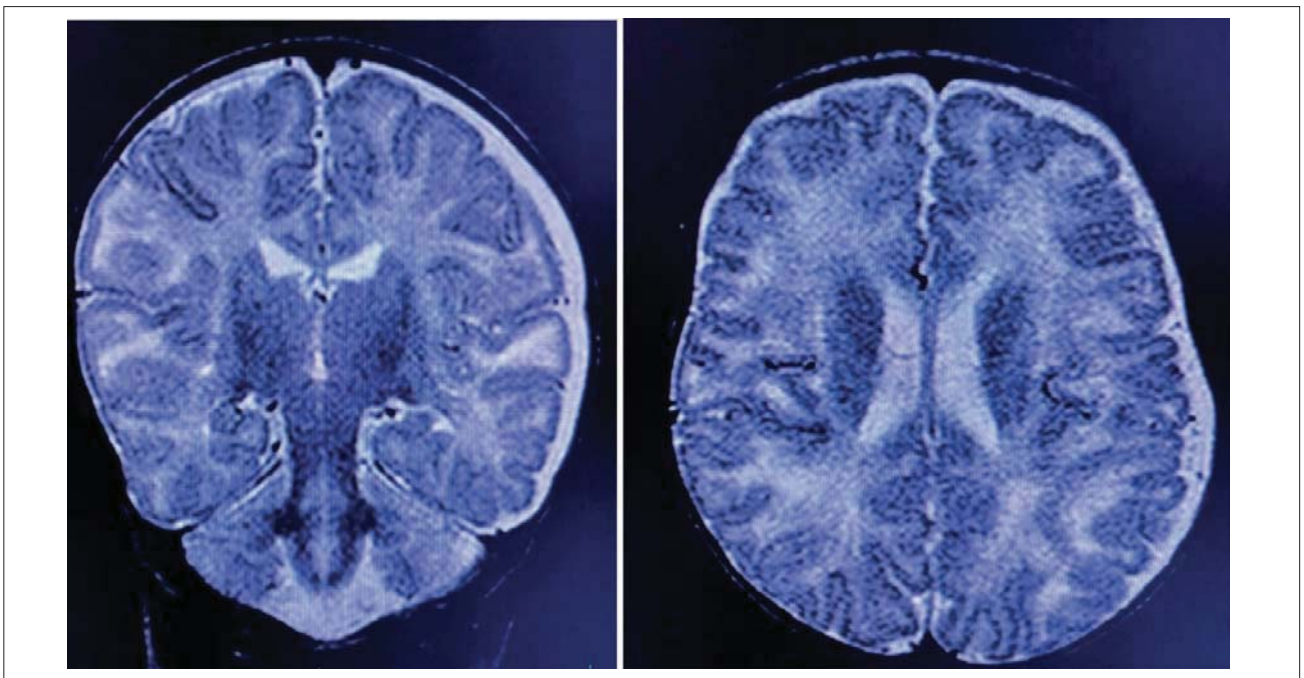
**РНК вірусу гепатиту С та В** — не виявлено. РНК на SARS-CoV-2 — негативний (метод полімеразної ланцюгової реакції).

**Клінічний аналіз сечі** — без особливостей.

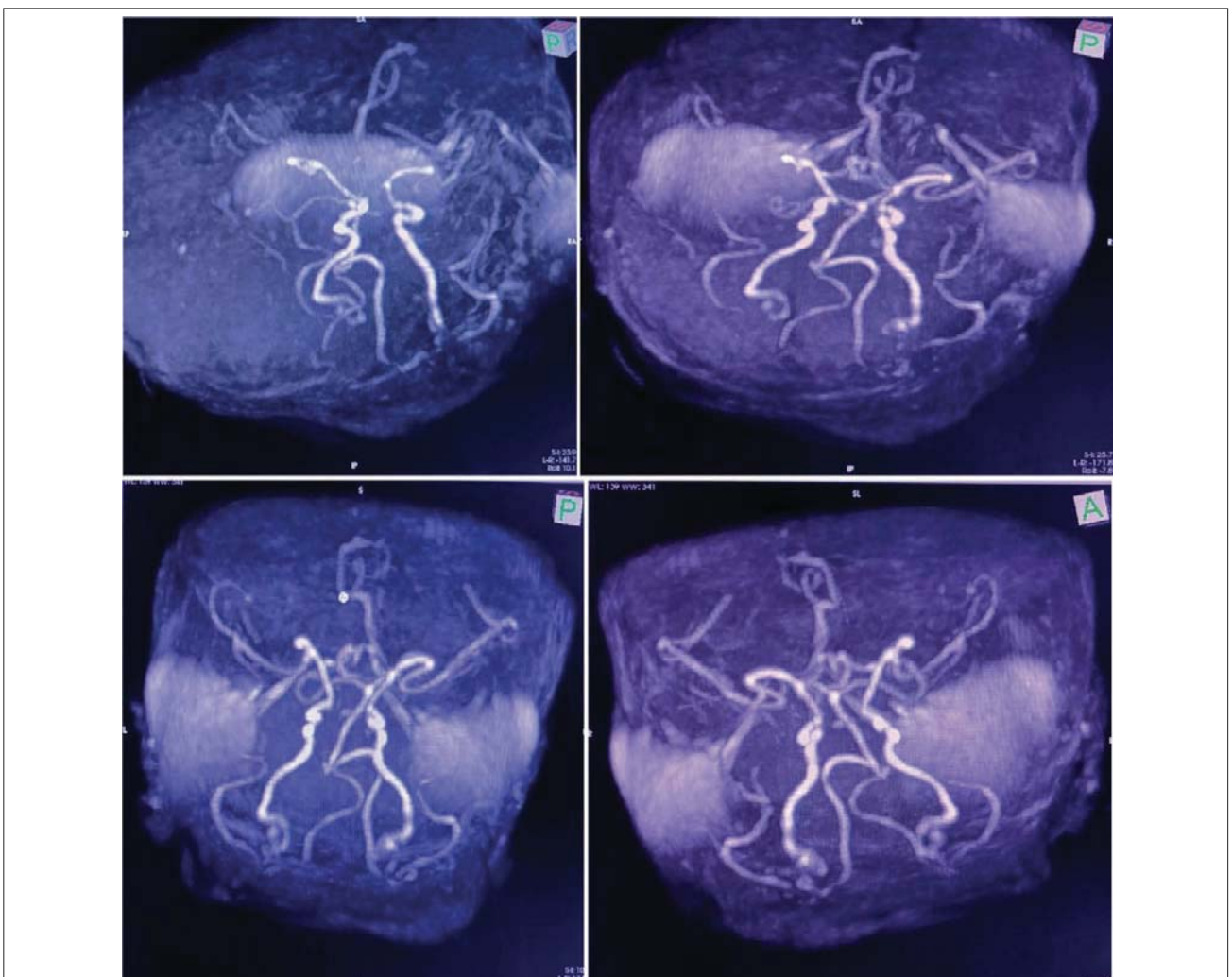
**ВідеоЕЕГ.** Тривалість — 16:35 хв, під час фізіологічного сну. Присутні артефакти у вигляді нашарування міограми. Фоновий запис: поліморфна біоелектрична активність головного мозку з переважанням дельта-тета-ритму з нашаруванням бета. Лобно-потиличний градієнт збережений. Міжпівкулева асиметрія — відсутня. Реєструються гострі хвилі, деформовані комплекси, гостра повільна хвиля по лобно-скроневих відведеннях зліва та лобно-скроневих — справа. Функціональні проби не проведені. **Медичний висновок:** патерн епілептиформної ЕЕГ з ознаками дезорганізації кіркового ритму.

**МРТ головного мозку.** Кісткові структури — без видимої патології. Оболонки: субдуральна гідрома довкола лівої півкулі головного мозку, товщиною до 6 мм. Парасагітально кон-

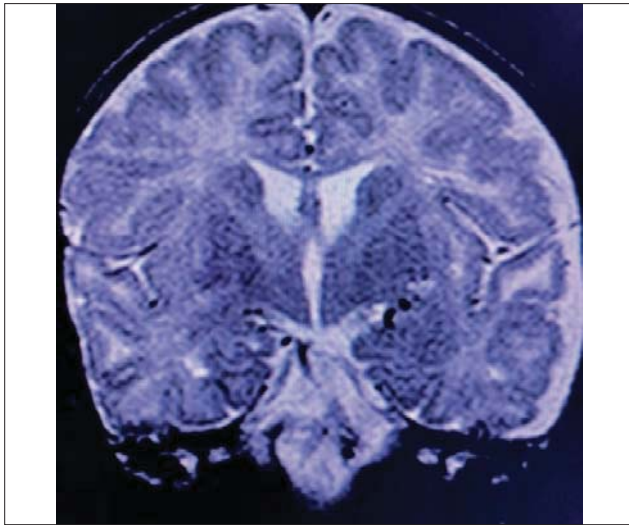
вексимально в дорсальних відділах ліворуч — тонкі нашарування підвищеної інтенсивності сигналу в T1, Flair, без обмеження дифузії — вірогідно нашарування гемосидерину (рис. 1). Звертає на себе увагу підвищена звивистість інтракраніальних артерій на рівні вілізієвого кола (рис. 2). Серединні структури не зміщені. Паренхіма мозку: кортикальні борозни, латеральні щілини мають типово розташування, без особливостей. Півкулі мозку та мозочку, симетричні, сіра та біла речовина мозку розвинені відповідно до віку, на цьому тлі визначається обмеження дифузії на рівні зовнішньої капсули. Гіпокампульні зони: несиметричні, з явищами мальротатії ліворуч (рис. 3), без суттєвої зміни інтенсивності сигналу чи втрати об'єму. Мозолисте тіло простежується рівномірно по всій довжині. Шишкоподібна залоза — без видимої патології. Стовбур мозку — без особливостей. Окрім вищеописаних змін, ділянки патологічної інтенсивності сигналу в паренхімі обох гемісфер мозку, у стовбурі мозку та мозочку не візуалізуються. На серії DWI та ADC-карті патологічних змін не виявлено. Шлуночкова система: латеральні шлуночки відносно симетричні, не розширені, II та IV шлуночки — без особливостей. Міжшлуночкові отвори та водопровід мозку добре простежуються, без ознак порушення прохідності. Субарахноїдальні простори та базальні цистерни відносно рівномірні, добре простежуються, вміст однорідний, без патологічних змін МР-сигналу. Селлярна зона: турецьке сідло звичайної форми та розташування, контури чіткі. Гіпофіз звичайної форми, розмірів. Структури нейро- та аденогіпофізу диференціюються між собою. Структури орбіт: очні яблука, м'язи ока. Ретробульбарні простори — без особливостей. Зорові нерви симетричні, не змінені за ходом і діаметром. На рівні хіазми додаткові утворення не візуалізуються. Мостомозочкові кути симетричні, без особливостей. Скроневі кістки, навколоносові пазухи: мінімальне пристінкове потовщення слизової оболонки комірок верхньощелепних, решітчастої пазух, комірок соскоподібних відростків білатерально. Краніовертебральний перехід звичайної конфігурації, мигдалики мозочку розміщені вище великого потиличного отвору. **Медичний висновок:** підвищена звивистість інтракраніальних судинних структур, зміни сигналу на рівні зовнішньої капсули, субдуральна гідрома — рекомендовано розглядати в контексті ХМ. Не можливо виключити інші синдроми пато-



**Рис. 1.** Субдуральна гідрома довкола лівої півкулі головного мозку, товщиною до 6 мм. Парасагітально конвексимально в дорсальних відділах ліворуч визначаються тонкі нашарування підвищеної інтенсивності сигналу в T1, Flair, без обмеження дифузії — вірогідно нашарування гемосидерину



**Рис. 2.** Підвищена звивистість інтракраніальних артерій на рівні вілізівового кола



**Рис. 3.** Мальротация гіпокампа зліва

логічної звивистості судин. Мальротация лівого гіпокампа.

**Аналіз секвенування і тест на делецію/дуплікацію 1836 генів.** Один патогенний варіант ідентифіковано у АТР7А. АТР7А асоційований із Х-зчепленою ХМ, синдромом потилично-го рога та дистальною спадковою моторною нейропатією. Один алель підвищеного ризику ідентифіковано в АВСГ8. Один патогенний варіант ідентифіковано у СОЛ18А1. СОЛ18А1 асоційований з аутосомно-рецесивним синдромом Кноблоха. Також ідентифіковані варіанти невизначеного значення (табл.). Деталі патогенного варіанта АТР7А, делеція (екзон 2–17), гемізігота. Цей варіант є грубою делецією геномної ділянки, що охоплює екзон 2–17 гена АТР7А, який включає ініціаторний кодон. Ця делеція виходить за межі досліджуваної області для цього гена і, отже, може охоплювати додаткові гени. Очікується, що це призведе до від-

сутності або пошкодження білкового продукту. Відомо, що варіанти втрати функції АТР7А є патогенними (PMID: 11241493, 20652413). Подібний варіант кількості копій спостерігається в осіб із ХМ (PMID: 14635105; Invitae).

**Нейросонографія:** паренхіма мозку помірно підвищеної ехогенності. Зміщення серединних структур немає. Міжпівкульна щілина — 10 мм, субарахноїдальний простір — 5,4 мм, незначно розширений, правий — 19 мм, лівий — 19 мм, розширені. ІІІ шлуночок — 10 мм, розширений. Пульсація базальних судин звичайна. Малюнок звивин збережений. Витончене мозолисте тіло. Хвостате ядро ліворуч підвищеної ехогенності.

**Консультація окуліста:** горизонтальний ністагм обох очей; вторинна переміжна розбіжна косоокість.

**Консультація дитячого невролога:** структурна епілепсія з клонічними нападами, набута внутрішня непрогресуюча гідроцефалія в дитини з ХМ.

Базуючись на клінічних даних, показниках лабораторного обстеження, даних селективного скринінгу спадкових метаболічних захворювань, показниках рівня міді та церулоплазміну в крові та міді в сечі, даних МРТ головного мозку, відеоЕЕГ, нейросонографії, аналізу секвенування з тестом на делецію/дуплікацію 1836 генів, даних скринінгу, встановлено діагноз — «Хвороба Менкеса, Х-зчеплений тип успадкування. Структурна епілепсія з геміклонічними нападами без порушення свідомості. Набута внутрішня не прогресуюча, не напружена компенсована гідроцефалія. Затримка статокінетичного розвитку. Горизонтальний вроджений ністагм обох очей. Вторинна розбіжна переміжна косоокість».

Таблиця

**Аналіз секвенування поліморфних маркерів гена**

Ген	Варіант	Зиготність	Класифікація варіанта
АТР7А	делеція (екзони 2–17)	гемізігота	патогенний
АВСГ8	с.55G>C (p.Asp19His)	гетерозигота	алель підвищеного ризику
СОЛ18А1	с.3514_3515del (p.Leu1172Valfs*72)	гетерозигота	патогенний
БРД4	с.3766C>T (p.Arg1256Trp)	гетерозигота	невизначеного значення
СОQ4	с.679C>T (p.Arg227Cys)	гетерозигота	невизначеного значення
ЕРСС2	с.946C>G (p.Gln316Glu)	гетерозигота	невизначеного значення
ІЛ2РА	с.76G>A (p.Asp26Asn)	гетерозигота	невизначеного значення
КАНСЛ1	с.2740G>A (p.Asp914Asn)	гетерозигота	невизначеного значення
КМТ2В	с.1412G>A (p.Arg471Gln)	гетерозигота	невизначеного значення
ЛАРР7	с.983C>A (p.Ser328Tyr)	гетерозигота	невизначеного значення
МБД5	с.2381G>T (p.Gly794Val)	гетерозигота	невизначеного значення
НРХН1	с.637G>A (p.Gly213Arg)	гетерозигота	невизначеного значення
СІРТ1	с.998C>T (p.Ser333Leu)	гетерозигота	невизначеного значення

З урахуванням встановленого діагнозу дитині призначено лікування: інфузійну терапію, депакін, левоцитам, левотрил; внутрішньовенне введення флюконазолу, магнію сульфат, фенобарбітал, вальпроєву кислоту, копергістидин, кепру. Дитину виписано з рекомендаціями продовжити протисудомну терапію, вітамін С, вітамін Е, а також комплексну фізичну, профільну педіатричну допомогу; спостереження та консультації спеціалістами Центру орфанних захворювань та генної терапії НДСЛ «ОХМАТДИТ».

### Висновки

Отже, ХМ є прогресуючим мультисистемним захворюванням, в основі якого лежить порушення метаболізму міді, має Х-зчеплений рецесивний тип успадкування. Неврологічні прояви є найбільш характерними клінічними ознаками, які обтяжують перебіг і впливають на медіану виживання. Нейропатологічні зміни зумовлені дефіцитом цитохром С-оксидази, що призводить до втрати кортикальних нейронів

і підкіркового мієліну, мінералізації нейронів, гліозу, глибокої дегенерації аксонів із поширеною атрофією сірої та білої речовини головного мозку. Маніфестує в неонатальний період. З 2–3-місячного віку характерні прогресуючі неврологічні розлади з втратою раніше набутих навиків, поява різних типів епілептичних нападів (фокальних, генералізованих, міоклонічних) з формуванням спастичного тетрапарезу. Життєвозагрозливими станами є крововиливи в головний мозок, тромбози та розриви інтракраніальних артерій, прогресування нейродегенеративних процесів, внутрішньочерепні крововиливи, поєднані з генералізованою інфекцією.

На сьогодні в Україні не існує специфічного лікування та немає програм неонатального скринінгу новонароджених. Консультації лікаря-генетика відіграють значну роль у наданні батькам рекомендацій щодо репродуктивного ризику та пренатальної діагностики.

*Автори заявляють про відсутність конфлікту інтересів.*

### REFERENCES/ЛІТЕРАТУРА

1. Ashrafi MR, Ghasemi D, Safavi M. (2021, Dec 1). Menkes Disease. Arch Iran Med. 24(12): 919–920. doi: 10.34172/aim.2021.138. PMID: 35014241.
2. Fujisawa C, Kodama H, Sato Y, Mimaki M, Yagi M, Awano H et al. (2022, Feb 17). Early clinical signs and treatment of Menkes disease. Mol Genet Metab Rep. 31: 100849. doi: 10.1016/j.ymgmr.2022.100849. PMID: 35242581; PMCID: PMC8861833.
3. Hayashi S, Uehara DT, Tanimoto K, Mizuno S, Chinen Y, Fukumura S et al. (2017, Aug 7). Comprehensive investigation of CASK mutations and other genetic etiologies in 41 patients with intellectual disability and microcephaly with pontine and cerebellar hypoplasia (MICPCH). PLoS One. 12(8): e0181791. eCollection 2017. doi: 10.1371/journal.pone.0181791. PMID: 28783747.
4. Hu W, Fang H, Tang J, Zhou Z, Wu L. (2023, Apr 10). [Genetic analysis of a child with early onset neurodevelopmental disorder with involuntary movement and a literature review]. Zhonghua Yi Xue Yi Chuan Xue Za Zhi. 40(4): 385–389. Chinese. doi: 10.3760/cma.j.cn511374-20221206-00844. PMID: 36972929.
5. Kaler SG, DiStasio AT. (2003, May 9). ATP7A-Related Copper Transport Disorders. In: Adam MP, Mirzaa GM, Pagon RA, Wallace SE, Bean LJH, Gripp KW, Amemiya A, editors. GeneReviews® [Internet]. Seattle (WA): University of Washington, Seattle; 1993–2023. PMID: 20301586.
6. LaConte LEW, Chavan V, Elias AF, Hudson C, Schwanke C, Styren K et al. (2018, Mar). Two microcephaly-associated novel missense mutations in CASK specifically disrupt the CASK-neurexin interaction. Hum Genet. 137(3): 231–246. Epub 2018 Feb 9. doi: 10.1007/s00439-018-1874-3. PMID: 29426960; PMCID: PMC6391276.
7. Li J, Hu R, Wang J, Yu R, Xiong F, Jiang M. (2021, Jul). Menkes disease diagnosed by a novel ATP7A frameshift mutation in a patient with infantile spasms—a case report. Transl Pediatr. 10(7): 1965–1971. doi: 10.21037/tp-21-275. PMID: 34430447; PMCID: PMC8349949.
8. Li X, Jia T, Zhang X, Gan L, Guo Q, Li X. (2021, Feb 10). [Pedigree study and analysis of ATP7A gene variants in three children with Menkes disease]. Zhonghua Yi Xue Yi Chuan Xue Za Zhi. 38(2): 108–111. Chinese. doi: 10.3760/cma.j.cn511374-20200216-00083. PMID: 33565059.
9. Mauri A, Saielli LA, Alfei E, Iacone M, Marchetti D, Cattaneo E et al. (2023, Mar 2). Menkes disease complicated by concurrent ACY1 deficiency: A case report. Front Genet. 14: 1077625. doi: 10.3389/fgene.2023.1077625. PMID: 36936426; PMCID: PMC10017521.
10. Means MJ, Santos FJR, Sotardi ST, Beslow LA. (2022, Jun). Menkes Disease: Clinical Presentation and Imaging Characteristics. Neuropediatrics. 53(3): 218–220. Epub 2022 Feb 4. doi: 10.1055/a-1762-0354. PMID: 35122229.
11. Qi N, Yang K, Lei X, Wang F, Wu D, Gao Y et al. (2023, Apr 10). [Clinical and genetic analysis of two children with intellectual developmental disorder and microcephaly with pontine and cerebellar hypoplasia]. Zhonghua Yi Xue Yi Chuan Xue Za Zhi. 40(4): 408–412. Chinese. doi: 10.3760/cma.j.cn511374-20220402-00224. PMID: 36972933.
12. Rozensztrauch A, Dzien I, Śmigiel R. (2023, Feb 22). Health-Related Quality of Life and Family Functioning of Primary Caregivers of Children with Menkes Disease. J Clin Med. 12(5): 1769. doi: 10.3390/jcm12051769. PMID: 36902556; PMCID: PMC10003328.
13. Stevens KE, Price JE, Marko J, Kaler SG. (2020, Jun). Neck masses due to internal jugular vein phlebotasia:



- Frequency in Menkes disease and literature review of 85 pediatric subjects. *Am J Med Genet A*. 182(6): 1364–1377. Epub 2020 Apr 15. doi: 10.1002/ajmg.a.61572. PMID: 32293788.
14. Vairo FPE, Chwal BC, Perini S, Ferreira MAP, de Freitas Lopes AC, Saute JAM. (2019, Jan). A systematic review and evidence-based guideline for diagnosis and treatment of Menkes disease. *Mol Genet Metab*. 126(1): 6–13. Epub 2018 Dec 11. doi: 10.1016/j.ymgme.2018.12.005. PMID: 30594472.
15. Yin H, Qiu Z, Li T, Chen Y, Xia J, Huang G et al. (2023, Jun 10). [Analysis of NSD1 gene variant in a child with autism spectrum disorder in conjunct with congenital heart disease]. *Zhonghua Yi Xue Yi Chuan Xue Za Zhi*. 40(6): 701–705. Chinese. doi: 10.3760/cma.j.cn5113874-20220901-00597. PMID: 37212006.
- 

**Відомості про авторів:**

**Дудник Вероніка Михайлівна** — д.мед.н., проф., зав. каф. педіатрії № 2 ВНМУ ім. М.І. Пирогова. Адреса: м. Вінниця, вул. Пирогова, 56. <https://orcid.org/0000-0003-2164-8204>.

**Фурман Валентина Григорівна** — к.мед.н., доц. каф. педіатрії № 2 ВНМУ ім. М.І. Пирогова. Адреса: м. Вінниця, вул. Пирогова, 56. <https://orcid.org/0000-0001-6544-3273>.

**Куцак Олеся Володимирівна** — к.мед.н., доц. каф. педіатрії № 2 ВНМУ ім. М.І. Пирогова. Адреса: м. Вінниця, вул. Пирогова, 56. <https://orcid.org/0000-0003-2164-8204>.

**Федчишин Олександр Петрович** — к.мед.н., доц. каф. педіатрії № 2 ВНМУ ім. М.І. Пирогова. Адреса: м. Вінниця, вул. Пирогова, 56. <https://orcid.org/0000-0001-9749-3232>.

**Березницький Олександр Володимирович** — к.мед.н., асистент каф. педіатрії № 2 ВНМУ ім. М.І. Пирогова. Адреса: м. Вінниця, вул. Пирогова, 56. Стаття надійшла до редакції 19.02.2024 р., прийнята до друку 09.04.2024 р.

ГРУПА КОМПАНІЙ  
**«МедЕксперт»**  
медичні видання,  
конференції і семінари,  
маркетингові дослідження  
[med-expert.com.ua](http://med-expert.com.ua)

Група компаній  
**ME**  
МедЕксперт

Контакти редакції  
Відповідальний редактор:  
Шейко Ірина  
Олександрівна  
+3 044 498)08)80  
+3 097 110)34)20  
[pediatr@medexpert.com.ua](mailto:pediatr@medexpert.com.ua)

## ЗАПРОШУЄМО АВТОРІВ НАУКОВИХ СТАТЕЙ ДО СПІВПРАЦІ ПУБЛІКАЦІЯ БЕЗКОШТОВНА

**Видавництво ТОВ «Група компаній МедЕксперт»** випускає журнали для лікарів різних спеціальностей. Ми створюємо видання європейського зразка з інноваційним для України підходом до формування наповнення кожного випуску і висвітлення профільної тематики. Нашими експертами є не лише визнані українські вчені, але й провідні фахівці країн Балтії, Польщі, Великої Британії, Молдови, Франції, Італії, Туреччини, Ізраїлю, Китаю та інших. Усі наші журнали видаються великими накладками, доступні для читачів і мають авторитет у фаховому середовищі. Кожен з них надійно закріпив за собою позиції кращого у спеціалізованих рейтингах.

«Український  
журнал  
Перинатологія  
і педіатрія»



«Український  
журнал  
Здоров'я  
жінки»



«Сучасна педіатрія.  
Україна»



«Хірургія  
дитячого віку.  
Україна»



**Всі журнали включені у Перелік наукових фахових видань України (категорії А та Б), у яких можуть публікуватися результати дисертаційних робіт на здобуття наукових ступенів доктора і кандидата наук.**

Визнанням авторитетності наших журналів є те, що всі вони входять у міжнародні наукометричні бази. Статтям присвоюється цифровий ідентифікатор об'єкта DOI.

VI МІЖНАРОДНИЙ КОНГРЕС  
18–19 листопада 2024 on-line

# Antibiotic resistance STOP!

*Стійкість до антибіотиків зростає до загрозово високих рівнів у всьому світі. Нові механізми стійкості з'являються і поширюються всюди, створюючи перешкоди для лікування розповсюджених інфекційних захворювань*

- World Health Organization

## ANTIBIOTIC RESISTANCE



Розвиток нових антибіотиків має надзвичайне значення, оскільки еволюція мікробів продовжуватиметься безперервно, а резистентність до лікарських засобів зростає.

Проблема антибіотикорезистентності стала глобальним викликом сьогодення. Головною його причиною вважають нераціональне застосування антибактеріальної терапії.

Тож під час Всесвітнього тижня поінформованості про антибіотики, в Україні традиційно буде проведено

**V міжнародний конгрес «Antibiotic resistance STOP!»,**  
який об'єднає провідних спеціалістів медичної галузі для розробки стратегії контролю розвитку антибіотикорезистентності

[antibiotic-congress.com](http://antibiotic-congress.com)