

УДК 616.381-089-053.2:616-007.274-084-08

О.Д. Фофанов, І.М. Дідух

Лікування та профілактика спайкової кишкової непрохідності в дітей

Івано-Франківський національний медичний університет, Україна

Paediatric Surgery(Ukraine).2023.4(81):43-48; doi 10.15574/PS.2023.81.43

For citation: Fofanov OD, Diduh IM. (2023). Treatment and prevention of adhesive intestinal obstruction in children. Paediatric Surgery (Ukraine). 4(81): 43-48. doi: 10.15574/PS.2023.81.43.

Незважаючи на досягнення сучасної дитячої хірургії, на сьогодні немає єдиного комплексного підходу до лікування й профілактики спайкової кишкової непрохідності (СКН), як первинної (запобігання спайкоутворенню після первинної операції), так і вторинної (запобігання рецидиву).

Мета – вивчити клінічну ефективність лікування, первинної та вторинної профілактики післяопераційної СКН у дітей.

Матеріали та методи. Обстежено та проаналізовано медичну документацію 119 дітей віком від 5 місяців до 17 років, які лікувалися в клініці дитячої хірургії Івано-Франківського національного медичного університету протягом останніх 10 років із приводу післяопераційної СКН. У 35 (29,41%) дітей досягнуто позитивного ефекту від консервативного лікування. Решту 84 (70,59%) дітей прооперовано.

Сформовано дві групи пацієнтів: група порівняння – 38 (45,24%) дітей, які отримували традиційне лікування; основна група – 46 (54,76%) дітей, яким інтраопераційно застосовували антиадгезивний гель (АГ) для профілактики рецидиву післяопераційної СКН.

Результати. Встановлено, що післяопераційна СКН виникла лише в одній (1,19%) дитині після лапароскопічного втручання, у решти дітей первинні хірургічні втручання проводилися відкритим способом. За результатами порівняльної оцінки післяопераційного перебігу у двох групах хворих відзначався більш сприятливий перебіг у дітей основної групи, що проявлялося швидшим відновленням перистальтики, зменшенням тривалості шлункового стазу, швидшою появою самостійної дефекації та скороченням термінів стаціонарного лікування. За даними порівняння результатів лікування між групами хворих встановлено, що частота рецидивів СКН в основній групі хворих була в 5,44 раза меншою, ніж у дітей групи порівняння, а частота релапаротомій з приводу рецидивної СКН – у 7,28 раза меншою, ніж у хворих групи порівняння. У жодному випадку не виявлено ускладнень, пов'язаних із застосуванням АГ. Не відмічено суттєвої різниці за результатами лікування між хворими, яким застосовували різні за складом АГ (на основі карбоксиметилцелюлози та гіалуронату натрію).

Висновки. Найефективнішим методом первинної профілактики післяопераційної СКН є застосування лапароскопічних первинних хірургічних втручань. Інтраопераційне застосування АГ є високоефективним і безпечним способом профілактики рецидиву СКН у дітей.

Дослідження виконано відповідно до принципів Гельсінської декларації. Протокол дослідження ухвалено Локальним етичним комітетом зазначеної в роботі установи. На проведення досліджень отримано інформовану згоду батьків дітей.

Автори заявляють про відсутність конфлікту інтересів.

Ключові слова: спайкова кишкова непрохідність, лікування, первинна профілактика, вторинна профілактика, бар'єрні антиадгезивні засоби, діти.

Оригінальні дослідження. Абдомінальна хірургія

Treatment and prevention of adhesive intestinal obstruction in children

O.D. Fofanov, I.M. Diduh

Ivano-Frankivsk National Medical University, Ukraine

Despite the achievements of modern pediatric surgery, to date there is no single comprehensive approach to the treatment and prevention of adhesive intestinal obstruction (AIO), both primary (prevention of adhesions formation after primary surgery) and secondary (prevention of recurrence).

Purpose – to study the clinical effectiveness of treatment, primary and secondary prevention of postoperative intestinal adhesive obstruction in children.

Materials and methods. An examination and analysis of medical records of 119 children aged 5 months to 17 years who were treated at the Pediatric Surgery Clinic of Ivano-Frankivsk National Medical University over the past 10 years for post-operative AIO was carried out. In 35 (29.41%) children a positive effect was achieved from conservative treatment. The remaining 84 (70.59%) children were operated on. Two groups of patients were formed: the comparison group – 38 (45.24%) children, who received traditional treatment, and the main group – 46 (54.76%) children, who were intraoperatively applied anti-adhesive gel to prevent recurrence of postoperative AIO.

Results. It was established that postoperative AIO occurred in only 1 (1.19%) child after laparoscopic intervention, in the rest of the children primary surgical interventions were performed by an open method. In the comparative assessment of the postoperative course in two groups of patients, we drew attention to a more favorable course in the children of the main group, which was manifested by a faster recovery of peristalsis, a decrease in the duration of gastric stasis, a faster appearance of independent defecation, and a shorter period of inpatient treatment. When comparing the results of treatment between groups of patients, it was established that the frequency of recurrences of AIO in the main group of patients was 5.44 times lower than in children of the comparison group, and the frequency of relaparotomy for recurrent AIO was 7.28 times lower than in patients of comparison group. We did not observe complications associated with the use of anti-adhesive gel. We did not notice a significant difference in the results of treatment between patients who were treated with anti-adhesive gel of different composition (based on carboxymethylcellulose and sodium hyaluronate).

Conclusions. The most effective method of primary prevention of postoperative adhesive intestinal obstruction is the use of laparoscopic primary surgical interventions. Intraoperative application of anti-adhesive gel is a highly effective and safe recurrence prevention method of adhesive intestinal obstruction in children.

The research was carried out in accordance with the principles of the Helsinki Declaration. The study protocol was approved by the Local Ethics Committee of the participating institution. The informed consent of the patient was obtained for conducting the studies.

No conflict of interests was declared by the authors.

Keywords: adhesive intestinal obstruction, treatment, primary and secondary prevention, barrier antiadhesive agents, children.

Вступ

Спайкова хвороба (СХ) черевної порожнини в дітей є поширеним захворюванням і постійно звертає на себе увагу дитячих хірургів. Незважаючи на досягнення сучасної хірургії, кардинального вирішення цієї проблеми немає [5,10,12]. Спайки, що викликають кишкову непрохідність у дітей, зазвичай є наслідком попередніх хірургічних втручань на черевній порожнині [1,9]. Перитонеальні спайки визначаються як волокниста тканина, що з'єднує поверхні або органи в черевній порожнині, які зазвичай відокремлені. Такі спайки є наслідком патологічного загоєння очеревини після її травмування [10,11]. Відомо, що післяопераційні спайки виникають у 67–95% випадках, але СХ розвивається лише в 12–64% випадках [5,11]. Внутрішньочеревні зрощення можуть виникати після будь-якого хірургічного втручання на черевній порожнині, частота їхнього виникнення залежить від виду хірургічного втручання, патології, яка його викликала, техніки втручання та інших факторів, у тому числі індивідуальної схильності до спайкоутворення.

У 60–70% випадків перитонеальні спайки призводять до гострої тонкокишкової непрохідності. Загалом частота спайкової кишкової непрохідності (СКН) сягає 4,6% серед усієї хірургічної патології [10,12]. У дітей СКН виникає після 2–6% перенесених раніше лапаротомій. СКН є однією з найактуальніших проблем в абдомінальній хірургії в дітей, що зумовлено її високою частотою, великою кількістю ускладнень, рецидивів і релапаротомій, до яких вона призводить. За даними багатьох авторів, до 60% усіх релапаротомій у дітей виконуються з приводу СКН [2,4,7]. Найнебезпечнішими ускладненнями є некроз і перфорація кишки, перитоніт, синдром короткої кишки [1,11,12].

Лікування СКН може бути консервативним і хірургічним. Консервативне лікування СКН ефективне в більшості пацієнтів. У 20–35% пацієнтів виникає потреба в хірургічному лікуванні. Відповідно до сучасного гайдлайна з діагностики і лікування тонкокишкової СКН (Bologna, 2017), основними показаннями до хірургічного лікування є симптоми перитоніту, защемлення кишків та ішемія, а також неефективність консервативного лікування протягом 72 годин [11].

Основним хірургічним методом лікування СКН залишається адгезіолізіс шляхом лапаротомії або лапароскопії, що дає змогу відновити прохідність кишок. Операції з приводу рецидивної СКН нерідко викликають значні технічні труднощі, супроводжуються значною кількістю інтраопераційних ускладнень. Однак із кожним новим хірургічним втручанням ризик рецидиву СКН зростає. Частота повторних операцій з приводу СКН у дітей становить 4,2–16%. Рецидиви СКН після консервативного лікування виникають у 12–20% дітей [2,4,7]. Лікування хворих дітей із рецидивною СКН потребує значних матеріальних затрат. Серйозність проблеми лікування і профілактики рецидивів СКН визнається більшістю хірургів.

Профілактика СКН є важливим завданням практичної дитячої хірургії. Але досі не існує повноцінних способів профілактики розвитку спайкового процесу через недостатнє розуміння його патогенезу. Наукових даних щодо деяких аспектів лікування і профілактики СКН недостатньо, зокрема, це стосується пацієнтів дитячого віку [2,7]. Слід зазначити, що в дитячій хірургії немає чіткого алгоритму дій, спрямованих як на первинну профілактику (запобігання спайкоутворенню після первинної операції), так і на вторинну профілактику СКН (запобігання рецидиву). Профілактика СКН передбачає відповідну хірургічну техніку з обмеженням травмування парієтальної та вісцеральної очеревини, ранню стимуляцію перистальтики, застосування середників, які розділяють ранові поверхні на ранній стадії загоєння [1,13].

Відомо, що застосування лапароскопічних операцій сприяє зменшенню тяжкості і поширеності спайкового процесу, однак не забезпечує повної профілактики спайкоутворення в контексті патогенезу цього процесу [3,8,10,11]. У систематичному огляді когортних досліджень частота повторних операцій з приводу СКН становить 1,4% після лапароскопічної та 3,8% після відкритої операції [11]. Ці дані підкреслюють провідну роль лапароскопічних втручань у первинній профілактиці СХ.

Одним із найдієвіших методів первинної та вторинної профілактики СКН є застосування бар'єрних антиадгезивних засобів (БАЗ) для попередження склеювання пошкоджених інтраперитонеальних структур та утворення між ними спайок [11,13]. БАЗ випускаються у кількох формах: тверді мембрани, гелі та рідини. Концепція застосування БАЗ полягає в тому, що вони не перешкоджають запальному процесу очеревини і не поліпшують загоєння ран, а діють як бар'єр, що розділяє пошкоджені поверхні очере-

вини, даючи змогу цим поверхням загоїтися без утворення фібринозних накладень, які зрештою призводять до виникнення зрощень. Для виконання цього завдання БАЗ в ідеалі мають бути інертними щодо імунної системи людини та повільно руйнуватися. Є докази, що БАЗ на основі сполук гіалуронової кислоти та карбоксиметилцелюлози можуть суттєво знижувати частоту повторних операцій з приводу СКН в абдомінальній хірургії та гінекології, колоректальній хірургії в дорослих [9,11,13]. За даними деяких авторів, економічна ефективність застосування БАЗ вища саме в дитячому віці, оскільки діти більше схильні до спайкоутворення [2,7]. Водночас ефективність БАЗ у дитячій абдомінальній хірургії вивчена недостатньо, не відома частота ускладнень і рецидивів СКН за їхнього застосування, дискусійним є питання застосування БАЗ на тлі перитоніту та після накладання анастомозів [3,6]. Усе це спонукає хірургів до пошуку нових способів лікування і профілактики СКН.

Мета дослідження – вивчити клінічну ефективність лікування і вторинної профілактики післяопераційної СКН у дітей.

Матеріали та методи дослідження

Обстежено та проаналізовано медичну документацію 119 дітей, яких лікували в клініці дитячої хірургії Івано-Франківського національного медичного університету протягом останніх 10 років із приводу ранньої або пізньої післяопераційної СКН. Вік пацієнтів був від 5 місяців до 17 років. Серед обстежених було 69 (57,98%) хлопчиків і 50 (42,02%) дівчаток.

Усім дітям, госпіталізованим до клініки, проведено комплекс загальноприйнятих обстежень: оцінено анамнестичні та клінічні дані, виконано лабораторні аналізи крові та сечі, рентгенологічне та ультразвукове (у тому числі доплерографію кишечника) обстеження органів черевної порожнини. Одразу після госпіталізації хворим призначено консервативне лікування, яке слугувало і передопераційною підготовкою (декомпресія шлунково-кишкового тракту, інфузійна терапія, стимуляція перистальтики, за потреби). У 35 (29,41%) дітей відмічено поліпшення і поступове зменшення симптомів непрхідності, у цих хворих вдалося уникнути хірургічного лікування. Решту 84 (70,59%) дітей прооперовано.

Поширеність злукового процесу оцінено за чотирма ступенями: І ступінь констатовано при локалізованому спайковому процесі, обмеженому ділянкою післяопераційного рубця або не більше ніж однією

Оригінальні дослідження. Абдомінальна хірургія

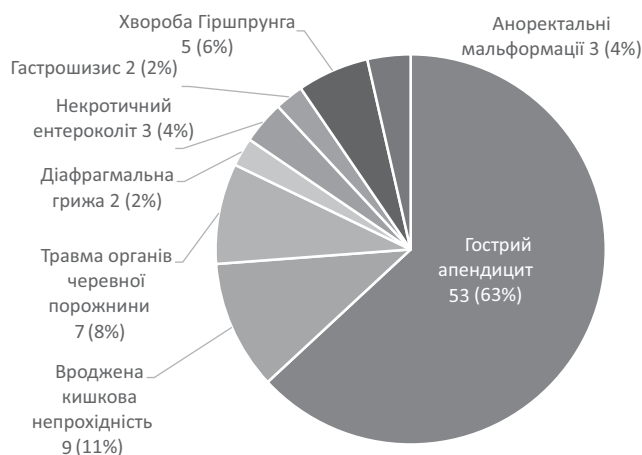


Рис. 1. Структура первинних хірургічних втручань, які викликали спайкову кишкову непрохідність у оперованих дітей

анатомічною ділянкою черевної порожнини; II ступінь – при обмеженому спайковому процесі за наявності поодиноких спайок в інших ділянках; III ступінь – при спайковому процесі, що охоплює третину черевної порожнини; IV ступінь – при поширеному спайковому процесі, що охоплює дві третини черевної порожнини і більше (О.І. Блінніков, 1993).

Виразність спайкового процесу в дітей оцінено за трьома ступенями згідно з класифікацією Q. Zeng [13]: I ступінь констатовано за наявності тонких аваскулярних спайок, що легко роз'єднуються тупим шляхом; II ступінь – за наявності спайок середньої товщини та щільності, частково васкуляризованих, що важко роз'єднуються тупим шляхом; III ступінь – за наявності щільних і васкуляризованих спайок, що роз'єднуються тільки гострим шляхом.

Виділено дві групи пацієнтів: група порівняння – 38 (45,24%) дітей, які отримували традиційне лікування; основна група – 46 (54,76%) дітей, у яких інтраопераційно застосовували антиадгезивний гель (АГ) для профілактики рецидиву післяопераційної СКН. Групи були однорідними за поширеністю й тяжкістю спайкового процесу, віком і типом СКН. Ефективність лікування оцінено за характером післяопераційного перебігу (час відновлення перистальтики кишечника, початок ентерального годування, тривалість лікування в стаціонарі, частота ранніх післяопераційних ускладнень) і за віддаленими результатами лікування (виразність симптомів СХ, наявність рецидивів СКН і релапаротомій, зумовлених нею).

Показання до застосування АГ: СКН II–III ступенів за поширенням, СКН II–IV ступенів за тяжкістю, усі випадки рецидивної СКН. Діти, у яких застосовували АГ під час первинного абдомінального хірур-

гічного втручання (первинна профілактика СКН), не увійшли в це дослідження.

Дослідження виконано відповідно до принципів Гельсінської декларації. Протокол дослідження ухвалено Локальним етичним комітетом Івано-Франківського національного медичного університету. На проведення досліджень отримано інформовану згоду дітей, батьків (або їхніх опікунів).

Результати дослідження та їх обговорення

За отриманими даними, серед усіх ургентних релапаротомій операції з приводу СКН становили 74,5%, а за планових релапаротомій (реконструктивно-відновні операції) виражений спайковий процес, який значно продовжував час операції, спостерігався у 64,8% хворих [3].

Первинні хірургічні втручання, які викликали післяопераційну СКН, були досить різноманітними, однак в їхній структурі превалювали операції з приводу гострого апендициту і перитоніту, частота яких дорівнювала 63,1% (рис. 1).

Відомо, що застосування лапароскопічних операцій сприяє зниженню тяжкості й поширеності спайкового процесу. У наведеному дослідженні це підтверджено. Встановлено, що післяопераційна СКН виникла лише в 1 (1,19%) дитини після лапароскопічного втручання, у решти дітей первинні хірургічні втручання проводилися відкритим способом.

Серед оперованих дітей 9 (10,71%) пацієнтів були віком до 3 років, 29 (34,52%) хворих – віком 3–10 років, решта 46 (54,76%) дітей – віком 10–17 років. Більшість хворих госпіталізовані до клініки в першу добу хвороби (62 (73,81%) дитини), решта пацієнтів – у терміни пізніше 24 годин. Рання післяопераційна СКН спостерігалася у 32 (38,1%) дітей, пізня непрохідність – у решти 52 (61,90%) хворих. В усіх прооперованих дітей відмічалася тонкокишкова післяопераційна непрохідність. У 63 (75,0%) прооперованих пацієнтів виявлялася низька кишкова непрохідність, у 9 (10,71%) хворих – висока, у решти 12 (14,29%) дітей рівень непрохідності виявити було складно через генералізований спайковий процес. Під час операції обтураційний тип непрохідності (зовнішній тип обтурації), зумовлений площинними зрощеннями і перегинами тонкої кишки, спостерігався в 58 (69,05%) дітей. Странгуляційна непрохідність, зумовлена шнуроподібними зрощеннями, відмічалася у 12 (14,29%) хворих. У решти 24 (28,57%) дітей був змішаний тип непрохідності.

Доопераційні ускладнення (некроз кишки, перитоніт) спостерігалися в 7 (8,33%) хворих (усі – у дітей

зі странгуляційною та змішаною кишковою непрохідністю, у разі пізньої госпіталізації до стаціонару).

Найчастішим видом хірургічного лікування в обстежених дітей (54 (64,29) пацієнтів) були лапаротомія та адгезіолізис. У 8 (9,52%) хворих проводилася лапаротомія, адгезіолізис і резекція кишки з накладанням анастомозу, у 16 (19,05%) дітей – лапароскопічний адгезіолізис. Ще у 6 (7,14%) хворих хірургічне лікування розпочиналося з лапароскопії, однак у зв'язку з тяжкістю спайкового процесу або наявністю некротизованих кишків проводилася конверсія. Найбільші технічні труднощі під час хірургічних втручання відмічалися при пізній СКН, що супроводжувалася утворенням щільних зрощень і конгломератів кишкових петель, зрощених із парієтальною очеревиною (III ступінь тяжкості спайкового процесу). Розподіл хворих за поширеністю і тяжкістю спайкового процесу наведено на рисунку 2.

Під час хірургічних втручання у дітей обох груп застосовувалися загальновідомі принципи профілактики утворення зрощень: ощадливе відношення до тканин, мінімізація часу операції, обмежене застосування електрокоагуляції, використання тільки латексних неталькованих рукавичок, вологих хірургічних серветок і тампонів, зволоження очеревини фізіологічним розчином для попередження її дегідратації, промивання черевної порожнини для видалення залишків крові, ексудату, фібрину, утримуючись від використання подразнювальних очеревину розчинів, мінімізація залишення сторонніх тіл у черевній порожнині (у тому числі дренажів, сіток, плівок, шовного матеріалу).

У післяопераційному періоді для профілактики спайкоутворення діти обох груп отримували ранню медикаментозну стимуляцію перистальтики, адекватну інфузійну терапію з контролем електролітного складу крові, гіпербаричну оксигенацію, раннє ентеральне годування та фізичну активізацію, фізіотерапевтичне лікування (електрофорез із йодистим калієм, фонофорез з іруксоллом), частина хворих отримувала дистрептазу в ректальних супозиторіях.

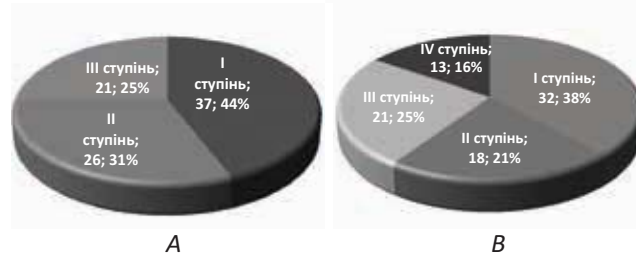


Рис. 2. Розподіл хворих за тяжкістю (А) і поширеністю (В) спайкового процесу

Дітям основної групи, крім вищезазначеного, інтраопераційно проводили обробку петель кишків і парієтальну очеревину АГ на основі карбоксиметилцелюлози чи натрію гіалуронату (або їх поєднання). Обробку здійснювали згідно з рекомендаціями виробників, при цьому передусім обробляли найбільш скомпроментовані ділянки (місця розділення зрощень, десерозації, місця швів) на вісцеральній та парієтальній очеревинах. За достатньої кількості гелю обробляли усі петлі кишків і парієтальну очеревину. Після оброблення черевну порожнину більше не промивали, під час ушивання очеревини обробляли місце рани зсередини.

Усі оперовані хворі одужали. За результатами порівняння післяопераційного перебігу у двох групах хворих виявлено більш сприятливий перебіг у дітей основної групи, що проявлялося швидшим відновленням перистальтики, достовірним зменшенням тривалості шлункового стазу, швидшою появою самостійної дефекації та скороченням термінів стаціонарного лікування. За даними порівняння результатів лікування між групами хворих встановлено, що частота рецидивів СКН в основній групі хворих була у 5,44 раза меншою, ніж у дітей групи порівняння, а частота релапаротомій із приводу рецидивної СКН – у 7,28 раза меншою, ніж у хворих групи порівняння (таб.).

У жодному випадку не виявлено ускладнень, пов'язаних із застосуванням АГ. У п'яти хворих основної групи АГ застосовано після резекції кишки і накладання міжкишкового анастомозу. У цих хворих анастомози загоїлися, ускладнення не відмічалися. Не виявлено суттєвої різниці за результатами

Таблиця

Показники перебігу післяопераційного періоду та результати лікування оперованих дітей

Показник	Група порівняння (n=38)	Основна група (n=46)	p
Середня тривалість шлункового стазу, години	70,3±5,0	48,5±2,6	p<0,05
Середній термін відновлення перистальтики, доби	4,3±0,5	3,3±0,3	p<0,05
Середня тривалість лікування в стаціонарі, доби	12,9±1,4	9,0±1,3	p<0,05
Рецидив спайкової кишкової непрохідності, абс. (%)	9 (23,68)	2 (4,35)	2 (4,35)
Релапаротомії, абс. (%)	6 (15,79)	1 (2,17)	1 (2,17)

Оригінальні дослідження. Абдомінальна хірургія

лікування між хворими, яким застосовували різні за складом АГ (на основі карбоксиметилцелюлози та гіалуронату натрію).

Висновки

Найефективнішим методом первинної профілактики післяопераційної СКН є застосування лапароскопічних первинних хірургічних втручань. Інтраопераційне застосування АГ є високоефективним і безпечним способом профілактики рецидиву СКН у дітей.

Перспективи подальших досліджень. Ефективність антиадгезивних препаратів не викликає сумнівів. Однак для виявлення препарату, найбільш ефективного і безпечного серед існуючих на ринку України, слід продовжити дослідження в цьому напрямі.

Автори заявляють про відсутність конфлікту інтересів.

References/Література

1. Brochhausen C, Schmitt VH, Hollemann D et al. (2012). Current strategies and future perspectives for intraperitoneal adhesion prevention. *J. Gastrointest. Surg.* 16: 1256–1274.
2. Deng Y, Wang Y, Guo C. (2019). Prediction of surgical management for operated adhesive postoperative small bowel obstruction in a pediatric population. *Medicine (Baltimore)* [Internet]. 98 (11): e14919. URL: <https://www.ncbi.nlm.nih.gov/pmc/articles/PMC6426593/>. doi: 10.1097/MD.00000000000014919.
3. Fofanov OD et al. (2016). Modern methods of prevention of recurrence of sebaceous intestinal obstruction in children. *Galician Medical Herald.* 23; 3 (3): 82–85. [Фофанов ОД та ін. (2016). Сучасні методи профілактики рецидиву злукової кишкової непрохідності у дітей. *Галицький лікарський вісник.* 23; 3 (3): 82–85].
4. Fredriksson F, Christofferson RH, Lilja HE. (2016). Adhesive small bowel obstruction after laparotomy during infancy. *Br J Surg.* 103 (3): 284–2849.
5. Melnychenko MG, Kvashnina AA. (2020). Factors predicting strangulation in children with adhesive intestinal obstruction. *Neonatology, surgery and perinatal medicine.* 10; 4 (38): 41–45. [Мельниченко МГ, Квашніна АА. (2020). Фактори предикції странгуляції у дітей зі спайковою кишковою непрохідністю. *Неонатологія, хірургія та перинатальна медицина.* 10; 4 (38): 41–45]. doi: 10.24061/2413–4260.x.4.38.2020.4.
6. Mishalov VG, Byk PL, Leshchyshyn IM and others. (2014). Effectiveness and complications of the use of anti-adhesive gel based on carboxymethylcellulose during the application of small intestinal anastomoses against the background of the adhesive process. *Pediatric surgery.* 1–2 (42–43): 20–27. [Мішалов ВГ, Бик ПЛ, Лещишин ІМ та ін. (2014). Ефективність та ускладнення застосування протизлукового гелю на основі карбоксиметилцелюлози під час накладення тонкокишкових анастомозів на тлі злукового процесу. *Хірургія дитячого віку.* 1–2 (42–43): 20–27].
7. Nguyen ATM, Holland AJA. (2021). Paediatric adhesive bowel obstruction: a systematic review. *Pediatr. Surg. Int.* 37 (6): 755–763. doi: 10.1007/s00383–021–04867–5.
8. Pereyaslov AA, Dvorakevich AO, Nikyforuk OM. (2018). Laparoscopy in the treatment of children with adhesive intestinal obstruction. *Pediatric surgery. Ukraine.* 2: 46–50. [Переяслов АА, Дворакевич АО, Никифорук ОМ. (2018). Лапароскопія у лікуванні дітей зі спайковою кишковою непрохідністю. *Хірургія дитячого віку.* 2: 46–50].
9. Strik C, Stommel MW, Schipper LJ, Van GH, Ten Broek RP. (2016). Risk factors for future repeat abdominal surgery. *Langenbeck's Arch Surg.* 401 (6): 829–837.
10. Ten Broek RP et al. (2016). Epidemiology and prevention of post-surgical adhesions revisited. *Ann. Surg.* 263 (1): 12–19.
11. Ten Broek RPG et al. (2018). Bologna guidelines for diagnosis and management of adhesive small bowel obstruction (ASBO): 2017 update of the evidence-based guidelines from the world society of emergency surgery ASBO working group. *World J. Emerg. Surg.* 13; 24. <https://doi.org/10.1186/s13017–018–0185–2>.
12. Vesely SV, Klimansky RP, Nguren N. (2017). Current trends in the prevention and treatment of adhesive intestinal obstruction in children (literature review). *Pediatric surgery. Ukraine.* 4: 46–52. [Веселий СВ, Кліманський РП, Нгурен Н. (2017). Сучасні тенденції у профілактиці та лікуванні спайкової кишкової непрохідності у дітей (огляд літератури). *Хірургія дитячого віку.* 4: 46–52].
13. Zeng Q, Yu Z, You J et al. (2007). Efficacy and safety of Seprafilm for preventing postoperative abdominal adhesion: systematic review and metaanalysis. *World J. Surg.* 31; 11: 2125–2131.

Відомості про авторів:

Фофанов Олександр Дмитрович – д.мед.н., проф., зав. каф. дитячої хірургії з курсом клінічної анатомії та оперативної хірургії Івано-Франківського НМУ. Адреса: м. Івано-Франківськ, вул. В. Касіяна, 24; тел. (факс) +38 (0342) 52–56–49. <https://orcid.org/0000–0003–1437–4161>.

Дідух Іван Миколайович – асистент каф. дитячої хірургії з курсом клінічної анатомії та оперативної хірургії Івано-Франківського НМУ. Адреса: м. Івано-Франківськ, вул. Є. Коновальця, 132; тел. (факс) +38 (0342) 52–56–49. <https://orcid.org/0000–0002–3993–7568>.

Стаття надійшла до редакції 02.09.2023 р., прийнята до друку 11.12.2023 р.