

УДК 616.248-008.6-053.2-036.1-092-097-08:612.017.1

О.М. Охотнікова, О.Г. Кваченюк, К.В. Мелліна, О.В. Поночевна

Еозинофільний гранульоматоз з поліангіїтом: сучасний погляд на патогенез та лікування (літературний огляд)

Національна медична академія післядипломної освіти імені П.Л. Шупика, м. Київ, Україна

Modern Pediatrics.Ukraine.2020.1(105):49-62; doi 10.15574/SP.2020.105.49

For citation: Okhotnikova OM, Kvachenik OH, Mellina KV, Ponochevna OV. (2020). Eosinophilic granulomatosis with polyangiitis: modern view on pathogenesis and treatment (literature review). Modern Pediatrics. Ukraine. 1(105): 49-62. doi 10.15574/SP.2020.105.49

Еозинофільний гранульоматоз з поліангіїтом (ЕГПА), раніше відомий як синдром Чарджа—Стросса, являє собою некротизуючий васкуліт судин малого і середнього калібру, що характеризується клінічними проявами астми, гіпереозинофілією крові, тканин та позалегеновими симптомами. Не дивлячись на те, що ЕГПА зустрічається досить рідко, останніми роками дане захворювання є об'єктом уважного вивчення. Це обумовлено тим, що ЕГПА є концептуально складною патологією, яка має подвійну категоризацію із системними васкулітами (СВ) та гіпереозинофільними синдромами (ГЕС). На даний момент залишаються відкритими питання патофізіологічної і діагностичної невизначеності хвороби, адже й досі немає повного розуміння взаємодії між еозинофілами та антинейтрофільними цитоплазматичними антитілами (АНЦА), які є особливостями патогенезу даного васкуліту. Результати останніх досліджень вказують на фенотипові підтипи ЕГПА на підставі АНЦА-статусу, але поки що недостатньо інформації щодо методів лікування з урахуванням даних фенотипів хвороби. ЕГПА також залишається діагностичною проблемою, тому що протягом тривалого часу може розглядатися лише в площині алергічної патології. Астма може бути основним проявом хвороби, а хронічна потреба у прийомі глюкокортикостероїдів може маскувати інші ознаки захворювання. Наразі активно вивчається імунна дисрегуляція і генетична схильність організму пацієнтів з ЕГПА, що може вирішити проблему класифікації з уточненням підтипів хвороби і надати можливість вчасно діагностувати дане захворювання, а також використовувати спеціально адаптовані методи лікування.

Автори заявляють про відсутність конфлікту інтересів.

Ключові слова: еозинофільний гранульоматоз з поліангіїтом, синдром Чарджа—Стросса, гіпереозинофільний синдром, бронхіальна астма.

Eosinophilic granulomatosis with polyangiitis: modern view on pathogenesis and treatment (literature review)

O.M. Okhotnikova, O.H. Kvachenik, K.V. Mellina, O.V. Ponochevna

Shupyk National Medical Academy of Postgraduate Education, Kyiv, Ukraine

Eosinophilic granulomatosis with polyangiitis (EGPA), formerly known as Churg—Strauss syndrome is a rare systemic disease situated between primary small vessel vasculitis associated with anti-neutrophil cytoplasmic antibodies (ANCA) and hypereosinophilic syndromes (HES). Clinical manifestations in EGPA tend to divide patients into two subsets of the disease, with a predominance of vasculitic or eosinophilic manifestations, and ANCA can differentiate between these two subsets. This subclassification contrasts ANCA-positive and ANCA-negative EGPA, but we have no insufficient understanding to use phenotype-tailored therapies. EGPA also remains a diagnostic problem because it can only be considered in the plane of allergic pathology for a long time. Asthma may be the primary or predominant manifestation for years, and the chronic corticosteroids requirement may mask other signs of the disease. Currently, immune dysregulation, genetic predisposition and clarify disease subcategorization are being actively studied, which can solve the problem of classification of EGPA. All of which will allow us to opportune diagnosis the disease and use specially adapted therapies.

No conflict of interest was declared by the authors.

Key words: eosinophilic granulomatosis with polyangiitis, Churg—Strauss syndrome, hypereosinophilic syndromes, asthma.

Эозинофильный гранулематоз с полиангиитом: современный взгляд на патогенез и лечение (литературный обзор)

Е.Н. Охотникова, Е.Г. Кваченюк, К.В. Меллина, Е.В. Поночевная

Национальная медицинская академия последипломного образования имени П.Л. Шупика, г. Киев, Украина

Эозинофильный гранулематоз с полиангиитом (ЭГПА), ранее известный как синдром Чарджа—Стросса, представляет собой некротизирующий васкулит сосудов малого и среднего калибра и характеризуется такими клиническими проявлениями, как астма, гиперэозинофилия крови, тканей и внелегочные симптомы. Несмотря на то, что ЭГПА встречается достаточно редко, в последние годы данное заболевание является объектом прицельного изучения. Это обусловлено тем, что ЭГПА — концептуально сложная патология, которая имеет двойную категоризацию с системными васкулитами (СВ) и гиперэозинофильными синдромами (ГЭС). В настоящее время остаются открытыми вопросы патофизиологической и диагностической неопределенности заболевания, так как до сих пор не до конца изучено взаимодействие между эозинофилами и антинейтрофильными цитоплазматическими антителами (АНЦА), которые являются особенностями патогенеза данного васкулита. Результаты последних исследований указывают на фенотипические подтипы ЭГПА на основании АНЦА-статуса, однако на сегодня недостаточно имеющейся информации о методах лечения с учетом данных фенотипов болезни. ЭГПА также остается диагностической проблемой, потому что в течение длительного времени может рассматриваться только в плоскости аллергической патологии. Астма может быть основным проявлением болезни, а хроническая потребность в приеме глюкокортикостероидов может маскировать другие признаки заболевания. Активное изучение иммунной дисрегуляции и генетической предрасположенности организма пациентов с ЭГПА может решить проблему классификации с уточнением подтипов болезни и дать возможность вовремя диагностировать данное заболевание, а также использовать специально адаптированные методы лечения.

Авторы заявляют об отсутствии конфликта интересов.

Ключевые слова: эозинофильный гранулематоз с полиангиитом, синдром Чарджа—Стросса, гиперэозинофильный синдром, бронхиальная астма

Вступ

Еозинофільний гранульоматоз з поліангіїтом (ЕГПА) вперше був описаний Якобом Чарджем і Лотте Строссом у 1951 році як стан алергічного ангіїту з гранульоматозом. У процесі подальших наукових досліджень ЕГПА було віднесено до системних некротичних васкулітів переважно судин дрібного та середнього калібру, які асоційовані з антинейтрофільними цитоплазматичними антитілами (АНЦА) (рис. 1). Незважаючи на це, АНЦА виявляється лише у третини пацієнтів з ЕГПА [8,51,41].

Клінічними особливостями даної патології є астма, серцева недостатність, гломерулонефрит та/або периферична невропатія, а також ураження інших органів. Крім того, обов'язковими критеріями є еозинофілія крові $>10\%$ та тканин, а також некротичний васкуліт з екстраваскулярним гранульоматозним запаленням (табл. 1) [38].

Епідеміологія еозинофільного гранульоматозу з поліангіїтом

Поширеність ЕГПА коливається від 7,3 до 17,8 на 1 000 000 [49,74], а щорічна захворюваність становить від 0,5 до 6,8 випадку на 1 000 000 дорослих на рік [3,74,92]. Рівні даних показників приблизно однакові в Європі, Японії та Сполучених Штатах Америки. ЕГПА частіше зустрічається у дорослих віком від 40 до 60 років [57]. У дітей середній вік на момент встановлення діагнозу становить

12 років. ЕГПА не має гендерних або етнічних відмінностей у дорослих, хоча у жінок відзначають розвиток ЕГПА в більш молодому віці, більш тривалий анамнез бронхіальної астми та меншу частоту ураження нирок [10]. Серед дітей співвідношення хлопчики:дівчатка дорівнює 0,74. **ЕГПА у дитячому віці характеризується переважним ураженням легень і серця, а також високою смертністю (18%)** [101]. На сьогоднішні дані про захворюваність та поширеність ЕГПА в Україні немає [60].

Етіологія і патогенез еозинофільного гранульоматозу з поліангіїтом

Враховуючи, що основним клінічним проявом ЕГПА є бронхіальна астма, тривалий час вважалось, що тригерами даного захворювання є алергени. Однак результати досліджень свідчать про те, що лише 1/3 пацієнтів з ЕГПА мають підтверджену систематичними обстеженнями сенсibiliзацію до найбільш поширених алергенів.

Як тригери ЕГПА розглядалися фактори оточуючого середовища, такі як антигени у вдихуваному повітрі (пари дизельного палива, зерновий пил та ін.), гіпосенсибилізація або імунізація [26,58]. L. Guillevin і співавт. [26] провели дослідження, в якому із 43 пацієнтів з ЕГПА гіпосенсибилізацію в анамнезі мали 19, а п'ятеро були вакциновані протягом місяця до встановлення діагнозу [26]. Однак цей фактор може розглядатися не як тригер, а як стимулюючий прогресування захворювання у пацієнтів, які вже мали латентний, але не діагностований, ЕГПА.

Деякі лікарські засоби, переважно антагоністи лейкотрієнових рецепторів (наприклад, монтелукаст), все ще вважаються потенційними тригерами розвитку ЕГПА [31,68,94]. Однак при прийомі препаратів даної групи розвиток ЕГПА спостерігався після зниження дози глюкокортикостероїдів (ГКС), які пацієнти отримували з приводу погано контрольованої бронхіальної астми. Неможна виключити, що в цих випадках бронхіальна астма була першим проявом захворювання, розвиток якого провокували не антагоністи лейкотрієнових рецепторів, а зниження дози ГКС. На користь цього твердження свідчить той факт, що поява розгорнутої картини ЕГПА іноді спостерігалася після відміни ГКС у хворих на бронхіальну астму, які не отримували препаратів антагоністів лейкотрієнових рецепторів [71]. У літературі також описані випадки розвитку ЕГПА при застосуванні макролідних антибіотиків, карбамазепіну, пропілтіоурацилу, алопуринолу і хініну [22,34,37,64].

Таблиця 1

Критерії діагностики, класифікаційні критерії та визначення еозинофільного гранульоматозу з поліангіїтом

| |
|--|
| <p>Критерії діагностики за Ланхем та співавт. (1984 р.):</p> <ul style="list-style-type: none"> • Астма • Еозинофілія периферичної крові $>1500/\text{мм}^3$ або $>10\%$ від загальної кількості лейкоцитів • Підтверджений васкуліт ≥ 2 органів. |
| <p>Класифікаційні критерії Американського коледжу ревматологів (ACR, 1990 р.):</p> <ul style="list-style-type: none"> • Астма • Еозинофілія крові $>10\%$ від загальної кількості лейкоцитів • Невропатія • Легеневі інфільтрати • Аномалії приносних пазух • Виявлення позасудинних еозинофілів (тканинна еозинофільна інфільтрація) |
| <p>Номенклатура системних васкулітів (II Міжнародна консенсусна (узгоджувальна) конференція, Чепел-Хілл, 2012 р.)</p> <p>Багате на еозинофіли некротичне гранульоматозне запалення із залученням у патологічний процес дихальних шляхів, а також некротичний васкуліт переважно судин дрібного і середнього калібру, асоційований з астмою та еозинофілією крові. АНЦА найчастіше виявляються при ураженні нирок</p> |

Існують переконливі дані, що АНЦА є патогенними факторами, що викликають розвиток васкуліту [39]. Антитіла до мієлопероксидази (МПО-АНЦА) та протеїнази-3 (ПР-3-АНЦА) можуть виступати стимулами праймованих (підготовлених до наступної активації) нейтрофілів *in vitro*, які, активуючись внаслідок «респіраторного вибуху» з виділенням реактивних форм кисню, пошкоджують ендотелій судин [42]. Крім того, в експериментальній мишачій моделі АНЦА-асоційованого васкуліту (ААВ) перенесення мишам антитіл класу IgG до МПО індукуює малоімунний некротичний гломерулонефрит (синонім — швидко прогресуючий гломерулонефрит (ШПГН), тип 3) та васкуліт дрібних судин інших органів.

Результати останніх досліджень дозволили розподілити ЕГПА на два фенотипові підтипи з урахуванням АНЦА-статусу [62]. Близько 40% пацієнтів з ЕГПА мають позитивні АНЦА, при цьому МПО-АНЦА зустрічаються набагато частіше, ніж ПР-3-АНЦА. У 60% хворих АНЦА негативні [73].

Багато авторів звертали увагу на кореляцію рівня еозинофілів та активність ЕГПА. Р. Таї та співавт. [83] за допомогою моноклональних антитіл продемонстрували наявність активованих еозинофілів і продуктів їх дегрануляції як в стінці судин, так і в периваскулярних гранульомах [83]. Еозинофіли вивільняють декілька медіаторів запалення, таких як еозинофільний катіонний білок і нейротоксин, які мають відповідно кардіо- та нейротоксичну дію, і викликають розвиток кардіоміопатії та полінейропатії. Процеси диференціювання та активації еозинофілів, а також накопичення їх у тканинах регулюються інтерлейкіном-5 (ІЛ-5) та такими специфічними хемокінами, як еотаксин-3 і TARC/CCL-17 (тимус-асоційований регуляторний хемокін). ІЛ-5 (еозинофільний колонієстимулюючий фактор) являє собою поліпептидний цитокін, що продукується лімфоцитами Т-хелперами 2 типу (Th2) та мастоцитами (опасистими клітинами). ІЛ-5 разом з ІЛ-4 та ІЛ-13 індукують диференціацію В-клітин у плазматичні клітини, що дозволяє пояснити підвищення рівня загального імуноглобуліну Е (IgE), а також IgG4 при ЕГПА. Підвищення рівня ІЛ-5 є наслідком дисрегуляції Т-клітинної відповіді з переважанням Т2-ланки лімфоцитів під впливом ІЛ-25, який, в свою чергу, виробляється еозинофілами, що таким чином формує гіперзапальний цикл («замкнене коло») [84].

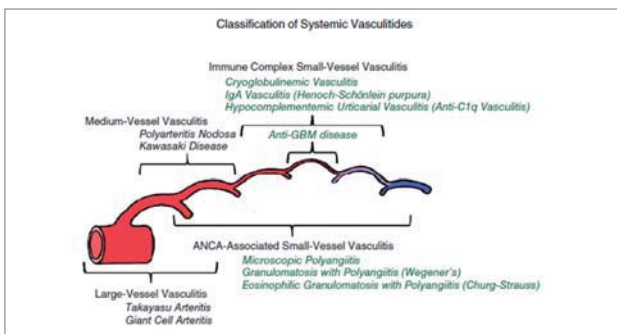
У 2008 році К. Polzer та співавт. [66] виявили значне підвищення рівня еотаксину-3 у сироватці хворих на активний ЕГПА разом з підвищенням кількості еозинофілів, рівня загального IgE та гострофазових показників [66]. Еотаксин-3 — хемокін, відомий як CCL26 або SCYA26. Він експресується ендотеліальними клітинами в серці, печінці, яєчниках та в інших органах і тканинах, а також запальними клітинами під впливом ІЛ-13 та ІЛ-4 у відповідь на пошкодження тканин і клітин. Еотаксин-3 володіє потужною хемотаксичною активністю щодо еозинофілів і сприяє інфільтрації тканин активованими еозинофілами. Th17- та В-клітини також відіграють певну роль у патогенезі ЕГПА, оскільки ІЛ-4 та ІЛ-13 стимулюють гуморальну імунну відповідь [69]. Відзначено, що підвищення кількості Th17-лімфоцитів під час активного ЕГПА сприяє секреції ІЛ-17А (найбільш вивченого члена сімейства ІЛ-17, який відіграє критичну роль у захисті організму від мікробних патогенів, а також від запалення тканин) у великій кількості [36].

Дослідження генетичної асоціації виявили декілька локусів, що пов'язані з підвищеним ризиком розвитку ЕГПА. Доведена асоціація захворювання з HLA-DRB1*04, *07, *09 алелями HLA-DRB4 [96,97]. Для АНЦА-негативного варіанту ЕГПА встановлено зв'язок з гаплотипом ІЛ10.2 промоутеру гена ІЛ-10 та з підвищеними рівнями ІЛ-10 у сироватці крові. Це спостереження відповідає можливому патогенезу ЕГПА, який включає опосередковану Th2-залежну запальну відповідь (рис. 2) [89].

Клінічні прояви еозинофільного гранульоматозу з поліангітом

ЕГПА — це мультисистемне захворювання, яке може бути клінічно гетерогенним. У розвитку ЕГПА виділяють три послідовні фази: алергічну, еозинофільну та васкулітну.

Алергічна фаза (продромальна) хвороби проявляється алергічним риносинуситом з поліпозом носа та/або бронхіальною астмою. Еозинофільна фаза характеризується периферичною еозинофілією та еозинофільною інфільтрацією тканин. У фінальній фазі ЕГПА розвивається системний васкуліт (у середньому через 3–9 років) з клінічною симптоматикою периферичної нейропатії, пурпурою, що пальпується, і малоімунним некротичним гломерулонефритом. Слід зазначити, що не всі хворі на ЕГПА мають характерну стадійність хвороби.



Примітка: ANCA (anti-neutrophil cytoplasm antibody) – антинейтрофільні цитоплазматичні антитіла; GBM (glomerular basement membrane) – базальна мембрана клубочків нирок

Рис. 1. Основні форми системних васкулітів, які класифіковані за калібром переважно уражених судин, згідно з рекомендаціями II Міжнародної консенсусної конференції, Чепел-Хілл, 2012 (Chapel Hill Consensus Conference (CHCC), 2012) [41].

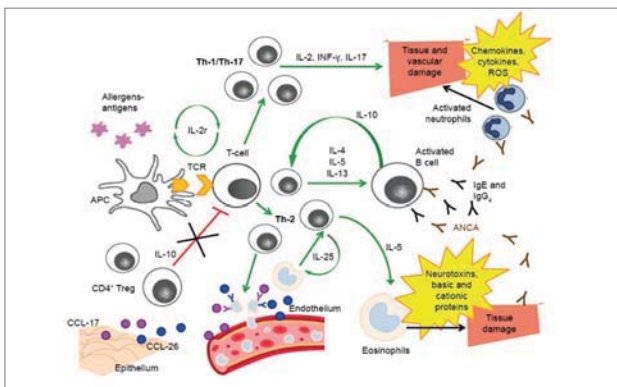


Рис.2. Спрощена схема ключових патофізіологічних явищ при еозинофільному гранульоматозі з поліангіітом. ANCA (anti-neutrophil cytoplasm antibody) — антинейтрофільні цитоплазматичні антитіла; APC (antigen-presenting cell) — антиген-презентуюча клітина; CCL-17 — хемокін; CCL-26 — еотаксин-3; IFN-γ (interferon-γ) — інтерферон-гамма; IL (interleukin) — інтерлейкін; Ig (immunoglobulin) — імуноглобулін; TCR (T-cell receptor) — T-клітинний рецептор; ROS (reactive oxygen species) — активні форми кисню [19]

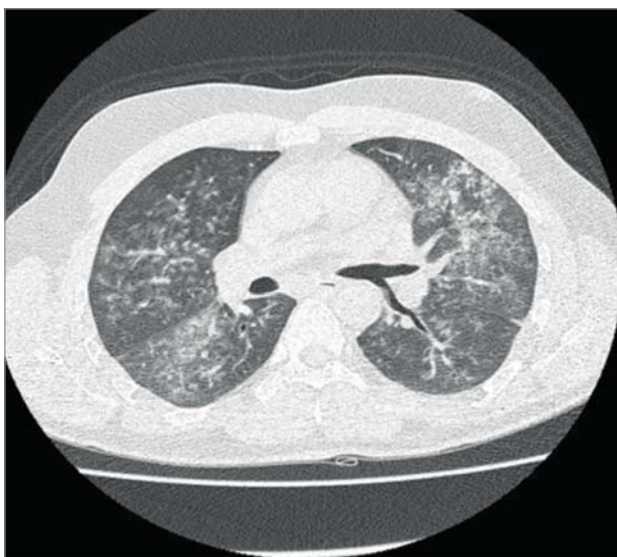


Рис. 3. Дифузні зміни паренхіми легень за типом «матового скла» у хворого 38 років з ЕГПА за даними комп'ютерної томографії [77]

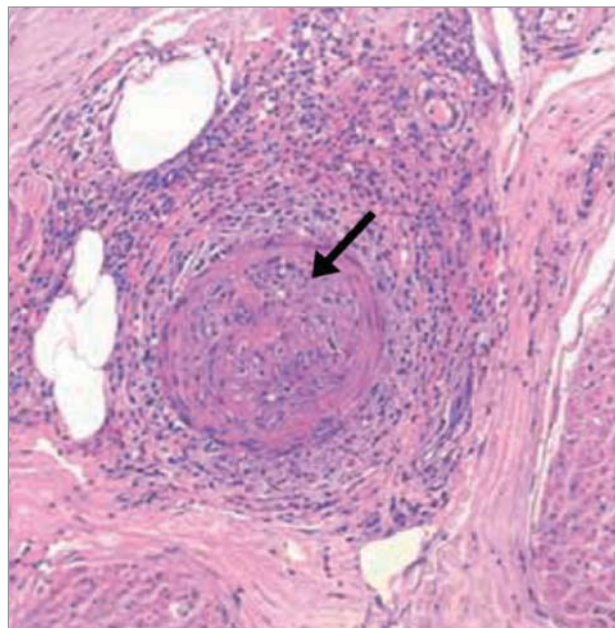


Рис. 4. Мікроскопічна картина біоптату литкового нерва демонструє епіневрально екстраваскулярні еозинофіли та васкуліт, які асоційовані з дегенерацією аксонів. У судинній стінці формується гранульома з нечіткими контурами (чорна стрілка) [45]

Бронхіальна астма при ЕГПА спостерігається у 95–100% хворих, зазвичай починається у зрілому віці, хоча можливий дебют захворювання і в дитинстві. Вона є гормонально залежною і характеризується швидко прогресуючим перебігом. Слід зазначити, що застосування ГКС для контролю астми може маскувати симптоми системного васкуліту. ЕГПА слід запідозрити у випадку, якщо бронхіальна астма супроводжується високою еозинofilією. Крім бронхіальної астми, **прояви ураження дихальної системи можуть включати плевральний випіт, мігруючі інфільтрати та зміни паренхіми легень за типом «матового скла» та альвеолярну кровотечу** (рис. 3) [10,12,73]. На відміну від мікроскопічного поліангіїту (МПА), легенева кровотеча при ЕГПА спостерігається рідше (у 4% випадків), але іноді вона може мати масивний характер і супроводжуватись ураженням нирок. Однак часто спостерігається помірно виразне кровохаркання, або наявність мінімальної кровотечі виявляється під час діагностичної бронхоскопії. Під час плевральної пункції виявляється еозинофільний ексудат. Біопсія плеври свідчить на користь **васкуліту з еозинофільними інфільтратами** [17]. Легеневі інфільтрати зустрічаються у 38,6% хворих і можуть бути одно- або двобічними, тимчасовими і часто зникають через декілька днів після прийому ГКС [6].

Ураження ЛОР-органів (вух, горла, носа) при ЕГПА зазвичай представлене параназаль-

ним синуситом (від 70% до 80% хворих на ЕГПА) [73]. Інші прояви хвороби включають риніт, закладення і поліпоз носа. На відміну від гранульоматозу з поліангітом (ГПА), при ЕГПА частіше виявляються носові поліпи та рідше — перфорація перегородки і деформація носа. За даними назоцитограми може виявлятися значне підвищення кількості еозинофілів [57,73].

Ураження нервової системи при ЕГПА. Периферична нейропатія є характерною ознакою фінальної фази васкуліту, яка спостерігається у 46–75% хворих [10,57,73]. Множинний мононеврит або змішана сенсомоторна периферична нейропатія є найбільш характерними проявами та, переважно, мають односторонній або асиметричний характер [44]. Частіше уражається загальний малоомілковий та внутрішній підколінний нерви, що клінічно проявляється парестезією або болем і гіперестезією, які можуть виникати до початку рухових або сенсорних порушень. При помірному ступені ураження страждає лише поверхнева чутливість. Регрес рухових порушень з відновленням функції відзначається частіше, ніж регрес сенсорних розладів, що може супроводжуватися тривалим болем, парестезією і гіпестезією. Для підтвердження діагнозу може бути виконана біопсія нерва, хоча ознаки некротизуючого васкуліту і периневральну інфільтрацію еозинофілами та запальними клітинами виявляють лише в половині випадків, а найчастіше виявляється дегенерація аксонів (рис. 4).

Ураження центральної нервової системи при ЕГПА зустрічається рідше та асоціюється з більш високою летальністю [22]. Описані ураження 2, 3, 7 і 8 пар черепно-мозкових нервів, ішемія зорового нерва і гостре порушення мозкового кровообігу [7].

Ураження шкіри при ЕГПА характерне для фази васкуліту та спостерігається, за різними джерелами [10,48,57,73], у 40–70% хворих. Найчастіше зустрічаються петехії та пурпура, що пальпуються, і локалізуються переважно на нижніх кінцівках. Біопсія елементів пурпури демонструє картину лейкоцитокластичного васкуліту. Інші прояви шкірного синдрому включають папули, уртикарії, виразково-некротичне ураження, феномен Рейно та сітчасте ліведо. Підшкірні вузлики, які часто симетричні, гіперемовані та переважно локалізуються на пальцях, ліктях та верхній частині кінцівок, зустрічаються у 10–30% пацієнтів з ЕГПА. При біопсії даних елементів можуть виявлятися позасудинні гранульоми, які

не є специфічними для ЕГПА, оскільки вони спостерігаються і при запальних захворюваннях кишечника або інших васкулітах [28,29].

Залучення в патологічний процес серця — прогностично несприятлива ознака, адже серцеві захворювання є основними детермінантами смертності та довготривалого перебігу ЕГПА [32]. Клінічні прояви ураження серця варіабельні і зустрічаються у 27–47% випадків ЕГПА [10,57,73]. Найчастіше виявляється перикардит і кардіоміопатія, до інших уражень належать аритмія, коронарит, вади розвитку клапанів, еозинофільний міокардит, гіпертонія, застійна серцева недостатність [57]. Однак **внаслідок свого субклінічного перебігу серцеві ураження при даній патології можуть бути недооцінені**. У 2010 р. R. Dennert і співавт. [15] опублікували результати дослідження, в якому відзначили, що при проведенні деталізованих оглядів 32 амбулаторних пацієнтів з ЕГПА в стадії ремісії було виявлено 26% хворих з клінічною симптоматикою ураження серця, тоді як у 62% було виявлено зміни лише за допомогою додаткових методів обстеження: електрокардіографії (ЕКГ), ехокардіографії (Ехо-КГ) і магнітно-резонансної томографії (МРТ) [15]. Патологічно ураження серця відбувається за рахунок коронариту, екстраваскулярних гранулом та еозинофільної інтерстиціальної інфільтрації. Дослідження ендоміокардіальних біоптатів при гострому запальному процесі демонструє ознаки еозинофільного ендоміокардиту, в той час як на пізніх стадіях переважає ендоміокардіальний фіброз.

Ураження нирок при ЕГПА зустрічається рідше, ніж при інших АНЦА-асоційованих васкулітах, та відзначається у 16–27% пацієнтів [10,57]. При цьому клінічна картина може варіювати від ізольованого сечового синдрому до швидко прогресуючого гломерулонефриту. Рідше спостерігається тубулоінтерстиціальний нефрит, мезангіальний гломерулонефрит та фокальний сегментарний гломерулосклероз. Уретральний стеноз розвивається зрідка [2]. У біоптатах ниркової тканини виявляється вогнищевий або дифузний пауці-імунний (малоімунний) некротизуючий гломерулонефрит, рідше визначаються еозинофільні інфільтрати, гранульоми та нирковий васкуліт [79]. У пацієнтів з ЕГПА гломерулонефрит асоціюється з позитивними мієлопероксидазо-АНЦА [2]. **Ураження нирок пов'язане з гіршим прогнозом для пацієнтів з ЕГПА** [79].

Залучення шлунково-кишкового тракту (ШКТ) у патологічний процес відзначається у 23 % хворих на ЕГПА і проявляється еозино-

фільним колітом або васкулітом мезентеріальних судин [10]. Симптоми, як правило, неспецифічні: абдомінальний больовий синдром, кишкова непрохідність, нудота, блювання, діарея та кровотеча. **Розвиток перфорації кишечника є прогностично несприятливою ознакою, що пов'язано з високим рівнем смертності таких хворих** [27]. Патогістологічне дослідження біоптатів кишечника виявляє екстраваскулярні гранульоми, які іноді подібні до псевдополіпозного розростання, васкуліт та/або еозинофільні інфільтрати. Крім того, потовщення стінок стравоходу та інших відділів ШКТ при ЕГПА є ознакою еозинофільної інфільтрації, що регресує при прийомі ГКС [27].

Окрім описаних вище ознак ураження різних органів і тканин, у понад половини хворих на ЕГПА спостерігаються неспецифічні симптоми, такі як слабкість, зниження маси тіла, міалгії, артралгії або артрит, лихоманка і втрата маси тіла [57].

Як відзначалося раніше, з'являється все більше доказів того, що ЕГПА має різні фенотипи залежно від АНЦА-статусу [62]. В АНЦА-позитивних хворих переважають такі клінічні прояви, як гломерулонефрит, альвеолярний капілярит, пурпура, ураження ЛОР-органів і множинний мононеврит, тоді як при АНЦА-негативному варіанті хвороби частіше зустрічаються кардіоміопатія, легеневі інфільтрати, плевральний випіт та лихоманка [10,57]. Проте особливості клінічних проявів і перебігу АНЦА-позитивного та АНЦА-негативного варіантів ЕГПА ще потребують подальшого вивчення. Зокрема, їй досі залишається відкритим питання вибору тактики імуносупресивної терапії залежно від АНЦА-статусу хворих [10].

Діагностика еозинофільного гранульоматозу з поліангіїтом

ЕГПА є діагностичною проблемою, адже на даний момент не існує універсальних діагностичних критеріїв. У 1984 році Ланхем та співавт. для встановлення діагнозу запропонували враховувати наявність бронхіальної астми, еозинофілії та васкуліту двох і більше органів у якості діагностичних критеріїв (табл. 1) [47]. У 1990 році Американський Коледж Ревматології (ACR) представив критерії класифікації (не діагностичні критерії) васкулітів, де ЕГПА був охарактеризований як васкуліт з бронхіальною астмою, еозинофілією, нейропатією, легневими інфільтратами, аномалією приносних пазух і позасудинною еозинофільною

інфільтрацією при біопсії (табл. 1) [51]. У 1994 році експерти Міжнародної узгоджувальної конференції, що проходила у Чепел-Хілл (Chapel Hill Consensus Conference, СНСС), запропонували свою номенклатуру і визначення найбільш поширених васкулітів. Тоді ЕГПА був визначений як синдром Чарджа—Стросса, що характеризується багатим на еозинофіли гранульоматозним запаленням із залученням у патологічний процес дихальних шляхів і некротичним васкулітом судин дрібного і середнього калібру, і пов'язаною з цим астмою та еозинофілією крові [40]. У 2012 році на II міжнародній консенсусній конференції (СНСС, 2012) був запропонований термін «ЕГПА» замість синдрому Чарджа—Стросса для досягнення номенклатурної симетрії з іншими АНЦА-асоційованими васкулітами, такими як ГПА і МПА [38]. Хоча пропозиції АCR та СНСС не є діагностичними критеріями, вони часто використовуються і для діагностики даного васкуліту.

Ще однією стороною проблеми класифікації ЕГПА є питання, що відбиває деяке протиріччя: чи можна діагностувати ЕГПА без наявності васкуліту або у разі негативних АНЦА [11]. Визначення ЕГПА в номенклатурі СНСС ґрунтується на доказах саме некротичного васкуліту. Хоча ця хвороба вважається системним розладом, добре відомо, що можуть зустрічатися й обмежені її форми. Тому їй досі залишається відкритим питання, чи дійсно пацієнт з бронхіальною астмою, гіпереозинофілією та багатим на еозинофіли гранульоматозним запаленням за відсутності некротичного васкуліту може відповідати діагнозу ЕГПА, що наразі лишається предметом дискусій. Також складність являє собою незрозуміла межа і подвійна категоризація ЕГПА з іншими гіпереозинофільними синдромами (ГЕС). Еозинофілія крові та еозинофільна інфільтрація тканин також характерні для ГЕС, тому диференціювати їх з ЕГПА дуже важко, особливо за відсутності клінічних або патогістологічних ознак васкуліту [78,90].

Отже, **ЕГПА необхідно підозрювати у пацієнтів з тривалим перебігом бронхіальної астми, алергічним ринітом і високою еозинофілією при розвитку у них ознак системного захворювання, що включають множинний мононеврит, легеневі інфільтрати, кардіоміопатію і пурпуру** [1]. Еозинофілія периферичної крові характерна для активного ЕГПА. Кількість еозинофілів зазвичай становить >1500 клітин в 1 мм^3 або $>10\%$ від загальної кількості лейкоцитів. Неспецифічне

підвищення рівня IgE спостерігається приблизно у 75% хворих [63]. Також можуть бути підвищені рівні інших неспецифічних маркерів запалення, такі як швидкість осідання еритроцитів (ШОЕ) та С-реактивний білок (СРБ).

За даними рентгенографії органів грудної клітки при ЕГПА зазвичай визначаються інфільтративні зміни, часто мігруючі [6]. Комп'ютерна томографія (КТ) є найбільш чутливим методом діагностики змін у легенях. У ретроспективному дослідженні 22 пацієнтів з активним ЕГПА при мультиспіральній КТ органів грудної клітки були виявлені інтерстиціальні зміни легень, в той час як при рентгенографії вони визначалися лише у 64 % хворих [82]. S. Worthly і співавт. [98] за допомогою КТ виявили інфільтрацію паренхіми легень, переважно у периферичних відділах у 15 (87%) із 17 хворих на ЕГПА. Рідше відзначалися плевральний і перикардальний випіт, вогнищеві ущільнення з порожнинами, потовщення стінок бронхів і міжчасточкових перегородок [98]. Варто зазначити, що зміни в легенях, які були виявлені при мультиспіральній КТ у хворих на ЕГПА, не є специфічними та зустрічаються при інших еозинофільних ураженнях легень.

Для діагностики ураження серця при ЕГПА застосовують ЕхоКГ [65]. Інформативним методом діагностики кардіоміопатії вважають МРТ, яка дозволяє оцінити структурні та функціональні особливості, перфузію і рубцеві зміни міокарда. Для диференціальної діагностики рубцевих і запальних змін міокарда пропонують використовувати позитронно-емісійну томографію (ПЕТ), МРТ з контрастуванням гадолінієм, а також КТ-коронарографію [80].

Як зазначалося вище, *важливе діагностичне значення має наявність АНЦА*, які виявляються у 40% хворих на ЕГПА та **можуть виявлятися за декілька років до розвитку васкуліту** [57,100].

Якщо діагноз ЕГПА викликає сумніви, доцільно провести біопсію шкіри, нервів або м'язів, рідше — міокарда, нирок і ШКТ [72]. При патогістологічному дослідженні *можуть бути визначені три типи ураження*:

1) некротичний васкуліт судин малого і середнього калібру з фібриноїдним некрозом і плеіоморфним клітинним інфільтратом, у якому переважають еозинофілі;

2) позасудинні гранульоми з центральним некрозом та епітеліоїдними клітинами, які достатньо типові для ЕГПА, але неспецифічні, так як вони визначаються і при інших васкулі-

тах (наприклад, при ГПА) або автоімунних захворюваннях;

3) еозинофільна інфільтрація стінок артерій та прилеглих тканин.

Наявність гістологічних ознак васкуліту судин дрібного і середнього калібру підтверджує діагноз ЕГПА. У менше ніж 20% хворих на ЕГПА ці типи ураження виявляються одночасно [7].

Диференціальний діагноз еозинофільного гранулематозу з поліангітом

При обстеженні хворих з імовірним діагнозом ЕГПА необхідно виключити інші причини гіпереозинофілії та підтвердити наявність васкуліту. Якщо в клінічній картині переважають бронхіальна астма, висока еозинофілія, легеневі інфільтрати, ураження приносних пазух та позалегенові ознаки васкуліту (наприклад, пурпура) та виявляються характерні гістологічні зміни (васкуліт, еозинофільна інфільтрація та/або гранулематозне запалення), діагноз зазвичай не викликає сумнівів, хоча прояви ЕГПА можуть імітувати інші захворювання, особливо в АНЦА-негативних пацієнтів (наприклад, еозинофільну астму, еозинофільну пневмонію або гіпереозинофільний синдром) [92].

Еозинофільна пневмонія (стара назва — хвороба Каррингтона) також характеризується наявністю хронічного синуситу, легеневих інфільтратів та еозинофілії. Однак при хронічній еозинофільній пневмонії, як правило, відсутні системні прояви, пов'язані з еозинофілією. Необхідно проводити обстеження для виключення таких причин реактивної гіпереозинофілії, як прийом лікарських засобів, пухлини (рак легень або шийки матки, лімфогранулематоз, неходжкінська Т-клітинна лімфома), стронгілоїдоз або токсокароз [63]. При оцінці цілеспрямованості виключення інших гельмінтозів необхідно враховувати епідеміологічний анамнез. У пацієнтів з еозинофілією необхідно визначати рівні антитіл класу IgM і IgG до *Aspergillus spp.*, а також визначати наявність *Aspergillus pp.* у мокротинні та/або бронхоальвеолярному вмісті, особливо за наявності бронхоектазів. Нормальний вміст IgE у сироватці крові нелікованих пацієнтів виключає діагноз бронхопульмонального аспергільозу [33].

Гіпереозинофільний синдром (ГЕС) являє собою більш складний диференціальний діагноз, оскільки він, як і ЕГПА, може бути пов'язаний з такими клінічними проявами, як кардіо-

патія, нервові порушення і/або ураження легень. Тим не менш, ГЕС має особливості, відмінні від ЕГПА: представлений мієлопроліферативним і лімфопроліферативним варіантами; може бути сімейним, ідіопатичним, асоційованим з автоімунними захворюваннями, перехресним; характеризується персистуючою еозинофілією понад $1,5 \times 10^9$ /л протягом щонайменше шести місяців та не має характерних для ЕГПА гістологічних змін при дослідженні біоптатів уражених тканин. Мієло- та лімфопроліферативні варіанти гіпереозинофільного синдрому розвиваються в результаті клональної проліферації еозинофілів і Т-лімфоцитів відповідно, які продукують еозинофілопоетини (ІЛ-5) [30,50]. *Ключове значення для диференціальної діагностики мають результати дослідження біоптату кісткового мозку* [95].

Гепатоспленомегалія разом з анемією та тромбоцитопенією за відсутності відповіді на лікування ГКС можуть свідчити на користь клональної (пухлинної) гіпереозинофілії в межах, наприклад, хронічної еозинофільної лейкемії (стара назва — мієлопроліферативний варіант гіпереозинофільного синдрому) та інших мієлоїдних гемобластозів (хронічного мієлоїдного лейкозу, системного мастоцитозу та мієлодиспластичних синдромів). Характерною ознакою пухлинного гіпереозинофільного синдрому є збільшення концентрації вітаміну В12 і триптази у сироватці крові [63].

Оцінка активності еозинофільного гранульоматозу з поліангітом

Хоча діагностичне значення АНЦА не викликає сумнівів, їхня роль в оцінці активності АНЦА-асоційованого васкуліту залишається дискусійною. R. Virek і співавт. [5] при метааналізі результатів 22 досліджень за участі 950 пацієнтів з АНЦА-асоційованими васкулітами не було підтверджено доцільності визначення титрів АНЦА в динаміці, що здебільшого було пов'язане з неоднорідністю проведених досліджень [5]. У когортному дослідженні [20] у 156 пацієнтів з гранульоматозом з поліангітом титри PR-3-АНЦА не корелювали з активністю хвороби [20]. Тим не менш результати деяких досліджень свідчать про те, що визначення титрів АНЦА в динаміці дозволяє оцінити ризик рецидиву васкуліту. У 87 хворих на АНЦА-асоційований васкуліт збереження PR-3-АНЦА через 18 і 24 місяці після початку імуносупресивної терапії супроводжувалось збільшенням ризику розвитку

рецидиву протягом 5 років у 2,7 і 4,6 разу відповідно [76]. G. Tomasson і співавт. [88] провели мета-аналіз результатів 18 досліджень, в яких оцінювали значення персистування або збільшення титру АНЦА як предиктора розвитку рецидиву васкуліту. При персистуванні АНЦА, а також при збільшенні їхнього титру в період ремісії відзначалося значне підвищення імовірності рецидиву захворювання. Отже, визначення титру АНЦА на фоні імуносупресивної терапії, швидше за все має певне значення для оцінки перебігу АНЦА-асоційованих васкулітів, хоча багато експертів критично оцінюють їхню роль в якості показника активності або предиктора рецидивів хвороби [55]. Принаймні у 25% пацієнтів немає чіткої кореляції між клінічними та імунологічними проявами АНЦА-асоційованих васкулітів, що не дозволяє обирати тактику ведення лише на підставі титрів АНЦА [85]. При ЕГПА можлива роль АНЦА як критерію активності або предиктора загострень хвороби є обмеженою, оскільки ці антитіла визначаються лише у третини хворих. Обговорюється роль більш специфічних маркерів активності, таких як рівень еотаксину-3. J. Zwerina і співавт. [99] продемонстрували зв'язок підвищення рівня еотаксину-3 з активністю ЕГПА. При пороговому значенні 80 пг/мл його чутливість і специфічність в оцінці активності даної хвороби досягала 98,6 %, [99]. Однак в низці інших досліджень роль еотаксину-3, як у якості диференційно-діагностичного критерію ЕГПА з іншими захворюваннями, так і в оцінці активності процесу, не підтвердилася [14, 24], у зв'язку з чим необхідне подальше вивчення клінічного значення цього показника.

Для клінічної оцінки активності ЕГПА, як і інших системних васкулітів, використовують індекс BVAS (Birmingham Vasculitis Activity Score). BVAS включає 56 клінічних проявів системних васкулітів, розподілених по 9 системах (наприклад, ураження легень: хрипи, вузлики або порожнини, плевральний випіт/плеврит, інфільтрати, ендобронхіальне залучення, виразне кровохаркання/альвеолярна кровотеча, дихальна недостатність) [81]. Кожна ознака оцінюється певним балом, після чого розраховується сумарне значення (максимальне значення — 63). Симптом враховується лише в тому випадку, якщо він, на думку лікаря, пов'язаний з васкулітом і з'явився протягом останніх 3-х місяців. Відповідно у пацієнтів з ремісією ЕГПА значення BVAS

дорівнює 0, а у хворих з активним васкулітом становить щонайменше 1 (зазвичай 3 і вище). Величина цього індексу не лише дозволяє оцінити активність і важкість системного васкуліту, але і має несприятливе прогностичне значення [21].

Важкість незворотних змін, що пов'язані з васкулітом та імуносупресивною терапією, визначають за допомогою індексу VDI (Vasculitis Damage Index) [18]. VDI включає в себе 64 ознаки, які розподілені по 11 системах (наприклад, ураження нирок: швидкість клубочкової фільтрації <50%, протеїнурія <0,5 г на добу або термінальна хронічна ниркова недостатність) [4]. Критерієм незворотності симптомів вважають його збереження протягом понад три місяці, при цьому йому присвоюється 1 бал. Необхідно відзначити, що VDI не може зменшитися. Наприклад, якщо протеїнурія 1 г на добу визначалася протягом чотирьох місяців, а потім зникла, значення індексу VDI дорівнює 1. При розрахунку VDI враховують не лише прояви системного васкуліту, але і стани, які можуть бути ускладненням імуносупресивної терапії (остеопороз, цукровий діабет, артеріальна гіпертензія, катаракта, медикаментозний цистит тощо) або проявом атеросклерозу (інфаркт міокарда). У пацієнтів з VDI ≥ 5 ризик смерті вищий у 7–11 разів, ніж у пацієнтів з менш виразними незворотними змінами з боку внутрішніх органів [21].

Лікування та прогноз еозинофільного гранульоматозу з поліангітом

На підставі результатів декількох проведених надійних рандомізованих контрольованих досліджень хворих на ЕГПА розроблений його менеджмент, який заснований на даних, що стосуються терапії інших АНЦА-асоційованих васкулітів, таких як ГПА і МПА. Нещодавні міжнародні зусилля були спрямовані на те, щоб допомогти сформуванню керівних принципів ведення пацієнтів саме з ЕГПА. У 1996 році французька дослідницька група з вивчення васкулітів розробила шкалу оцінки прогнозу ЕГПА за п'ятьма факторами (Five-Factor Score, FFS) [28]. Ця шкала FFS використовувалася як інструмент для можливої корекції імуносупресивної терапії залежно від наявності або відсутності несприятливих прогностичних ознак. FFS 1996 року включала наступні параметри, які пов'язані з більш високим ризиком смерті (1 бал за кожний): протеїнурія (>1 г на добу), ниркова недостатність (креатинін >1,58 мг/дл),

ураження серця, важкі шлунково-кишкові прояви та залучення в патологічний процес ЦНС. У 2009 році шкала FFS була переглянута і доповнена за рахунок включення несприятливих прогностичних факторів, таких як: вік >65 років, серцева недостатність, ниркова недостатність (рівень креатиніну >1,70 мг/дл), ураження ШКТ і відсутність ураження ЛОР-органів [29]. 5-річна смертність при оцінці за FFS в 0 балів та ≥ 2 балів становить 9% та 40% відповідно.

На сьогодні ГКС залишаються головними препаратами в лікуванні ЕГПА. У пацієнтів з обмеженими формами ЕГПА, а також зі сприятливим прогнозом (FFS=0) можна використовувати лише ці препарати. Призначається преднізолон в дозі 1 мг/кг/день (максимум 60–80 мг/день) від 2 до 4 тижнів. У більш важких випадках рекомендується застосовувати метилпреднізолон в дозі 7,5–15 мг/кг внутрішньовенно щоденно протягом від 1 до 3 днів із поступовим зниженням дози препарату протягом щонайменше 6 місяців [61]. Хворим, які потребують постійного прийому ГКС в якості підтримуючої терапії, або пацієнтам з рецидивом захворювання рекомендується додати в терапію імуносупресанти, такі як метотрексат, лефлуномід, мікофенолату мофетил та азатиоприн [25,61]. Цікаво, що комбінація азатиоприну з ГКС для лікування неважкого перебігу ЕГПА порівняно з монотерапією ГКС не має переваг за показниками ремісії і ризиком виникнення рецидивів та не впливає на тривалість терапії ГКС [67].

Нещодавно Управління по контролю за якістю харчових продуктів та лікарських засобів Сполучених Штатів Америки (Food and Drug Administration, FDA) надало дозвіл на терапію ЕГПА препаратом генно-інженерної біологічної терапії меполізумабом (моноклональним антитілом, яке зв'язується з ІЛ-5 та запобігає його взаємодії з рецептором на поверхні еозинофілів). За результатами багатоцентрового подвійного сліпого плацебо-контрольованого дослідження MIRRA (NCT02020889) за участю хворих із рецидивним або рефрактерним перебігом ЕГПА, які отримували преднізолон у дозі <4 мг/день протягом 52 тижнів, лікування меполізумабом в дозуванні 300 мг підшкірно 1 раз на 3 тижні призвело до збільшення частки пацієнтів з досягненням ремісії, яка за шкалою BVAS оцінювалась в 0 балів [93]. Ефект даного препарату був також пов'язаний із більш тривалою ремісією та зменшенням використання ГКС. Однак рецидиви хвороби відзначались

майже у 47% хворих, які отримували меполізу-маб, порівняно з 81% пацієнтів ЕГПА, які отримували плацебо. На думку авторів дослідження, такий відсоток рецидивів серед пацієнтів, які отримували препарат моноклональних антитіл проти ІЛ-5, міг бути обумовлений декількома факторами:

1. ЕГПА — це гетерогенне захворювання з деякими проявами, які не обумовлені впливом еозинофілів, тобто ЕГПА — не лише еозинофільний процес.

2. Хоча меполізумаб знижує кількість еозинофілів у крові, досліджувана доза у 300 мг може бути недостатньою для тканинних еозинофілів. Вплив режиму дозування даного препарату на рецидиви ЕГПА потребує подальшого дослідження.

3. У деяких пацієнтів, які несприйнятливі до терапії меполізумабом, на момент початку лікування відзначалися незворотні пошкодження судин.

4. Надниркова недостатність, яка була викликана тривалим застосуванням ГКС, могла перешкоджати адекватному зниженню дози ГКС, що могло б сприяти розвитку ремісії [93].

Проводяться додаткові клінічні дослідження щодо оцінки ефекту *інших препаратів моноклональних антитіл до ІЛ-5 — реслізу-мабу та до альфа-ланцюга рецептора ІЛ-5 (ІЛ-5R α)* бенралізумабу. Реслізумаб оцінювався в рандомізованих контрольованих клінічних дослідженнях у пацієнтів з бронхіальною астмою і поліпами носа. Цей препарат зв'язується з різними епітопами ІЛ-5, блокуючи його зв'язування з ІЛ-5R α , який експресується на мембрані еозинофілів людини і, таким чином, блокує дозрівання та активацію еозинофілів [91]. Наразі проводиться відкрите дослідження RITE (NCT02947945), метою якого є вивчення безпеки та ефективності реслізумабу (3 мг/кг внутрішньовенно кожні чотири тижні протягом 28 тижнів) у якості додаткової терапії ЕГПА. Протягом періоду дослідження, насамперед, буде оцінюватися стероїдзберігаючий ефект реслізумабу. Бенралізумаб нещодавно був дозволений FDA США в якості додаткової підтримуючої терапії пацієнтів з важкою формою бронхіальної астми *еозинофільного фенотипу* [46,87]. За аналогією з дослідженням RITE наразі триває дослідження VITE (NCT03010436), яке передбачає визначення ефективності і безпеки застосування при ЕГПА бенралізумабу в дозі

30 мг кожні 4 тижні протягом 8 тижнів та надалі кожні 8 тижнів протягом 24 тижнів, фокусуючись, передусім, на зміні дозування ГКС та розвитку загострення ЕГПА. Цілком імовірно, що найближчим часом будуть доступні нові терапевтичні стратегії у лікуванні даної патології.

Менш вивчені варіанти терапії рефрактерного або рецидивного перебігу ЕГПА іншими засобами біологічної терапії — *внутрішньовенним імуноглобуліном (ВВІГ), інтерфероном альфа (ІФН- α), ритуксимабом та омалізумабом*. Високі дози ВВІГ (2 г/кг/місяць) можуть бути корисними у досягненні тривалої ремісії у деяких пацієнтів з ЕГПА [13]. ІФН- α застосовували для підтримання ремісії та при рефрактерному перебігу хвороби лише із тимчасовим позитивним ефектом. Крім того, несприятливий профіль дії даного препарату, включаючи лейкоенцефалопатію та ризик інфікування, обмежує його використання [52–54].

Ритуксимаб (анти-В-клітинне моноклональне антитіло) продемонстрував ефективність в індукції ремісії (дослідження REOVAS, III фаза (NCT 02807103) та підтриманні ремісії (дослідження MIANRITSEG, III фаза (NCT 03264473) у пацієнтів з ЕГПА [56,86]. Позитивні АНЦА, можливо, є предиктором гарного терапевтичного ефекту ритуксимабу, що потребує подальшого дослідження [56].

Омалізумаб (гуманізоване моноклональне антитіло проти IgE), може мати стероїдзберігаючий ефект при ЕГПА, але рецидиви захворювання і важкі напади бронхіальної астми під час лікування омалізумабом обмежують його використання [35].

Для пацієнтів з ЕГПА із залученням у патологічний процес життєво важливих органів або із загрозливими проявами, включаючи швидко прогресуючий гломерулонефрит (ШПГН) або легеневу кровотечу, необхідно розглянути питання про додаткову терапію циклофосфамідом у комбінації з ГКС. Переливання свіжозамороженої плазми може бути використане у якості додаткової терапії, яка сприяє відновленню функції нирок при інших АНЦА-асоційованих авскулітах, які ускладнюються розвитком ШПГН [18]. Застосовувати циклофосфамід бажано в дозуванні від 500 до 750 мг/м² внутрішньовенно кожні 2 тижні від 2 до 3 доз, надалі — 1 раз на місяць. У 2007 році P. Cohen та співавт. [9] провели дослідження, яке засвідчило, що скорочення лікування циклофосфамідом з 12 до 6 курсів асоціювалося з більш частими рецидива-

ми [9]. Альтернативою є пероральний прийом циклофосфаміду в дозі 2 мг/кг/день, але проблемою постає його високий кумулятивний ефект. Враховуючи його значний токсичний профіль, бажано застосовувати не більше 10–15 г на курс [23]. Загальноприйнятою практикою стало проведення більш короткого курсу лікування циклофосфамідом з подальшим переходом на менш токсичний імуносупресант для підтримуючої терапії, оптимальна тривалість якої достовірно не встановлена, але переважно триває від 18 до 24 місяців [61,63].

Незважаючи на те, що ремісія досягається у понад 90% пацієнтів з ЕГПА, рецидив є звичайним явищем і зустрічається у 25–40% хворих [10,75]. *Низький рівень еозинофілів при встановленні діагнозу пов'язаний з більш високим ризиком рецидивів захворювання.* Застосування ГКС при ЕГПА має гарний ефект з 5- і 10-річним рівнем виживання у 90% та 79% пацієнтів відповідно [10]. Головною причиною більшості летальних випадків є васкуліт із розвитком серцевої недостатності [63]. Незважаючи на сприятливі показники виживання, ЕГПА асоціюється із незворотними ураженнями органів [16]. Бронхіальна астма також часто

зберігається і потребує постійного лікування оральними або інгаляційними ГКС.

Висновки

ЕГПА є достатньо рідкісним і гетерогенним васкулітом судин дрібного калібру, що клінічно проявляється розвитком бронхіальної астми та еозинофілією. На сьогодні єдиних діагностичних критеріїв і біомаркерів для диференціювання даної патології від алергічних захворювань та інших гіпереозинофільних синдромів не існує. Саме тому *ЕГПА необхідно розглядати з точки зору мультидисциплінарної проблеми, яка стосується перш за все алергологів, ревматологів, пульмонологів, онкогематологів, які мають пам'ятати про ЕГПА в нетипових клінічних сценаріях у пацієнтів з такими провідними синдромами як бронхіальна астма та еозинофілія.* Майбутні дослідження щодо даної патології мають бути спрямовані на з'ясування різниці між фенотипами ЕГПА, що може сприяти уточненню діагностичних критеріїв та застосуванню кращих терапевтичних рекомендацій.

Автори заявляють про відсутність конфлікту інтересів.

REFERENCES/ЛІТЕРАТУРА

1. Beketova TV, Volkov MYu. (2016). The 2015 International guidelines for the diagnosis and treatment of eosinophilic granulomatosis with polyangiitis. *Nauchno-Prakticheskaya Revmatologiya = Rheumatology Science and Practice*. 54(2): 129–137 [Бекетова ТВ, Волков МЮ. (2016). Международные рекомендации по диагностике и лечению эозинофильного гранулематоза с полиангиитом — 2015. Научно-практическая ревматология. 54(2): 129–137]. doi: <http://dx.doi.org/10.14412/1995-4484-2016-129-137>
2. Azar N, Guillevin L, Huong Du LT, Herreman G, Meyrier A, Godeau P. (1989). Symptomatic urogenital manifestations of polyarteritis nodosa and Churg-Strauss angitis: analysis of 8 of 165 patients. *J Urol*. 142(1): 136–138. doi: 10.1016/s0022-5347(17)38686-x
3. Berti A, Cornec D, Crowson CS, Specks U, Matteson EL. (2017). The epidemiology of antineutrophil cytoplasmic autoantibody-associated vasculitis in Olmsted County, Minnesota: a twenty-year US population-based study. *Arthritis Rheumatol*. 69(12): 2338–2350. doi: 10.1002/art.40313
4. Bhamra K, Luqmani R. (2012). Damage assessment in ANCA-associated vasculitis. *Curr Rheumatol Rep*. 14(6): 494–500. doi: 10.1007/s11926-012-0291-1
5. Birck R et al. (2006). Serial ANCA determinations for monitoring disease activity in patients with ANCA-associated vasculitis: systematic review. *Am J Kidney Dis*. 47(1): 15–23. doi: 10.1053/j.ajkd.2005.09.022
6. Choi YH, Im JG, Han BK, Kim JH, Lee KY, Myoung NH. (2000). Thoracic manifestation of Churg-Strauss syndrome: radiologic and clinical findings. *Chest*. 117(1): 117–124. doi: 10.1378/chest.117.1.117
7. Churg A. (2001). Recent advances in the diagnosis of Churg-Strauss syndrome. *Mod Pathol*. 14(12): 1284–1293. <https://doi.org/10.1038/modpathol.3880475>
8. Churg J, Strauss L. (1951). Allergic granulomatosis, allergic angitis, and periarteritis nodosa. *Am J Pathol*. 27(2): 277–301.
9. Cohen P, Pagnoux C, Mahr A, Arene JP, Mouthon L, Le Guern V et al. (2007). Churg-Strauss syndrome with poor-prognosis factors: a prospective multicenter trial comparing glucocorticoids and six or twelve cyclophosphamide pulses in fortyeight patients. *Arthritis Rheum*. 15;57(4): 686–693. doi: 10.1002/art.22679
10. Comarmond C., Pagnoux C, Khellaf M, Cordier JF et al. (2013). Eosinophilic granulomatosis with polyangiitis (Churg-Strauss): clinical characteristics and long-term followup of the 383 patients enrolled in the French Vasculitis Study Group cohort. *Arthritis Rheum*. 65(1): 270–281. doi: 10.1002/art.37721.
11. Cordier JF, Cottin V, Guillevin L, Bel E, Bottero P, Dalhoff K et al. (2013). L5. Eosinophilic granulomatosis with polyangiitis (Churg-Strauss). *Presse Med*. 42(4 Pt 2): 507–510. doi: 10.1016/j.lpm.2013.02.308
12. Cottin V, Bel E, Bottero P, Dalhoff K, Humbert M, Lazor R et al. (2016). Respiratory manifestations of eosinophilic granulomatosis with polyangiitis (Churg-Strauss). *Eur Respir J*. 48(5): 1429–1441. doi: 10.1183/13993003.00097-2016
13. Danieli MG, Cappelli M, Malcangi G, Logullo F, Salvi A, Danieli G. (2004). Long-term effectiveness of intravenous immunoglobulin in Churg-Strauss syndrome. *Ann Rheum Dis*. 63(12): 1649–1654. doi: 10.1136/ard.2003.015453
14. Dejaco C et al. (2015). Serum biomarkers in patients with relapsing eosinophilic granulomatosis with polyangiitis (Churg-Strauss). *PLoS One*. 26;10(3): e0121737. doi: 10.1371/journal.pone.0121737
15. Dennert RM, van Paassen P, Schalla S, Kuznetsova T, Alzand BS, Staessen JA et al. (2010). Cardiac involvement in Churg-Strauss syndrome. *Arthritis Rheum*. 62(2): 627–634. doi: 10.1002/art.27263

16. Durel CA, Berthiller J, Caboni S, Jayne D, Ninet J, Hot A. (2016). Long-term follow-up of a multicenter cohort of 101 patients with eosinophilic granulomatosis with polyangiitis (Churg-Strauss). *Arthritis Care Res (Hoboken)*. 68(3): 374–387. doi: 10.1002/acr.22686
17. Erzurum SC, Underwood GA, Hamilos DL, Waldron JA. (1989). Pleural effusion in Churg-Strauss syndrome. *Chest*. 95(6): 1357–1359. doi: 10.1378/chest.95.6.1357
18. Exley AR et al. (1997). Development and initial validation of the Vasculitis Damage Index for the standardized clinical assessment of damage in the systemic vasculitides. *Arthritis Rheum*. 40(2): 371–380. doi: 10.1002/art.1780400222
19. Faverio P, Bonaiti G, Bini F, Vaghi A, Pesci A. (2018). Mepolizumab as the first targeted treatment for eosinophilic granulomatosis with polyangiitis: a review of current evidence and potential place in therapy. *Ther Clin Risk Manag*. 7;14: 2385–2396. doi: 10.2147/TCRM.S159949
20. Finkelman JD et al. (2007). Antiproteinase 3 antineutrophil cytoplasmic antibodies and disease activity in Wegener granulomatosis. *Ann Intern Med*. 147(9): 611–619. doi: 10.7326/0003-4819-147-9-200711060-00005
21. Flossmann O et al. (2011). Longterm patient survival in ANCA-associated vasculitis. *Ann Rheum Dis*. 70(3): 488–494. doi: 10.1136/ard.2010.137778
22. Gaffey C, Chun B, Harvey JC, Manz HJ. (1986). Phenytoin-induced systemic granulomatous vasculitis. *Arch. Pathol. Lab. Med*. 110(2): 131–135.
23. Gioffredi A, Maritati F, Oliva E, Buzio C. (2014). Eosinophilic granulomatosis with polyangiitis: an overview. *Front Immunol*. 3;5: 549. doi: 10.3389/fimmu.2014.00549
24. Grayson PC et al. (2015). Value of commonly measured laboratory tests as biomarkers of disease activity and predictors of relapse in eosinophilic granulomatosis with polyangiitis. *Rheumatology (Oxford)*. 54(8): 1351–1359. doi: 10.1093/rheumatology/keu427
25. Groh M, Pagnoux C, Baldini C, Bel E, Bottero P, Cottin V et al. (2015). Eosinophilic granulomatosis with polyangiitis (Churg-Strauss) (EGPA) Consensus Task Force recommendations for evaluation and management. *Eur J Intern Med*. 26(7): 545–553. doi: 10.1016/j.ejim.2015.04.022
26. Guillevin L, Guittard T, Blety O, Godeau P, Rosenthal P. (1987). Systemic necrotizing angitis with asthma: causes and precipitating factors in 43 cases. *Lung*. 165(3): 165–172. doi: 10.1007/bf02714432
27. Guillevin L, Lhote F, Gallais V et al. (1995). Gastrointestinal tract involvement in polyarteritis nodosa and Churg-Strauss syndrome. *Ann Med Interne (Paris)*. 146(4): 260–267.
28. Guillevin L, Lhote F, Gayraud M et al. (1996). Prognostic factors in polyarteritis nodosa and Churg-Strauss syndrome. A prospective study in 342 patients. *Medicine (Baltimore)*. 75(1): 17–28. doi: 10.1097/00005792-199601000-00003
29. Guillevin L, Pagnoux C, Seror R, Mahr A, Mouthon L, Le Toumelin P. (2011). The Five-Factor Score revisited: assessment of prognoses of systemic necrotizing vasculitides based on the French Vasculitis Study Group (FVSG) cohort. *Medicine (Baltimore)*. 90(1): 19–27. doi: 10.1097/MD.0b013e318205a4c6
30. Harrold LR et al. (2005). Incidence of Churg-Strauss syndrome in asthma drug users: a population-based perspective. *J Rheumatol*. 32(6): 1076–1080.
31. Hauser T, Mahr A, Metzler C et al. (2008). The leucotriene receptor antagonist montelukast and the risk of Churg-Strauss syndrome: a case-crossover study. *Thorax*. 63(8): 677–682. doi: 10.1136/thx.2007.087825
32. Hazebroek MR, Kemna MJ, Schalla S, Sanders-van Wijk S, Gerretsen SC, Dennert R et al. (2015). Prevalence and prognostic relevance of cardiac involvement in ANCA-associated vasculitis: eosinophilic granulomatosis with polyangiitis and granulomatosis with polyangiitis. *Int J Cardiol*. 15;199: 170–179. doi: 10.1016/j.ijcard.2015.06.087
33. Herlyn K et al. (2008). Stable incidence of systemic vasculitides in schleswig-holstein, Germany. *Dtsch Arztebl Int*. 105(19): 355–361. doi: 10.3238/arztebl.2008.0355
34. Imai H, Nakamoto Y, Hirokawa M, Akihama T, Miura AB. (1989). Carbamazepine-induced granulomatous necrotising angitis with acute renal failure. *Nephron*. 51(3): 405–408. doi: 10.1159/000185332
35. Jachiet M, Samson M, Cottin V, Kahn JE, Le Guenno G, Bonniaud P et al. (2016). Anti-IgE monoclonal antibody (omalizumab) in refractory and relapsing eosinophilic granulomatosis with polyangiitis (Churg-Strauss): data on seventeen patients. *Arthritis Rheumatol*. 68(9): 2274–2282. doi: 10.1002/art.39663
36. Jakiela B, Sanak M, Szczeklik W, Sokolowska B, Plutecka H, Mastalerz L et al. (2011). Both Th2 and Th17 responses are involved in the pathogenesis of Churg-Strauss syndrome. *Clin Exp Rheumatol*. 29;1(64): 23–34.
37. Jarzobski J, Ferry J, Wombolt D, Fitch DM, Egan JD. (1970). Vasculitis with allopurinol therapy. *Am Heart J*. 79(1): 116–21. doi: 10.1016/0002-8703(70)90401-1
38. Jennette JC. (2013). Overview of the 2012 revised International Chapel Hill Consensus Conference Nomenclature of Vasculitides. *Clin Exp Nephrol*. 17(5): 603–606.
39. Jennette JC, Falk RJ. (2014). Pathogenesis of antineutrophil cytoplasmic autoantibody-mediated disease. *Nat Rev Rheumatol*. 10(8): 463–473. doi: 10.1038/nrrheum.2014.103
40. Jennette JC, Falk RJ, Andrassy K, Bacon PA, Churg J, Gross WL et al. (1994). Nomenclature of systemic vasculitides. Proposal of an international consensus conference. *Arthritis Rheum*. 37(2): 187–192. doi: 10.1002/art.1780370206
41. Jennette JC, Falk RJ, Bacon PA et al. (2013). 2012 revised International Chapel Hill Consensus Conference Nomenclature of Vasculitides. *Arthritis Rheum*. 65(1): 1–11. doi: 10.1002/art.37715.
42. Jennette JC, Xiao H, Falk R, Gasim AM. (2011). Experimental models of vasculitis and glomerulonephritis induced by antineutrophil cytoplasmic autoantibodies. *Contrib Nephrol*. 169: 211–220. doi: 10.1159/000314776
43. Khoury P, Zagallo P, Talar-Williams C et al. (2012). Serum biomarkers are similar in Churg-Strauss syndrome and hypereosinophilic syndrome. *Allergy*. 67(9): 1149–1156. doi: 10.1111/j.1398–9995.2012.02873.x
44. Koike H, Sobue G. (2013). Clinicopathological features of neuropathy in anti-neutrophil cytoplasmic antibody-associated vasculitis. *Clin Exp Nephrol*. 17(5): 683–685. doi: 10.1007/s10157-012-0767-3
45. Kung KL, Yee PK. (2015). Churg-Strauss syndrome from an orthopaedic perspective. *Hong Kong Med J*. 21: 565–568. doi: 10.12809/hkmj144357
46. Kupczyk M, Kuna P. (2018). Benralizumab: an anti-IL-5 receptor alpha monoclonal antibody in the treatment of asthma. *Immunotherapy*. 10(5): 349–359. doi: 10.2217/imt-2017-0161
47. Lanham JG, Elkon KB, Pusey CD, Hughes GR. (1984). Systemic vasculitis with asthma and eosinophilia: a clinical approach to the Churg-Strauss syndrome. *Medicine (Baltimore)*. 63(2): 65–81. doi: 10.1097/00005792-198403000-00001
48. Leiferman KM, Peters MS. (2018). Eosinophil-related disease and the skin. *J Allergy Clin Immunol Pract*. 6(5): 1462–1482.e6. doi: 10.1016/j.jaip.2018.06.002
49. Mahr A, Guillevin L, Poissonnet M, Ayme S. (2004). Prevalences of polyarteritis nodosa, microscopic polyangiitis, Wegener's granulomatosis, and Churg-Strauss syndrome in a French urban multiethnic population in 2000: a capture-recapture estimate. *ArthritisRheum*. 51(1): 92–99. doi: 10.1002/art.20077
50. Martin RM, Wilton LV, Mann RD. (1999). Prevalence of Churg-Strauss syndrome, vasculitis, eosinophilia and associated conditions:

- retrospective analysis of 58 prescription-event monitoring cohort studies. *Pharmacoepidemiol Drug Saf.* 8(3): 179–189. doi: 10.1002/(SICI)1099-1557(199905/06)8:3<179::AID-PDS414>3.0.CO;2-K
51. Masi AT, Hunder GG, Lie JT, Michel BA, Bloch DA, Arend WP et al. (1990). The American College of Rheumatology 1990 criteria for the classification of Churg-Strauss syndrome (allergic granulomatosis and angiitis). *Arthritis Rheum.* 33(8): 1094–1100. doi: 10.1002/art.1780330806
 52. Metzler C, Csernok E, Gross WL, Hellmich B. (2010). Interferon-alpha for maintenance of remission in Churg-Strauss syndrome: a long-term observational study. *Clin Exp Rheumatol.* 28;1 (57): 24–30.
 53. Metzler C, Lamprecht P, Hellmich B, Reuter M, Arlt AC, Gross WL. (2005). Leucoencephalopathy after treatment of Churg-Strauss syndrome with interferon α . *Ann Rheum Dis.* 64(8): 1242–1243. doi: 10.1136/ard.2004.032664
 54. Metzler C, Schnabel A, Gross WL, Hellmich B. (2008). A phase II study of interferon alpha for the treatment of refractory Churg-Strauss syndrome. *Clin Exp Rheumatol.* 26;3(49): 35–40.
 55. Millet A et al. (2013). Antineutrophil cytoplasmic antibody-associated vasculitides. Is it time to split up the group? *Ann Rheum Dis.* 72(8): 1273–1279. doi: 10.1136/annrheumdis-2013-203255
 56. Mohammad AJ, Hot A, Arndt F, Moosig F, Guerry MJ, Amudala N et al. (2016). Rituximab for the treatment of eosinophilic granulomatosis with polyangiitis (Churg-Strauss). *Ann Rheum Dis.* 75(2): 396–401. doi: 10.1136/annrheumdis-2014-206095
 57. Moosig F, Bremer JP, Hellmich B, Holle JU, Holl-Ulrich K, Laudien M et al. (2013). A vasculitis centre based management strategy leads to improved outcome in eosinophilic granulomatosis and polyangiitis (Churg-Strauss, EGPA): monocentric experiences in 150 patients. *Ann Rheum Dis.* 72(6): 1011–1017. doi: 10.1136/annrheumdis-2012-201531
 58. Mouthon L, Khaled M, Cohen P, Guillevin L, Mouthon L, Subra JF. (2001). Systemic small sized vessel vasculitis after massive antigen inhalation. *Ann Rheum Dis.* 60(9): 903–904.
 59. Novikov P, Moiseev S, Smitienko I, Zagvozdina E. (2016). Rituximab as induction therapy in relapsing eosinophilic granulomatosis with polyangiitis: a report of 6 cases. *Joint Bone Spine.* 83(1): 81–84. doi: 10.1016/j.jbspin.2015.04.016
 60. Office of National Statistics, www.statistics.gov.uk
 61. Pagnoux C, Groh M. (2016). Optimal therapy and prospects for new medicines in eosinophilic granulomatosis with polyangiitis (Churg-Strauss syndrome). *Expert Rev Clin Immunol.* 12(10): 1059–1067. doi: 10.1080/1744666X.2016.1191352
 62. Pagnoux C, Guillevin L. (2010). Churg-Strauss syndrome: evidence for disease subtypes? *Curr Opin Rheumatol.* 22(1): 21–28. doi: 10.1097/BOR.0b013e32833390b
 63. Pagnoux C, Guilpain P, Guillevin L. (2007). Churg-Strauss syndrome. *Curr Opin Rheumatol.* 19(1): 25–32. doi: 10.1097/BOR.0b013e3280119854
 64. Park KE, Chipps DR, Benson EM. (1999). Necrotizing vasculitis secondary to propylthiouracil presenting as purpura fulminans. *Br. J. Rheumatol.* 38(8): 790–792. doi: 10.1093/rheumatology/38.8.790
 65. Pela G et al. (2006). Cardiac involvement in the Churg-Strauss syndrome. *Am. J. Cardiol.* 15;97(10): 1519–1524. doi: 10.1016/j.amjcard.2005.11.088
 66. Polzer K, Karonitsch T, Neumann T, Eger G, Haberler C et al. (2008). Eotaxin-3 is involved in Churg-Strauss syndrome—a serum marker closely correlating with disease activity. *Rheumatology (Oxford).* 47(6): 804–808. doi: 10.1093/rheumatology/ken033
 67. Puechal X, Pagnoux C, Baron G, Quemeneur T, Neel A, Agard C et al. (2017). Adding azathioprine to remission-induction glucocorticoids for eosinophilic granulomatosis with polyangiitis (Churg-Strauss), microscopic polyangiitis, or polyarteritis nodosa without poor prognosis factors: a randomized, controlled trial. *Arthritis Rheumatol.* 69(11): 2175–2186. doi: 10.1002/art.40205
 68. Puechal X, Rivereau P, Vinchon F. (2008). Churg-Strauss syndrome associated with omalizumab. *Eur J Intern Med.* 19(5): 364–366. doi: 10.1016/j.ejim.2007.09.001
 69. Ramentol-Sintas M, Martinez-Valle F, Solans-Laqué R. (2012). Churg-Strauss Syndrome: an evolving paradigm. *Autoimmun Rev.* 12(2): 235–240. doi: 10.1016/j.autrev.2012.07.009
 70. Ribí C, Cohen P, Pagnoux C, Mahr A, Arene JP, Lauque D et al. (2008). Treatment of Churg-Strauss syndrome without poor-prognosis factors: a multicenter, prospective, randomized, open-label study of seventy-two patients. *Arthritis Rheum.* 58(2): 586–594. doi: 10.1002/art.23198
 71. Rosenwasser L. (1999). Leukotriene modifiers: new drugs, old and new reactions. *J. Allergy Clin. Immunol.* 103;3(1): 374–375. doi: [https://doi.org/10.1016/S0091-6749\(99\)70459-8](https://doi.org/10.1016/S0091-6749(99)70459-8)
 72. Roufousse F, Weller PF. (2010). Practical approach to the patient with hypereosinophilia. *J Allergy Clin Immunol.* 126(1): 39–44. doi: 10.1016/j.jaci.2010.04.011
 73. Sable-Fourtassou R, Cohen P, Mahr A, Pagnoux C, Mouthon L, Jayne D et al. (2005). Antineutrophil cytoplasmic antibodies and the Churg-Strauss syndrome. *Ann Intern Med.* 1;143(9): 632–638. doi: 10.7326/0003-4819-143-9-200511010-00006
 74. Sada KE, Amano K, Uehara R, et al. (2014). Research Committee on Intractable Vasculitides, the Ministry of Health, Labour, Welfare of Japan. A nationwide survey on the epidemiology and clinical features of eosinophilic granulomatosis with polyangiitis (Churg-Strauss) in Japan. *Mod Rheumatol.* 24(4): 640–644. doi: 10.3109/14397595.2013.857582
 75. Samson M, Puechal X, Devilliers H, Ribí C, Cohen P, Stern M et al. (2013). Long-term outcomes of 118 patients with eosinophilic granulomatosis with polyangiitis (Churg-Strauss syndrome) enrolled in two prospective trials. *J Autoimmun.* 43: 60–69. doi: 10.1016/j.jaut.2013.03.003
 76. Sanders JS et al. (2006). Prediction of relapses in PR3-ANCA-associated vasculitis by assessing responses of ANCA titres to treatment. *Rheumatology (Oxford).* 45(6): 724–729. doi: 10.1093/rheumatology/kei272
 77. Santos YA, Silva BR, Lira PN et al. (2017). Eosinophilic granulomatosis with polyangiitis (formerly known as Churg-Strauss syndrome) as a differential diagnosis of hypereosinophilic syndromes. *Respir Med Case Rep.* 8;21: 1–6. doi: 10.1016/j.rmcr.2017.03.006
 78. Simon HU, Rothenberg ME, Bochner BS, Weller PF, Wardlaw AJ, Wechsler ME et al. (2010). Refining the definition of hypereosinophilic syndrome. *J Allergy Clin Immunol.* 126(1): 45–49. doi: 10.1016/j.jaci.2010.03.042
 79. Sinico RA, Di Toma L, Maggiore U, Tosoni C, Bottero P, Sabadini E et al. (2006). Renal involvement in Churg-Strauss syndrome. *Am J Kidney Dis.* 47(5): 770–779. doi: 10.1053/j.ajkd.2006.01.026
 80. Smedema J et al. (2004). Cardiac involvement of Churg Strauss syndrome demonstrated by magnetic resonance imaging. *Clin. Exp. Rheumatol.* 22;6(36): 75–78.
 81. Suppiah R et al. (2011). A cross-sectional study of the Birmingham Vasculitis Activity Score version 3 in systemic vasculitis. *Rheumatology (Oxford).* 50(5): 899–905. doi: 10.1093/rheumatology/keq400
 82. Szczeklik W et al. (2010). Pulmonary findings in Churg-Strauss syndrome in chest X-rays and high resolution computed tomography at the time of initial diagnosis. *Clin Rheumatol.* 29(10): 1127–1134. doi: 10.1007/s10067-010-1530-3
 83. Tai P, Holt ME, Denny P, Gibbs AR, Williams BD, Spry CJ. (1984). Deposition of eosinophil cationic protein in granulomas in allergic granulomatosis and vasculitis: the Churg-Strauss syndrome. *Br Med J (Clin. Res. Ed).* 18;289(6442): 400–402. doi: 10.1136/bmj.289.6442.400
 84. Terrier B, Bieche I, Maisonobe T, Laurendeau I, Rosenzweig M et al. (2010). Interleukin-25: a cytokine linking eosinophils and adaptive immunity in Churg-Strauss syndrome. *Blood.* 25;116(22): 4523–4531. doi: 10.1182/blood-2010-02-267542

85. Thai LH et al. (2013). Are anti-proteinase-3 ANCA a useful marker of granulomatosis with polyangiitis (Wegener's) relapses? Results of a retrospective study on 126 patients. *Autoimmun Rev*. 13(3): 313–318. doi: 10.1016/j.autrev.2013.11.003
86. Thiel J, Troilo A, Salzer U, Schleyer T, Halmeschlag K, Rizzi M et al. (2017). Rituximab as induction therapy in eosinophilic granulomatosis with polyangiitis refractory to conventional immunosuppressive treatment: a 36-month follow-up analysis. *J Allergy Clin Immunol Pract* 5(6): 1556–1563. doi: 10.1016/j.jaip.2017.07.027
87. Tian BP, Zhang GS, Lou J, Zhou HB, Cui W. (2018). Efficacy and safety of benralizumab for eosinophilic asthma: A systematic review and meta-analysis of randomized controlled trials. *J Asthma*. 55(9): 956–965. doi: 10.1080/02770903.2017.1379534
88. Tomasson G et al. (2012). Value of ANCA measurements during remission to predict a relapse of ANCA-associated vasculitis — a meta-analysis. *Rheumatology (Oxford)*. 51(1): 100–109. doi: 10.1093/rheumatology/ker280
89. Vaglio A, Buzio C, Zwerina J. (2013). Eosinophilic granulomatosis with polyangiitis (Churg-Strauss): state of the art. *Allergy*. 68(3): 261–273. doi: 10.1111/all.12088
90. Valent P, Klion AD, Horny HP, Roufosse F, Gotlib J, Weller PF et al. (2012). Contemporary consensus proposal on criteria and classification of eosinophilic disorders and related syndromes. *J Allergy Clin Immunol*. 130(3): 607–612.e9. doi: 10.1016/j.jaci.2012.02.019
91. Varricchi G, Bagnasco D, Borriello F, Heffler E, Canonica GW. (2016). Interleukin-5 pathway inhibition in the treatment of eosinophilic respiratory disorders: evidence and unmet needs. *Curr Opin Allergy Clin Immunol*. 16(2): 186–200. doi: 10.1097/ACI.0000000000000251
92. Watts RA, Lane S, Scott DG. (2005). What is known about the epidemiology of the vasculitides? *Best Pract Res Clin Rheumatol*. 19(2): 191–207. doi: 10.1016/j.berh.2004.11.006
93. Wechsler ME, Akuthota P, Jayne D et al. (2017). Mepolizumab or placebo for eosinophilic granulomatosis with polyangiitis. *N Engl J Med*. 18;376(20): 1921–1932. doi: 10.1056/NEJMoa1702079
94. Wechsler ME, Wong DA, Miller MK, Lawrence-Miyasaki L. (2009). Churg-Strauss syndrome in patients treated with omalizumab. *Chest*. 136(2): 507–518. doi: 10.1378/chest.08-2990
95. Weller PF, Bubley GJ. (1994). The idiopathic hypereosinophilic syndrome. *Blood*. 15;83(10): 2759-2779.
96. Wiczorek S, Hellmich B, Gross WL, Epplen JT. (2008). Associations of Churg-Strauss syndrome with the HLA-DRB1 locus, and relationship to the genetics of antineutrophil cytoplasmic antibody-associated vasculitides: comment on the article by Vaglio et al. *Arthritis Rheum*. 58(1): 329–330. doi: 10.1002/art.23209
97. Wiczorek S, Holle JU, Epplen JT. (2010). Recent progress in the genetics of Wegener's granulomatosis and Churg-Strauss syndrome. *Curr Opin Rheumatol*. 22(1): 8–14. doi: 10.1097/BOR.0b013e3283331151
98. Worthy S et al. (1998). Churg Strauss syndrome: the spectrum of pulmonary CT findings in 17 patients. *AJR*. 170(2): 297–300. doi: 10.2214/ajr.170.2.9456932
99. Zwerina J et al. (2011). Eotaxin-3 in Churg-Strauss syndrome: a clinical and immunogenetic study. *Rheumatology (Oxford)*. 50(10): 1823–1827. doi: 10.1093/rheumatology/keq445
100. Zwerina J et al. (2009). The emergence of antineutrophil cytoplasmic antibodies may precede the clinical onset of Churg-Strauss syndrome. *Arthritis Rheum*. 60(2): 626–627. doi: 10.1002/art.24285
101. Zwerina J, Eger G, Englbrecht M, Manger B, Schett G. (2009). Churg-Strauss syndrome in childhood: a systematic literature review and clinical comparison with adult patients. *Semin Arthritis Rheum*. 39(2): 108–115. doi: 10.1016/j.semarthrit.2008.05.004

Відомості про авторів:

Охотнікова Олена Миколаївна — д.мед.н., проф., зав. кафедри педіатрії №1 НМАПО імені П.Л. Шупика. Адреса: м. Київ, вул. Дорогожицька, 9; тел. (044) 236-21-97.
Кваченюк Олена Геннадіївна — аспірант каф. педіатрії №1 НМАПО імені П.Л. Шупика. Адреса: м. Київ, вул. Дорогожицька, 9.
Мелліна Ксенія Володимирівна — к.мед.н., доц. каф. педіатрії №1 НМАПО імені П.Л. Шупика. Адреса: м. Київ, вул. Дорогожицька, 9; тел. (044) 236-21-97.
Поночечна Олена Вікторівна — к.мед.н., доц. каф. педіатрії №1 НМАПО імені П.Л. Шупика. Адреса: м. Київ, вул. Дорогожицька, 9; тел. (044) 236-21-97.
 Стаття надійшла до редакції 30.11.2019 р., прийнята до друку 06.02.2020 р.



Bruges will host our 67th Annual Scientific Meeting in 2020, 8th — 10th July 2020

We will be based at the Oud Sint Jan (Old Saint John Site).

BARD (Biliary Atresia and Related Diseases)

BARD will join us on 10th & 11th for their 2nd Congress.

Our Headquarters hotel will be the Grand Hotel Casselbergh, a ten minute walk from the Oud Sint Jan and you can book this hotel via our concierge service (BAPS receives no percentage).

<https://congress.baps.org.uk/location/>