Читайте нас на сайте: http://med-expert.com.ua

УДК 616.37-08:615.355-039.57:612.017.1

O. Gabrielli[1], L.A. Clarke[2], A. Ficcadenti[1], L. Santoro[1], L. Zampini[1], N. Volpi[3], G.V. Coppa[1]

Спостереження протягом 12 років за застосуванням ферментозамісної терапії у рідних брата і сестри з ослабленою формою мукополісахаридозу I типу: важлива роль початку лікування на ранньому етапі

[1]Polytechnic University of Marche, Ospedali Riuniti, Ancona, Italy
[2]Child and Family Research Institute, Department of Medical Genetics, University of British Columbia, Vancouver, Canada
[3]University of Modena & Reggio Emilia, Modena, Italy

Gabrielli et al. BMC Medical Genetics (2016) 17:19
DOI 10.1186/s12881-016-0284-4
BMC Medical Genetics
Вільний доступ
CrossMark
© 2016 Gabrielli et al. Відкритий доступ.

Переклад опубліковано «Дітячий лікар». 2019. №3.

Обґрунтування. Мукополісахаридоз I типу — це захворювання з аутосомно-рецесивним типом успадкування, викликане дефіцитом α-L-ідуронідази, що характеризується прогресуючим перебігом із залученням у патологічний процес багатьох систем організму. З клінічної точки зору, мукополісахаридоз I типу поділяють на дві форми: важку (синдром Гурлер), симптоми якої проявляються у ранньому дитячому віці і характеризуються швидко прогресуючою неврологічною симптоматикою, й ослаблену (синдроми Гурлер—Шейє і Шейє), що проявляється повільнішим прогресуванням захворювання без/з наявністю легких уражень нервової системи. Специфічне лікування ослабленої форми мукополісахаридозу I типу полягає у ферментозамісній терапії ларонідазою (рекомбінантною формою альфа-L-ідуронідази людини, Альдуразим®*). Ми представляємо тут клінічні дані і дані лабораторних досліджень щодо 12-річного пацієнта, хворого на ослаблену форму мукополісахаридозу I типу, що отримував ферментозамісну терапію, починаючи з віку 5 місяців, у порівнянні з даними щодо його 17-річної сестри, хворої на це захворювання, у якої терапію було розпочато у віці 5 років.
Представлення клінічного випадку. Клінічна оцінка цих рідних брата і сестри вказує на те, що початок терапії до настання захворювання, яке може бути виявлено клінічно, призвів до значного поліпшення наслідку у молодшого брата. Після 12 років ферментозамісної терапії зовнішній вигляд обличчя, лінійна швидкість росту, а також об'єм печінки і селезінки були нормальними; крім того, ступінь ураження суглобів, хребта і серцевого клапана був лише мінімальним порівняно з таким його сестри.
Висновок. Результати цього дослідження вказують на те, що рання діагностика і ранній початок ферментозамісної терапії істотно змінюють природний перебіг ослабленої форми мукополісахаридозу I типу.
Ключові слова: ослаблена форма мукополісахаридозу I типу, ферментозамісна терапія, a-L-ідуронідаза, ларонідаза.

12 year follow up of enzyme-replacement therapy in two siblings with attenuated mucopolysaccharidosis I: the important role of early treatment

O. Gabrielli[1], L.A. Clarke[2], A. Ficcadenti[1], L. Santoro[1], L. Zampini[1], N. Volpi[3], G.V. Coppa[1]
[1]Polytechnic University of Marche, Ospedali Riuniti, Ancona, Italy
[2]Child and Family Research Institute, Department of Medical Genetics, University of British Columbia, Vancouver, Canada
[3]University of Modena & Reggio Emilia, Modena, Italy

Background. Mucopolysaccharidosis type I is an autosomal recessive disorder caused by deficiency of α-L-iduronidase and characterized by a progressive course with multisystem involvement. Clinically, Mucopolysaccharidosis type I is classified into two forms: severe (Hurler syndrome), which presents in infancy and is characterized by rapid progressive neurological involvement and attenuated (Hurler-Scheie and Scheie syndromes), which presents with slower progression and absent to mild nervous system involvement. The specific treatment for attenuated Mucopolysaccharidosis type I consists of enzyme-replacement therapy with laronidase (human recombinant α-L-iduronidase, Aldurazyme). We present here the clinical and laboratory results in an 12-year-old patient affected by the attenuated form of Mucopolysaccharidosis type I treated by enzyme-replacement therapy from the age of 5 months, compared with his 17 year old affected sister, who started therapy at 5 years of age.
Case Presentation. Clinical evaluation of these siblings shows that initiation of therapy prior of the onset of clinically detectable disease resulted in considerable improvement in outcome in the young sibling. After 12 years of enzyme-replacement therapy, facial appearance, linear growth rate, and liver and spleen volumes were normal; moreover, the degree of joint disease, vertebral, and cardiac valvular involvement were only minimal compared with those of his sister.
Conclusion. This study demonstrates that early diagnosis and early initiation of enzyme-replacement therapy substantially modify the natural history of the attenuated form of Mucopolysaccharidosis type I.
Key words: attenuated Mucopolysaccharidosis type I, enzyme-replacement therapy, α-L-iduronidase, laronidase.

Наблюдение в течение 12 лет за применением ферментозаместительной терапии у родных брата и сестры с ослабленной формой мукополисахаридоза I типа: важная роль начала лечения на раннем этапе

O. Gabrielli[1], L.A. Clarke[2], A. Ficcadenti[1], L. Santoro[1], L. Zampini[1], N. Volpi [3], G.V. Coppa[1]
[1]Polytechnic University of Marche, Ospedali Riuniti, Ancona, Italy
[2]Child and Family Research Institute, Department of Medical Genetics, University of British Columbia, Vancouver, Canada
[3]University of Modena & Reggio Emilia, Modena, Italy

Обоснование: Мукополисахаридоз I типа — это заболевание с аутосомно-рецессивным типом наследования, вызванное дефицитом α-L-идуронидазы, характеризующееся прогрессирующим течением с вовлечением в патологический процесс многих систем организма. С клинической точки зрения, мукополисахаридоз I типа разделяют на две формы: тяжелую (синдром Гурлер), симптомы которой проявляются в раннем детском возрасте и характеризуются быстро прогрессирующей неврологической симптоматикой, и ослабленную форму (синдромы Гурлер-Шейе и Шейе), которая проявляется более медленным прогрессированием заболевания без/с наличием или з наличием легких поражений нервной системы. Специфическое лечение ослабленной формы мукополисахаридоза I типа состоит в ферментозаместительной терапии ларонидазой (рекомбинантной

* Лікарський засіб Альдуразим®, концентрат для розчину для інфузій, 100 Од/мл, зареєстрований в Україні. Р.П. № UA/8093/01/01. Наказ МОЗ України №.1449 від 03.08.2018.

Читайте нас на сайте: http://med-expert.com.ua

формой α-L-идуронидазы человека, Альдуразим®*). Мы представляем клинические данные и данные лабораторных исследований у 12-летнего пациента с ослабленной формой мукополисахаридоза I типа, который получал ферментозаместительную терапию, начиная с 5-месячного возраста, по сравнению с данными относительно его 17-летней сестры с этим же заболеванием, у которой терапия была начата в возрасте 5 лет.
Описание клинического случая. Клиническая оценка этих родных брата и сестры указывает на то, что начало терапии до наступления заболевания, которое может быть выявлено клинически, привело к значительному улучшению последствий у младшего брата. После 12 лет ферментозаместительной терапии внешний вид лица, линейная скорость роста, а также объем печени и селезенки были нормальными; кроме того, степень поражения суставов, позвоночника и сердечного клапана была минимальной по сравнению с таковыми его сестры.
Вывод. Результаты этого исследования указывают на то, что ранняя диагностика и раннее начало ферментозаместительной терапии существенно изменяют естественное течение ослабленной формы мукополисахаридоза I типа.
Ключевые слова: ослабленная форма мукополисахаридоза I типа, ферментозаместительная терапия, α-L-идуронидаза, ларонидаза.

Умовні скорочення

ФЗТ — ферментозамісна терапія;
МПС I — мукополісахаридоз I типу;
ГАГ — глікозаміноглікан;
ДС — дерматансульфат;
ХС — хондроїтин сульфат.

Загальна інформація

Мукополісахаридоз I типу (МПС I) — це захворювання з аутосомно-рецесивним типом успадкування, викликане дефіцитом α-L-ідуронідази, що характеризується прогресуючим перебігом із залученням у патологічний процес багатьох систем організму, з ураженням очей, серця, шлунково-кишкової системи, легень, скелету і нервової системи. Хоча існує значна клінічна гетерогенність, пацієнтів можна віднести до однієї з двох категорій, що охоплюють 2 основні клінічні фенотипи: важка форма захворювання, також відома як синдром Гурлер, і ослаблена форма захворювання, що раніше мала назву синдром Гурлер-Шейє і синдром Шейє [1]. Синдром Гурлер проявляється в ранньому дитячому віці і характеризується раннім і прогресуючим ураженням багатьох систем організму, включаючи неврологічну симптоматику, і, за відсутності лікування, призводить до летального наслідку протягом першого десятиліття життя. У пацієнтів з ослабленою формою МПС I типу відмічається значна клінічна гетерогенність; симптоми проявляються найчастіше в середньому або у пізньому дитячому віці, але встановлення остаточного діагнозу може затриматися на друге десятиліття. У пацієнтів з ослабленою формою захворювання відмічається повільніше, але безперервне його прогресування, що охоплює багато систем організму, без наявності або з наявністю легких первинних уражень центральної нервової системи. Очікувана тривалість життя пацієнтів з нелікованою ослабленою формою МПС I становить від другого десятиліття до нормальної тривалості життя.

Ферментозамісна терапія (ФЗТ) ларонідазою, рекомбінантною формою α-L-ідуронідази людини (Альдуразим®), стала стандартом лікування пацієнтів з ослабленою формою МПС I [2].

Ми представляємо в цій статті дані про 12 років спостереження за пацієнтом, про якого повідомлялося раніше, з ослабленою формою МПС I [3], у якого ФЗТ було розпочато у віці 5 місяців, у порівнянні з даними його старшої сестри, у якої терапію розпочали у віці 5 років. Наскільки нам відомо, немає інших пацієнтів, які проходили лікування у віці до 6 місяців і з таким тривалим періодом спостереження протягом 12 років.

Представлення клінічного випадку

Рідні брат і сестра

Цій парі (брату і сестрі) в даний час 12 років і 17 років, відповідно. Сестрі діагностували МПС I у віці 5 років, і в цей час у неї були класичні риси ослабленої форми МПС I. Завдяки встановленню діагнозу сестрі, її брату діагноз було встановлено незабаром після народження. Детальні дані про випадок наводяться у попередній публікації [3]. Як брат, так і сестра, є носіями складних гетерозиготнх IDUA (W402X і L535F)-мутацій. У обох дітей щорічно проводилися повні клінічні і біохімічні дослідження. У кожної дитини розпочали щотижневі інфузії ларонідази в дозі 0,5 мг/кг у віці 5 місяців (брат) і 5 років (сестра). Інфузії виконували в лікарні з використанням імплантованих пристроїв венозного доступу; вони добре переносилися пацієнтами без наявності зареєстрованих побічних реакцій; крім того, було пропущено дуже мало інфузій.

Рідний брат 1

Пацієнт Ч (чоловічої статі) (рис. 1); маса тіла: 56,0 кг (>97-го процентилю), зріст: 168,0 см (>97-го процентилю), ОГ: 57,2 см (98-ий процентиль). З віку 2 років у цієї дитини відмічався 97-й процентиль щодо зросту. Зріст батьків: зріст батька: 170,0 см (20-й

* Лікарський засіб Альдуразим®, концентрат для розчину для інфузій, 100 Од/мл, зареєстрований в Україні. Р.П. № UA/8093/01/01. Наказ МОЗ України №.1449 від 03.08.2018.

Читайте нас на сайте: http://med-expert.com.ua

Рис. 1. Пацієнт Ч у віці 10 років і пацієнтка Ж у віці 14,5 років

процентиль), зріст матері: 165,0 см (75-й процентиль).

У віці 12 років у цього хлопчика не розвинулися риси обличчя, характерні для МПС I. Він є інтелектуально нормальним (IQ: 116), а якість життя (згідно з оцінкою за EQ-5D-Y) [4] оцінюється як 100/100; не повідомлялося про порушення дихання або сну; відсутність гепатоспленомегалії при клінічному обстеженні. В результаті проведення оцінки опорно-рухового апарату було виявлено легке обмеження згинання-розгинання зап'ястя (60/30; нормальне значення: 75/70), гомілковостопного суглоба і 4-го і 5-го пальців білатерально; діапазон руху плечового і тазостегнового суглобів є нормальним, без ознак сколіозу. Показники формальної оцінки слуху є нормальними, в результаті проведення офтальмологічних обстежень було виявлено помутніння рогівки легкого ступеня, що вперше відмічалося в 12-місячному віці, і залишилося незмінним. З віку 7 років у нього розвинулася далекозорість та астигматизм легкого ступеня, що було повністю скориговано за допомогою лінз. Ехокардіографічні обстеження продемонстрували ознаки потовщення мітрального і трикуспідального клапана з недостатністю легкого ступеня, які були вперше виявлені у віці 7 років; передсердна дилатація легкого ступеня була виявлена до віку 9 років, але до цього часу залишається практично незмінною (клас I за класифікацією NYHA). Рентгенографія кісток скелета у віці 10 років продемонструвала наявність мінімального множинного дизостозу нижніх тіл хребців грудного відділу (рис. 2a) і трикутну форму деяких тіл хребців шийного відділу (рис 2b); рентгенівські знімки кисті були нормальними (рис. 2c) і практично без змін. Результати остеоденситометрії є нормальними. Результати електронейрографії свідчать про наявність білатеральних легких ознак ураження серединного нерва. Дані МРТ головного мозку — в нормі. Не зареєстровано рецидивних інфекцій. Результати перевірки слухових викликаних потенціалів стовбура головного мозку (ABR) і аудіометрії перебувають в межах нормальних значень.

Загальні рівні екскреції глікозаміногліканів (ГАГ) із сечею були підвищені до проведення

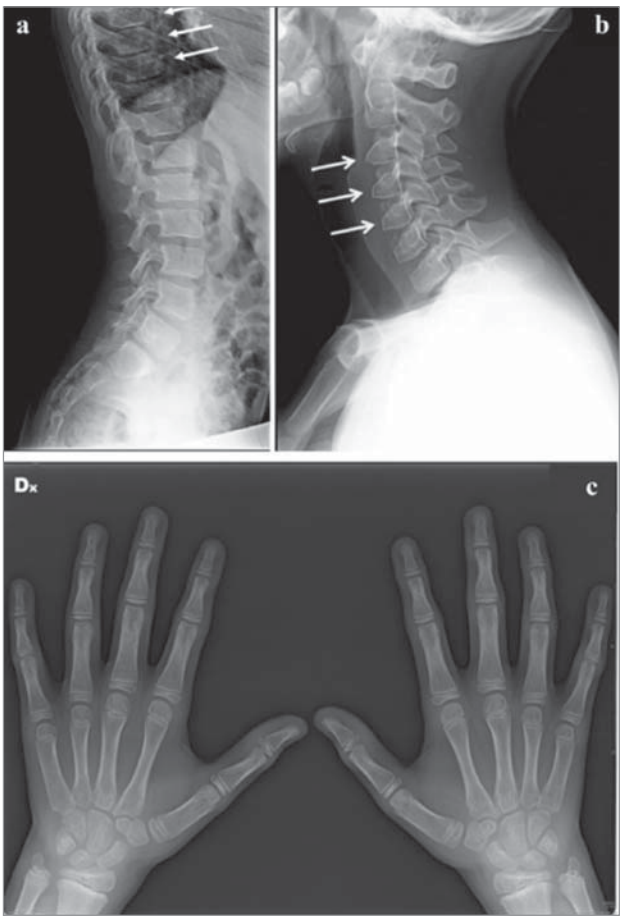

Рис. 2. *Пацієнт Ч* у віці 11 років: а) злегка овальна форма нижніх тіл хребців; б) злегка трикутна форма тіл хребців шийного відділу; с) відсутність ознак множинного дизостозу кистей рук

Читайте нас на сайте: http://med-expert.com.ua

ФЗТ і нормалізувалися через 4 місяці терапії [3]. Показники вмісту ГАГ у зразках, взятих безпосередньо перед інфузією, залишалися в межах вікових нормальних значень до віку 8,5 років, коли рівні підвищилися до 89 мкг/сут. (нормальне значення: 37 мкг/сут. ± 18) до досягнення віку 10,5 років, і в подальшому нормалізувалися. Результати електрофорезу ГАГ в сечі, що характеризувалися до проведення ФЗТ наявністю дерматансульфату (ДС) і гепарансульфату (ГС), нормалізувалися після 4 місяців ФЗТ до віку 6 років, коли відмічалася наявність ДС і хондроїтин сульфату (ХС) у співвідношенні 50/50 до теперішнього часу.

При визначенні рівня ГАГ у плазмі крові у віці 11,5 років він становив 2,8 мкг/мл (нормальне значення: 2,7 мкг/мл ± 1,12), зі співвідношенням ХС / ДС, що становило 98/2 (нормальне значення: 100/0); вони подібні до рівнів, отриманих у віці 6, 9 і 10 років. До проведення ФЗТ не був доступним зразок плазми крові. Після 12 років ФЗТ циркулюючі антитіла до ларонідази не виявлялися при використанні методу ІФА.

Рідна сестра 2

Пацієнтка Ж (жіночої статі) (рис. 1); маса тіла: 58,0 кг (> 50-го процентилю), зріст: 154,0 см (10-й процентиль), ОГ: 59 см (> 97-го процентилю). Вона має нормальний інтелект (IQ: 80), а якість життя (EQ-5D-Y) оцінюється як 100/100; менархе почалася у віці 12 років з нормальним стрибком зросту під час періоду статевого дозрівання. Після 12 років ФЗТ вона досі має помірно грубі риси обличчя (рис. 1). Об'єм печінки і селезінки нормалізувалися в межах першого року проведення ФЗТ і залишалися в межах норми на час клінічного обстеження. Результати обстеження опорно-рухового апарату вказують на прогресування ураження суглобів з обмеженням діапазону руху як проксимальних, так і дистальних суглобів. У неї розвинулися контрактури всіх пальців (деформація у вигляді кігтеподібної кисті) і важке обмеження діапазону руху всіх суглобів; зокрема, в ліктьових, колінних і гомілковостопних суглобах відмічалося фіксоване згинання 15, 20 і 15°, відповідно; хребет — прямий. Вона не може повністю підняти руки над головою. Результати офтальмологічного обстеження вказували на дифузне і виражене помутніння рогівки, наявне з віку встановлення діагнозу; ступінь помутніння залишався незмінним після 12 років терапії. У віці 11 років у неї розвинулися далекозорість та астигматизм, що було повністю скориговано за допомогою лінз (гострота зору: 10/10). Вона мала персистуючий рецидивний середній отит і має легку двосторонню кондуктивну тугоухість, що персистувала у віці 16 років, і що було підтверджено за результатами ABR і аудіометрії. Не відмічається порушень дихання або сну. В результаті обстежень серця не було виявлено значного прогресування помірної недостатності мітрального клапана з потовщеними створками клапана, про що повідомлялося раніше, пролапсу переднього краю і потовщення лівого передсердя легкого ступеня (класифікація за NYHA: II). Рентгенографія кісток скелета не продемонструвала поліпшення її помірно важкого множинного дизостозу з ознаками незначного погіршення змін з боку грудних хребців, але відмічалися стабільні результати щодо шийних хребців і кистей рук (рис. 3a, b і c). Ознаки множинного дизостозу були наявними у дівчинки вже у віці 4 років і 6 місяців [3]. Результати остеоденситометрії є нормальними для її віку. Результати спірометрії продемонстрували змішаний вентиляторний паттерн (ФЖЄЛ 66%, ОФВ1 70%, ПШВ 71%, МОШ$_{25-75}$ 79%);

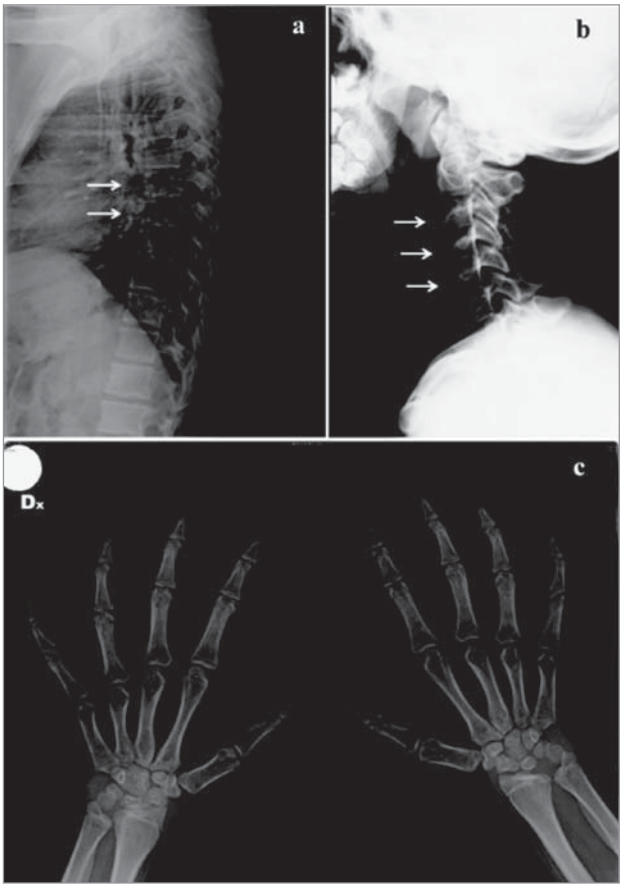

Рис. 3. Пацієнтка Ж у віці 16 років. ознаки множинного дизостозу на тілі хребців грудного (a) і шийного (b) відділів і кистях рук (c)

Читайте нас на сайте: http://med-expert.com.ua

в результаті оцінки кривої «потік-об'єм» було виявлено патологічне сплощення контуру видиху, що свідчило про варіабельну обструкцію дихальних шляхів. Результати МРТ головного мозку не вказують на наявність змін з боку білої речовини, результати електронейрографії вказують на білатеральну наявність легких ознак компресії серединного нерва. В зв'язку з прогресуючими труднощами з ходьбою у віці 16 років, їй було проведено білатеральну елонгацію ахілового сухожилля.

Загальний рівень екскреції ГАГ з сечею був лише незначно вищим від верхньої межі норми для її віку протягом останніх 6 років. Результати електрофорезу ГАГ в сечі вказували на наявність ДС і ХС зі співвідношенням 50/50, що вже спостерігалося у віці 11 років [5]. ГС, наявний до проведення ФЗТ, зник через 5 місяців.

Плазмові рівні ГАГ у віці 5 років до проведення ФЗТ становили 18,2 мкг/мл (нормальне значення: 5,27 мкг/мл ± 3,01) зі співвідношенням ХС / ДС, що становило 25/75 (нормальне значення: 100/0); через 6, 9 і 10 років ФЗТ рівні ГАГ в плазмі залишалися в межах норми для її віку, лише зі слідовими кількостями ДС (відношення ХС/ДС становило 98/2). Після 12 років ФЗТ рівні циркулюючих антитіл до ларонідази не були виявлені.

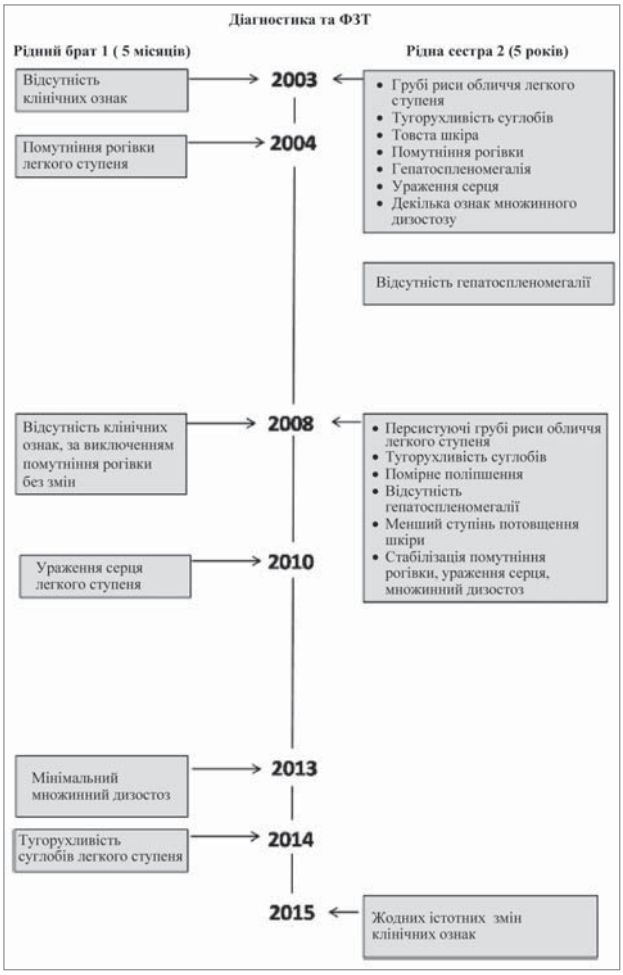

Рис. 4. Хронологія спостереження і наслідки у пацієнтів

Хронологія спостереження і наслідки наводяться на рис. 4.

Висновки

Сотні пацієнтів з МПС I отримували ФЗТ з часу схвалення ларонідази [6–8]; однак у переважної більшості з них лікування було розпочато, коли у них вже був наявним значний тягар захворювання. Опубліковані довгострокові дані спостереження вказують на те, що, хоча ФЗТ здатна істотно змінити природний перебіг захворювання, вона має обмеження в своїй здатності інвертувати основні клінічні прояви [9–12]. Останнім часом ці результати були також підтверджені Al-Sannaa N.A. et al. [13] у 4 пацієнтів, які отримували лікування протягом першого року життя. Справді, ФЗТ може інвертувати деякі клінічні ознаки, такі як товщина шкіри і гепатоспленомегалія, але ФЗТ має обмеження щодо зворотного розвитку існуючих відхилень діапазону руху суглобів. Крім того, ФЗТ є менш ефективною в зміні інших проявів, після того, як вони встановлені, таких як множинний дизостоз, патологія серцевого клапана і помутніння рогівки [7, 9], які є результатом складних патогенетичних каскадів, що призводить до незворотного ураження сполучної тканини [11]. Видається, що початок ФЗТ при наявності значної артропатії призводить до деякого поліпшення діапазону руху суглобів протягом перших 1–2 років лікування, з подальшою стабілізацією захворювання або повільнішою швидкістю прогресування захворювання. Ці спостереження призвели до припущення, що дуже ранній початок ФЗТ, тобто до появи значних проявів уражень скелетної системи, може призвести до поліпшення наслідків у пацієнтів у довгостроковій перспективі. Подібні доводи наводяться відносно потенційного впливу раннього початку ФЗТ на інші ключові клінічні ознаки, такі як прояви з боку серця, офтальмологічні та респіраторні прояви. Порівняльні спостереження після 12 років ФЗТ у цієї унікальної пари рідних брата і сестри дозволяють отримати переконливі докази щодо істотних відмінностей у впливі ФЗТ на пацієнтів з МПС I, коли терапію розпочинають до появи значних проявів захворювання. Слід зазначити, що ураження скелетної системи, суглобів і серцевого клапана

ЧИ ЗАПІДОЗРИТЕ ВИ РІДКІСНЕ ЗАХВОРЮВАННЯ У СВОГО ПАЦІЄНТА?

СПАДКОВЕ ПОРУШЕННЯ НАКОПИЧЕННЯ ГЛІКОЗАМІНОГЛІКАНІВ (ГАГ), ЩО ПРИЗВОДИТЬ ДО ПРОГРЕСУЮЧИХ УСКЛАДНЕНЬ З БОКУ СУГЛОБІВ І СЕРЦЕВО-СУДИННОЇ СИСТЕМИ

СИМПТОМИ ЛЕГКОЇ ФОРМИ МПС І У ДІТЕЙ*

Затримка росту, помутніння рогівки, хронічні інфекції дихальних шляхів, порушення сну

Тугорухливість суглобів

Біль у суглобах

Рецидивуючі грижі

Кігтеподібні кисті, **контрактура пальців у вигляді спускового гачка**

Синдром зап'ястного каналу

ТЯЖКА ФОРМА ЗАХВОРЮВАННЯ У НЕМОВЛЯТ:

Кіфоз/Дисплазія скелету

Гідроцефалія

Когнітивні порушення

NB

*Відсутність одного із наведених симптомів не виключає ймовірність захворювання

ВСТАНОВИТИ ДІАГНОЗ МПС І ДОПОМОЖЕ АНАЛІЗ ЗА МЕТОДОМ СУХОЇ ПЛЯМИ КРОВІ (DBS):

> Швидко > Легко > Безкоштовно для пацієнта

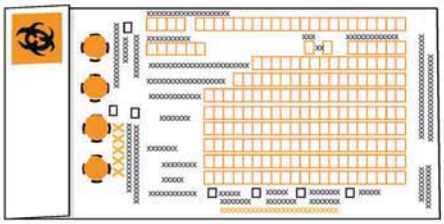

З ПИТАНЬ ДІАГНОСТИКИ ЗВЕРНІТЬСЯ ДО:**

Ярослав Загоруй
+38 (050) 358-42-14

Ігор Нагребецький
+38 (050) 382-37-84

**Вартість дзвінка згідно за тарифами Вашого оператора зв'язку

1. Muenzer J et al. Mucopolysaccharidosis I: management and treatment guidelines. Pediatrics 2009;123:19-29.
2. Cimaz R, Coppa GV, Kone-Paut I, et al. Joint contractures in the absence of inflammation may indicate mucopolysaccharidosis. Pediatr Rheumatol Online J. 2009;7:18.

Відданість проблемі пацієнтів з мукополісахаридозом I типу
Протягом 30 років Sanofi Genzyme розвиває та забезпечує програми та послуги для пацієнтів, які страждають на рідкісні дегенеративні захворювання.
Акцентуючи увагу на рідкісних захворюваннях та розсіяному склерозі, ми присвятили себе покращенню життя пацієнтів та їхніх сімей.
Матеріал призначений для фахівців у галузі охорони здоров'я.

ТОВ "Санофі-Авентіс Україна". Адреса: вул. Жилянська, 48-50А, м. Київ 01033
Тел. (044) 354-20-00, факс (044) 354-20-01. GZEA.MPSI.19.09.0439 26 вересня 2019
sanofi.ua

SANOFI GENZYME

продовжували прогресувати протягом одинадцяти років терапії у сестри, у якої терапію було розпочато у віці 5 років, в той час як у її молодшого брата, у якого терапію було розпочато у віці 5 місяців, відмічалися мінімальні ураження суглобів і серця без ознак прогресування захворювання рогівки. Незважаючи на відсутність симптомів, пов'язаних із ураженням скелетної системи у брата, у якого терапію було розпочато в молодшому віці, у нього справді відмічаються ознаки ураження грудних хребців, а також ураження клапанів серця у віці до 7 років. Результати біохімічних досліджень, що проводилися у цієї пари (брата і сестри), свідчать про те, що на більш пізньому етапі в дитинстві спостерігалися помірне збільшення загальних рівнів ГАГ в сечі і більш виражено — дерматансульфату. Крім того, був наявним нормальний загальний рівень ГАГ в плазмі крові, лише зі слідовими кількостями ДС. Ні в сечі, ні в плазмі крові, не було виявлено ГС до початку ФЗТ. Недавно De Ru et al. [14] і Langereis et al. [15] повідомляли, що наявність ДС і ГС може бути пов'язаною з дозою ФЗТ або статусом антитіл у пацієнтів. Виходячи з цих даних, а також результатів клінічних та біохімічних досліджень у наших пацієнтів, ми припустили, що кількість ферменту, що постачається, може бути однією з причин недостатньої деградації ГАГ. Таким чином, поява клінічних ознак навіть після початку терапії на ранньому етапі означатиме, що слід розглянути або збільшення доз ФЗТ, або застосування додаткових ад'ювантних терапевтичних засобів. Справді, дослідження на моделях МПС у тварин свідчать про те, що ранні зміни позаклітинного матриксу та запальні механізми, ймовірно, відіграють певну роль у прогресуванні ураження скелету і сполучної тканини [16, 17]. Таким чином, може знадобитися додавання ад'ювантної терапії, спрямованої на ці метаболічні шляхи, або терапії, орієнтованої на зниження субстрату, для забезпечення кращого наслідку для пацієнтів.

Цей клінічний випадок показує, що ранній початок терапії істотно змінює природний перебіг ослабленої форми МПС I і висуває на перший план важливість і потенційний вплив, які неонатальний скринінг і ранній початок терапії можуть мати при наявності цього прогресуючого захворювання.

Згода

Сім'ю поінформували про характер дослідження, і було отримано письмову інформовану згоду від батьків і 17-річної дочки щодо публікації цього клінічного випадку та надання супутніх фото. Копія письмової згоди доступна для розгляду редактором цього журналу.

Конкуруючі інтереси

Автори повідомляють про відсутність у них конкуруючих інтересів.

Співпраця авторів (розподіл обов'язків)

OG спроектував дослідження, написав першу чернетку рукопису та схвалив остаточний рукопис в якості рукопису, поданого на розгляд. GVC спроектував дослідження, написав першу чернетку рукопису та схвалив остаточний рукопис в якості рукопису, поданого на розгляд. AF був відповідальним за спостереження за пацієнтами, збирав клінічні дані та дані інструментальних досліджень, переглянув і схвалив остаточний рукопис в якості рукопису, поданого на розгляд. LS був відповідальним за спостереження за пацієнтами, збирав клінічні дані та дані інструментальних досліджень, переглянув і схвалив остаточний рукопис в якості рукопису, поданого на розгляд. LZ виконав, інтерпретував і розробив біохімічні аналізи та характеристику глікозаміногліканів сечі і плазми пацієнтів, а також схвалив остаточний рукопис в якості рукопису, поданого на розгляд. NV виконав, інтерпретував і розробив біохімічні аналізи та характеристику глікозаміногліканів сечі і плазми пацієнтів, і схвалив остаточний рукопис в якості рукопису, поданого на розгляд. LAC спроектував дослідження, провів критичний розгляд рукопису і схвалив остаточний рукопис в якості рукопису, поданого на розгляд.

Подяка

Ми дякуємо професору Tommaso Beccari, кафедра біохімії, Університет Перуджі, Італія, за визначення антитіл до ферментів. Це дослідження фінансувалося PRIN 2012 та Фондом Манчіні, Фабріано, Італія.

REFERENCES/ЛІТЕРАТУРА

1. Neufeld ES, Muenzer J. The mucopolysaccharidoses. In: Valle D, Beaudet AL, Vogelstein B, et al., editors. The online metabolic and molecular basis of inherited disease. New York: MacGrow Hill; 2007. doi:10.1036/ommbid.165.
2. Muenzer J, Wraith JE, Clarke LA. Mucopolysaccharidosis I: management and treatment guidelines. Pediatrics. 2009;123:19.
3. Gabrielli O, Clarke LA, Bruni S, Coppa GV. Enzyme-replacement therapy in a 5-month old boy with attenuated presymptomatic MPS I: 5-years follow up. Pediatrics. 2010;125, e183.
4. Wille N, Badia X, Bonsel G, Burstrom K, Cavrini G, Devlin N, et al. Development of the EQ-5D-Y: a child-friendly version of the EQ-5D. Qual Life Res. 2010;19:875.
5. Coppa GV, Buzzega D, Zampini L, Maccari F, Galeazzi T, Pederzoli F, et al. Effect of 6 years of enzyme replacement therapy on plasma and urine glycosaminoglycans in attenuated MPS I patients. Glycobiology. 2010;20:1259.
6. Kakkis ED, Muenzer J, Tiller GE, Waber L, Belmont J, Passage M, et al. Enzyme-replacement therapy in mucopolysaccharidosis I. N Engl J Med. 2001;344:182.
7. Clarke LA, Wraith JE, Beck M, Kolodny EH, Pastores GM, Muenzer J, et al. Long-term efficacy and safety of laronidase in the treatment of mucopolysaccharidoses I. Pediatrics. 2009;123:229.
8. Valayannopoulos V, Wijburg FA. Therapy for the mucopolysaccharidoses. Rheumatology. 2011;50(Suppl):49–59.
9. Sifuentes M, Doroshow R, Hoft R, Mason G, Walot I, Diament M, et al. A follow-up study of MPS I patients treated with laronidase enzyme replacement therapy for 6 years. Mol Genet Metab. 2007;90:171.
10. Jurecka A, Marucha J, Jurkiewicz E, Rozdzynska-Swiatkowska A, Tylki-Szymanska A. Enzyme replacement therapy in an attenuated case of mucopolysaccharidosis type I (Scheie syndrome): a 6.5-year detailed follow- up. Pediatr Neurol. 2012;47:461.
11. Laraway S, Breen C, Mercer J, Jones S, Wraith JE. Does early use of enzyme replacement therapy alter the natural history of mucopolysaccharidosis I? Experience in three siblings. Mol Genet Metab. 2013;109:315.
12. Muenzer J. Early initiation of enzyme replacement therapy for the mucopolysaccharidoses. Mol Genet Metab. 2014;111:1027.
13. Al-Sannaa NA, Bay L, Barbouth DS, Benhayoun Y, Goizet C, Guelbert N, et al. Early treatment with laronidase improves clinical outcomes in patients with attenuated MPS I: a retrospective case series analysis of nine sibships. OrphanetJ Rare Dis. 2015;10:131.
14. De Ru MH, van der Tol L, van Vlies N, Bigger BW, Hollak CEM, Ijlst L, et al. Plasma and urinary levels of dermatan sulphate and heparan sulphate derived disaccharides after long-term enzyme replacement therapy (ERT) in MPS I: correlation with the timing of ERT and with total urinary excretion of glycosaminoglycans. J Inherit Metab Dis. 2013;36:247.
15. Langereis EJ, van Vlies N, Church HJ, Geskus RB, Hollak CEM, Jones SA, et al. Biomarker responses correlate with antibody status in Mucopolysaccharidosis type I patients on long-term enzyme replacement therapy. Mol Genet Metab. 2015;114:129.
16. Clarke LA. Pathogenesis of skeletal and connective tissue involvement in the mucopolysaccharidoses: glycosaminoglycan storage is merely the instigator. Rheumatology. 2011;50(Suppl):13-8.
17. Heppner JM, Zaucke F, Clarke LA. Extracellular matrix disruption is an early event in the pathogenesis of skeletal disease in Mucopolysaccharidosi I. Mol Genet Metab. 2015;114:146.

Відомості про авторів:

Orazio Gabrielli — педіатричне відділення, кафедра клінічної медицини, Політехнічний університет пров. Марш, Оспедалі Ріуніті, Президіо Сальсі, Віа Коррідоні 11, 60123 Анкона, Італія. (Pediatric Division, Department of Clinical Sciences, Polytechnic University of Marche, Ospedali Riuniti, Presidio Salesi, Via Corridoni 11, 60123, Ancona, Italy). o.gabrielli@mercurio.it
Lorne A. Clarke — Дослідницький інститут дитини та сім'ї, кафедра медичної генетики, Університет Британської Колумбії, Ванкувер, Канада. (Child and Family Research Institute, Department of Medical Genetics, University of British Columbia, Vancouver, Canada)
Anna Ficcadenti — педіатричне відділення, кафедра клінічної медицини, Політехнічний університет пров. Марш, Оспедалі Ріуніті, Президіо Сальсі, Віа Коррідоні 11, 60123 Анкона, Італія. (Pediatric Division, Department of Clinical Sciences, Polytechnic University of Marche, Ospedali Riuniti, Presidio Salesi, Via Corridoni 11, 60123, Ancona, Italy).
Lucia Santoro — педіатричне відділення, кафедра клінічної медицини, Політехнічний університет пров. Марш, Оспедалі Ріуніті, Президіо Сальсі, Віа Коррідоні 11, 60123 Анкона, Італія. (Pediatric Division, Department of Clinical Sciences, Polytechnic University of Marche, Ospedali Riuniti, Presidio Salesi, Via Corridoni 11, 60123, Ancona, Italy).
Lucia Zampini — педіатричне відділення, кафедра клінічної медицини, Політехнічний університет пров. Марш, Оспедалі Ріуніті, Президіо Сальсі, Віа Коррідоні 11, 60123 Анкона, Італія. (Pediatric Division, Department of Clinical Sciences, Polytechnic University of Marche, Ospedali Riuniti, Presidio Salesi, Via Corridoni 11, 60123, Ancona, Italy).
Nicola Volpi — кафедра біології, Університет Модени та Реджо-нель-Емілії, Модена, Італія. (Department of Biology, University of Modena & Reggio Emilia, Modena, Italy)
Giovanni V. Coppa — педіатричне відділення, кафедра клінічної медицини, Політехнічний університет пров. Марш, Оспедалі Ріуніті, Президіо Сальсі, Віа Коррідоні 11, 60123 Анкона, Італія. (Pediatric Division, Department of Clinical Sciences, Polytechnic University of Marche, Ospedali Riuniti, Presidio Salesi, Via Corridoni 11, 60123, Ancona, Italy).

Отримано: 21 листопада 2015 року; Прийнято: 3 березня 2016 року
Опубліковано онлайн: 10 березня 2016 року

Читайте нас на сайте: http://med-expert.com.ua

Правила подачі та оформлення статей

Авторська стаття направляється до редакції електронною поштою у форматі MS Word. Стаття супроводжується офіційним направленням від установи, в якій була виконана робота, з візою керівництва (наукового керівника), завіреним круглою печаткою установи, експертним висновком про можливість відкритої публікації, висновком етичного комітету установи або національної комісії з біоетики. На останній сторінці статті мають бути власноручні підписи всіх авторів та інформація про відсотковий внесок у роботу кожного з авторів.

Приймаються оригінали супровідних документів з примірником рукопису, підписаного автором(ами), надіслані поштою, або скановані копії вищезазначених документів і першої (титульної) сторінки статті з візою керівництва, печаткою установи і підписами всіх авторів у форматі Adobe Acrobat (*.pdf), надіслані на електронну адресу редакції.

Статті приймаються українською, російською або англійською мовами.

Структура матеріалу: вступ (стан проблеми за даними літератури не більше ніж 5–7-річної давності); мета, завдання, матеріали та методи; результати дослідження та їх обговорення (висвітлення статистично опрацьованих результатів дослідження); висновки; перспективи подальших досліджень у даному напрямку; список літератури (два варіанти); реферати українською, російською та англійською мовами.

Реферат є незалежним від статті джерелом інформації, коротким і послідовним викладенням матеріалу публікації за основними розділами і має бути зрозумілим без самої публікації. Його обсяг не повинен бути менше 300–350 слів. Обов'язково подаються ключові слова (від 3 до 8 слів) у порядку значущості, що сприятиме індексуванню статті в інформаційно-пошукових системах. Реферат до оригінальної статті повинен мати структуру, що повторює структуру статті: мета дослідження; матеріали і методи; результати; висновки; ключові слова. Усі розділи у рефераті мають бути виділені в тексті жирним шрифтом. Для інших статей (огляд, лекція, клінічний випадок тощо) реферат повинен включати короткий виклад основної концепції статті та ключові слова.

Оформлення статті. На першій сторінці зазначаються: індекс УДК ліворуч, ініціали та прізвища авторів, назва статті, назва установ, де працюють автори та виконувалось дослідження, місто, країна. За умови проведення досліджень із залученням будь-яких матеріалів людського походження, в розділі «Матеріали і методи» автори повинні зазначати, що дослідження проводилися відповідно до стандартів біоетики, були схвалені етичним комітетом установи або національною комісією з біоетики. Те саме стосується і досліджень за участю лабораторних тварин.

Наприклад: *«Дослідження виконані відповідно до принципів Гельсінської Декларації. Протокол дослідження ухвалений Локальним етичним комітетом (ЛЕК) всіх зазначених у роботі установ. На проведення досліджень було отримано поінформовану згоду батьків дітей (або їхніх опікунів)».*

«Під час проведення експериментів із лабораторними тваринами всі біоетичні норми та рекомендації були дотримані».

Кількість ілюстрацій (рисунки, схеми, діаграми, фото) має бути мінімальною. Діаграми, графіки, схеми будуються у програмах Word або Excel; фотографії повинні мати один із наступних форматів: PDF, TIFF, PSD, EPS, AI, CDR, QXD, INDD, JPG (150–600 dpi).

Таблиці та рисунки розташовують у тексті статті відразу після першого згадування. У підпису до рисунку наводять його назву, розшифровують усі умовні позначки (цифри, літери, криві тощо). Таблиці мають бути оформлені відповідно до вимог ДАК, бути компактними, пронумерованими, мати назву. Номери таблиць, їхні заголовки і цифрові дані, оброблені статистично, повинні точно відповідати наведеним у тексті статті.

Посилання на літературні джерела у тексті позначаються цифрами у квадратних дужках та відповідають нумерації у списку літератури. **Статті зі списком літературних джерел у вигляді посилань на кожній сторінці або кінцевих посилань не приймаються.**

Необхідно подавати два варіанти списку літератури.

Перший (основний) варіант наводиться одразу після тексту статті, джерела розташовуються за алфавітом. Список літератури наводиться латиницею. Джерела на українській та російській мовах наводяться у тому написанні, як вони зазначені та реєструються на англійських сторінках сайтів журналів. Якщо джерело не має назви англійською мовою — воно наводиться у транслітерації. Таке оформлення списку літератури необхідно для аналізу статті та посилань на авторів у міжнародних наукометричних базах даних, підвищення індексу цитування авторів.

Другий варіант повторює перший, але джерела на українській та російській мовах подаються в оригінальній формі. Цей варіант необхідний для оформлення електронних версій журналу на російській та українській сторінках, цитованості у кирилічних наукометричних базах.

Згідно з Наказом МОН України №40 від 12.01.2017 р. «Про затвердження вимог до оформлення дисертацій» оформлення списку літератури здійснюється відповідно стилю APA (American Psychological Association style), що може використовуватися у дисертаційних роботах.

Приклади оформлення літературних джерел:

Author AA, Author BB, Author CC. (2005). Title of the article. Title of Journal. 10(2);3:49–53.

Author AA, Author BB, Author CC. (2006). Titile of the book. Sity: Publisher: 256.

У тексті статті допускаються загальноприйняті скорочення, а також авторські скорочення, які обов'язково розшифровуються у тексті при першому згадуванні та залишається незмінними по всьому тексту. У кінці статті автори мають заявити про наявність будь-яких конкуруючих фінансових інтересів щодо написання статті. Зазначення конфлікту інтересів або його відсутності у статті є обов'язковим.

Приклад: *«Автори заявляють про відсутність конфлікту інтересів» або «Матеріал підготовлений за підтримки компанії...»*

Стаття закінчується відомостями про усіх авторів. Зазначаються прізвище, ім'я, по батькові (повністю), вчений ступінь, вчене звання, посада в установі/установах, робоча адреса з поштовим індексом, робочий телефон і адреса електронної пошти; ідентифікатор ORCID (https://orcid.org/register). Автор, відповідальний за зв'язок із редакцією, надає свій мобільний/контактний номер телефона.

Відповідальність за достовірність та оригінальність наданих матеріалів (фактів, цитат, прізвищ, імен, результатів досліджень тощо) несуть автори.

Редакція забезпечує рецензування статей, виконує спеціальне та літературне редагування, залишає за собою право скорочувати обсяг статей. Відмова авторам у публікації статті може здійснюватися без пояснення причин и не вважається негативним висновком щодо наукової та практичної значущості роботи.

Статті, оформлені без дотримання правил, не розглядаються і не повертаються авторам.

Редколегія

АЗИМЕД®

Інфекції долає просто, незалежно від зросту

- **Доведена біоеквівалентність препарату щодо оригінального засобу[4]**
- **Простий і ефективний курс лікування, прийом лише 1 раз на день[1, 2, 3, 5, 6]**

Азимед®, таблетки[1, 5]

Діюча речовина: azithromycin (азитроміцин); 1 таблетка містить азитроміцину дигідрату, у перерахуванні на азитроміцин, 500 мг.

Лікарська форма. Таблетки, вкриті плівковою оболонкою.

Фармакотерапевтична група. Антибактеріальні засоби для системного застосування. Макроліди, лінкозаміди та стрептограміни. Азитроміцин. Код АТХ J01F A10.

Показання. Інфекції, спричинені мікроорганізмами, чутливими до азитроміцину:
- інфекції ЛОР-органів (бактеріальний фарингіт/тонзиліт, синусит, середній отит);
- інфекції дихальних шляхів (бактеріальний бронхіт, негоспітальна пневмонія);
- інфекції шкіри та м'яких тканин: мігруюча еритема (початкова стадія хвороби Лайма), бешиха, імпетиго, вторинні піодерматози, лікування нетяжких форм Акне вульгаріс;
- інфекції, що передаються статевим шляхом: неускладнений та ускладнений уретрит/цервіцит, спричинений *Chlamydia trachomatis*.

Протипоказання. Підвищена чутливість до азитроміцину, еритроміцину, до будь-якого макролідного або кетолідного антибіотика, до будь-якого іншого компонента препарату. Через теоретичну можливість ерготизму азитроміцин не слід призначати одночасно з похідними ріжків.

Побічні реакції. Свербіж, висипання; нудота, діарея; головний біль та ін. (повний перелік можливих побічних реакцій наведено в інструкції для медичного застосування лікарського засобу)[5].

1 Азимед® 500 мг №3 від 45 кг.
2 Азимед® 200 мг/5 мл по 30 мл дітям від 15 кг.
3 Азимед® 100 мг/5 мл по 20 мл дітям від 5 кг до 15 кг.
4 Оценка взаимозаменяемости Азимеда — биоэквивалентность доказана! И. А. Зупанец, д. мед. н., профессор; Н. П. Безуглая, к. мед. н., доцент; В. В. Либина, к. биол. н.; И. Н. Орлова, И. В. Кудрис, Ю. Г. Кувайскої. Национальный фармацевтический университет, Харьков; ГП «Государственный экспертный центр Министерства здравоохранения Украины»; Корпорация «Артериум», Киев. №1 (167) / 2013, «Ліки України».
5 Інформацію наведено в скороченому вигляді. Повна інформація викладена в інструкції для медичного застосування лікарського засобу Азимед®, таблетки.
6 Інформацію наведено в скороченому вигляді. Повна інформація викладена в Інструкції для медичного застосування лікарського засобу Азимед®, порошок для оральної суспензії.

Азимед®, порошок для оральної суспензії[2, 3, 6]

Склад. Діюча речовина: азитроміцин (azithromycin).
1) Азимед®, 100 мг/5 мл по 20 мл, порошок д/оральної суспензії: 5 мл суспензії містить азитроміцину дигідрату в перерахуванні на азитроміцин 100 мг;
2) Азимед®, 200 мг/5 мл по 30 мл, порошок д/оральної суспензії: 5 мл суспензії містять азитроміцину дигідрату в перерахуванні на азитроміцин 200 мг;
Допоміжні речовини: сахароза, натрію фосфат, гідроксипропілцелюлоза, ксантанова камедь, кремнію діоксид колоїдний безводний, ароматизатор вишня, ароматизатор банан, ароматизатор ваніль.

Лікарська форма. Порошок для оральної суспензії.

Фармакотерапевтична група. Антибактеріальні засоби для системного застосування. Макроліди, лінкозаміди та стрептограміни. Азитроміцин. Код АТХ J01F A10.

Показання. Інфекції, спричинені мікроорганізмами, чутливими до азитроміцину:
- інфекції ЛОР-органів (бактеріальний фарингіт/тонзиліт, синусит, середній отит);
- інфекції дихальних шляхів (бактеріальний бронхіт, негоспітальна пневмонія);
- інфекції шкіри та м'яких тканин: мігруюча еритема (початкова стадія хвороби Лайма), бешиха, імпетиго, вторинні піодерматози.

Протипоказання. Підвищена чутливість до діючої речовини, до будь-якого іншого компонента препарату або до інших макролідних антибіотиків. Через теоретичну можливість ерготизму азитроміцин не слід застосовувати одночасно з похідними ріжків.

Побічні реакції. Рідко з боку крові та лімфатичної системи, психіки, органів слуху, серцево-судинної системи, системні порушення; нечасто та рідко з боку нервової системи, шкіри; часто з боку травного тракту — нудота, блювання, діарея, дискомфорт у животі та ін. (повний перелік можливих побічних реакцій наведено в інструкції для медичного застосування лікарського засобу)[6].

Азимед® 100 мг/5 мл по 20 мл, порошок д/оральної суспензії:
- для отримання 25 мл однорідної суспензії необхідно додати 11 мл дистильованої або прокип'яченої і охолодженої води у флакон з 400 мг азитроміцину;
- застосовують дітям з масою тіла від 5 кг до 15 кг.

Азимед® 200 мг/5 мл по 30 мл, порошок д/оральної суспензії:
- для отримання 35 мл однорідної суспензії необхідно додати 14,5 мл дистильованої або прокип'яченої і охолодженої води у флакон з 1200 мг азитроміцину;
- застосовують дітям з масою тіла більше 15 кг.

Міжнародне непатентоване найменування: Azithromycin. Виробник: ПАТ «Київмедпрепарат» (01032, Україна, м. Київ, вул. Саксаганського, 139). ВІДПУСКАЄТЬСЯ ЗА РЕЦЕПТОМ ЛІКАРЯ. Інформація виключно для медичних фармацевтичних працівників. Для використання у професійній діяльності. Дата останнього перегляду інформаційного матеріалу: 23.10.2019 р.

До складу Корпорації «Артеріум» входять ПАТ «Київмедпрепарат» та ПАТ «Галичфарм»

«Артеріум» Фармацевтична Корпорація
www.arterium.ua

Ближче до людей
ARTERIUM

УРИКЛАР

Капсули №30

РОСЛИННИЙ ПРЕПАРАТ З ЦИТРАТНИМ КОМПЛЕКСОМ

Капсули №30
по 1 капсулі 2-3 рази на добу

- Використовується при запаленні нирок і сечового міхура, сечокам'яній хворобі
- Чинить протимікробну і протизапальну дію
- Попереджає утворення каменів, сприяє дезінтеграції та виведенню каменів

УРИКЛАР. Склад. 1 капсула містить: *основні речовини:* подрібнене лушпиння квасолі звичайної *(Faseolus vulgaris)* – 80 мг; *сухі екстракти:* листя берези плосколистої *(Betula platyphylla)* – 60 мг, кореню петрушки кучерявої *(Petroselinum crispum)* – 60 мг, листя брусниці звичайної *(Vaccinium vitis-idaea)* – 30 мг, трави ромашки лікарської *(Matricaria chamomilla)* – 10 мг, натрію цитрат - 20 мг, калію цитрат – 20 мг. **Рекомендації щодо застосування:** у якості дієтичної добавки до раціону харчування як додаткове джерело флавоноїдів, ефірних олій, дубильних речовин, каротиноїдів, фітонцидів, органічних кислот з метою нормалізації функціонального стану сечовидільної системи та обміну речовин (зокрема фосфору, кальцію і сечової кислоти). Біологічно активні речовини, що входять до складу дієтичної добавки УРИКЛАР, мають сечогінні та протизапальні властивості; сприяють попередженню утворення каменів в нирках і сечовидільних шляхах. Застосування дієтичної добавки УРИКЛАР сприяє позитивним змінам мікроскопії сечового осаду (зменшення еритроцитурії, кристалурії). Діючі речовини дієтичної добавки УРИКЛАР здійснюють вплив на метаболічні процеси пуринового обміну та показники оксалурії, забезпечують позитивні зміни рівня сечової кислоти крові, зменшення кількості уропатогенних бактерій як причини утворення депозитів оксалату кальцію. Наявність цитратних комплексів сприяє літолітичній дії та профілактиці утворення нефролітів (попереджає кристалізацію уратів та оксалатів). **Протипоказання:** вагітність та період лактації, гострі запальні захворювання нирок та сечового міхура, індивідуальна чутливість до складових компонентів. Дієтична добавка. Не є лікарським засобом. **Виробник.** К.О. УОРЛД МЕДИЦИН ЄВРОПА С.Р.Л., Румунія. **Заявник.** РОТАФАРМ ЛІМІТЕД, Велика Британія. *Науково-експертна оцінка ДП «Державний науково-дослідний центр з проблем гігієни харчування МОЗ України» № 86 від 07.12.17 р.*

Інформація надана скорочено. З повною інформацією про препарат можна ознайомитися в інструкції щодо застосування препарату. Інформація для медичних та фармацевтичних працівників, а також для розповсюдження в рамках спеціалізованих заходів з медичної тематики.

За додатковою інформацією звертайтесь за тел.: +380 567 905 509 / info@rtp-service.company