

УДК 616.8-056.7- 053.36-07-08+616.8-085.2/.3:616.36-008.6]: 575.224.2

**М.І. Душар<sup>1</sup>, Г.Р. Акоюн<sup>1,2</sup>, Л.І. Волос<sup>3</sup>, О.Я. Ковалик<sup>4</sup>,  
І.О. Лошак<sup>5</sup>, Г.М. Губич<sup>5</sup>**

## **Синдром Альперса—Гуттенлохера у лікарській практиці (клінічний випадок)**

<sup>1</sup>ДУ «Інститут спадкової патології НАМН України», м. Львів

<sup>2</sup>Медичний факультет Університету м. Жешув, Польща

<sup>3</sup>Львівський національний медичний університет імені Данила Галицького, Україна

<sup>4</sup>Комунальний заклад Львівської обласної ради «Львівське обласне патологоанатомічне бюро», м. Львів, Україна

<sup>5</sup>Комунальне некомерційне підприємство Львівської обласної ради «Західноукраїнський спеціалізований дитячий медичний центр», м. Львів, Україна

Modern Pediatrics.Ukraine.2019.5(101):141-147; doi 10.15574/SP.2019.101.141

**For citation:** Dushar MI, Akopyan HR, Volos LI, Kovalyk OY et al. (2019). Alpes-Guttenloher syndrome in medical practice (clinical case). Modern Pediatrics.Ukraine. 5(101): 141-147. doi 10.15574/SP.2019.101.141

Синдром Альперса-Гуттенлохера — рідкісне та важке мітохондріальне захворювання, яке виникає внаслідок виснаження мітохондріальної ДНК (мтДНК) та обумовлене мутаціями у гені *POLG1*. Характеризується тріадою симптомів — прогресуючою регресією розвитку, важкими судомами та печінковою недостатністю. Хвороба невпинно прогресує і часто призводить до смерті внаслідок печінкової недостатності або епілептичного статусу протягом чотирьох років від початку захворювання. Лікування епілепсії препаратами вальпроєвої кислоти призводить до швидкого початку печінкової недостатності, тому його слід уникати. У статті описано спостереження 8-місячної дитини із міоклонічною епілепсією та печінковою недостатністю, яка виникла на тлі лікування вальпроєвою кислотою із летальним наслідком. Діагноз підтверджено молекулярно-генетичним дослідженням *post mortum*.

Дослідження виконані відповідно до принципів Гельсінської Декларації. Протокол дослідження ухвалений Локальним етичним комітетом (ЛЕК) всіх зазначених у роботі установ. На проведення досліджень було отримано поінформовану згоду батьків дитини.

Автори заявляють про відсутність конфлікту інтересів.

**Ключові слова:** мітохондріальна хвороба, синдром Альперса—Гуттенлохера, вальпроати.

### **Alpes-Guttenloher syndrome in medical practice (clinical case)**

**М.І. Душар<sup>1</sup>, Г.Р. Акоюн<sup>1,2</sup>, Л.І. Волос<sup>3</sup>, О.Я. Ковальк<sup>4</sup>, І.О. Лошак<sup>5</sup>, Г.М. Губич<sup>5</sup>**

<sup>1</sup>SI «Institute of Hereditary Pathology of NAMS of Ukraine», Lviv, Ukraine

<sup>2</sup>Faculty of Medicine, Rzeszow University, Poland

<sup>3</sup>Danylo Halytsky Lviv National Medical University, Ukraine

<sup>4</sup>Municipal institution of Lviv regional council «Lviv regional pathoanatomical bureau», Lviv, Ukraine

<sup>5</sup>Communal noncommercial enterprise of Lviv regional council «Western Ukrainian Specialized Children's Medical Centre» Lviv, Ukraine

Alpes—Guttenloher is a rare and severe mitochondrial disease that results from depletion of mitochondrial DNA (mtDNA). Caused by mutations in the *POLG1* gene. The syndrome is characterized by a triad of symptoms — progressive regression of development, severe convulsions and liver failure. The disease progresses steadily and often leads to death due to liver failure or epileptic status within four years of the onset of the disease. Treatment of epilepsy with valproic acid can lead to a rapid onset of liver failure and should be avoided. In this article we describe the case of an 8 month old baby with epilepsy and liver failure on the background of valproic acid treatment with a fatal case. The diagnosis was confirmed by molecular genetic study *post mortum*.

The research was carried out in accordance with the principles of the Helsinki Declaration. The study protocol was approved by the Local Ethics Committee (LEC) of all participating institution. The informed consent of the patient was obtained for conducting the studies.

No conflict of interest was declared by the authors.

**Key words:** mitochondrial disease, Alpes—Guttenloher syndrome, valproic acid.

### **Синдром Альперса—Гуттенлохера во врачебной практике (клинический случай)**

**М.И. Душар<sup>1</sup>, Г.Р. Акоюн<sup>1,2</sup>, Л.И. Волос<sup>3</sup>, О.Я. Ковальк<sup>4</sup>, И.О. Лошак<sup>5</sup>, Г.М. Губич<sup>5</sup>**

<sup>1</sup>ГУ «Институт наследственной патологии НАМН Украины», г. Львов, Украина

<sup>2</sup>Медицинский факультет Университета г. Жешув, Польша

<sup>3</sup>Львовский национальный медицинский университет имени Данила Галицкого, Украина

<sup>4</sup>Коммунальное учреждение Львовского областного совета «Львовское областное патологоанатомическое бюро», г. Львов, Украина

<sup>5</sup>Коммунальное некоммерческое предприятие Львовского областного совета «Западноукраинский специализированный детский медицинский центр», г. Львов, Украина

Синдром Альперса—Гуттенлохера — редкое и тяжелое митохондриальное заболевание, которое возникает вследствие истощения митохондриальной ДНК (мтДНК) и обусловлено мутациями в гене *POLG1*. Характеризуется триадой симптомов — прогрессирующей регрессией развития, тяжелыми судорогами и печеночной недостаточностью. Болезнь неуклонно прогрессирует и часто приводит к смерти от печеночной недостаточности или эпилептического статуса на протяжении четырех лет от начала заболевания. Лечение эпилепсии препаратами вальпроєвой кислоты приводит к быстрому началу печеночной недостаточности, поэтому его следует избегать. В статье представлено наблюдение 8-месячного ребенка с миоклонической эпилепсией и печеночной недостаточностью, возникшей на фоне лечения вальпроєвой кислотой с летальным исходом. Диагноз подтвержден молекулярно-генетическим исследованием *post mortum*.

Исследование было выполнено в соответствии с принципами Хельсинской Декларации. Протокол исследования был одобрен Локальным этическим комитетом (ЛЭК) всех участвующих учреждений. На проведение исследований было получено информированное согласие родителей ребенка. Авторы заявляют об отсутствии конфликта интересов.

**Ключевые слова:** митохондриальное заболевание, синдром Альперса—Гуттенлохера, вальпроаты.

## Вступ

Синдром Альперса—Гуттенлохера (AHS, COMIM # 203700) — аутосомно-рецесивне захворювання, спричинене мутацією гена *POLG1*, що призводить до зниження функціональної активності гаммаполімерази (*POLG*), ключового компонента реплікації та відновлення мітохондріальної ДНК (mtDNA). Частота у популяції становить приблизно 1:100 000 живонароджених.

Бернард Альперс у 1931 р. вперше описав історію хвороби чотиримісячної дівчинки з нормальним розвитком, у якої раптово виникли резистентні до терапії епілептичні напади, що призвели до швидкої смерті дитини [1].

На повний опис біохімічних та генетичних аспектів AHS знадобилося два десятиліття. У 1999 р. надано біохімічні докази того, що дисфункція *POLG* призводить до виснаження мтДНК і є причиною синдрому Альперса. Цей опис стосувався 19-місячної дитини, у якої з'явилася атаксія, згодом приєдналася печінкова недостатність, яка призвела до смерті [8]. У 2004 р. Naviaux та Nguyen описали патологічні мутації у гені *POLG*, відповідальні за фенотип AHS [7]. У 1992 р. Bicknese та співавт. описали токсичну дію на печінку вальпроєвої кислоти у дітей із AHS [2]. Перші симптоми найчастіше з'являються у віці від 2 до 4 років, з діапазоном від 3 місяців до 8 років [4]. Вік дебюту має бімодальний розподіл з другим піком від 17 до 24 років, з діапазоном від 10 до 27 років [13]. Насамперед уражаються ті органи, які потребують великої кількості енергії: мозок, периферична нервова система, печінка та шлунково-кишковий тракт. До моменту появи перших симптомів у переважній більшості дітей розвиток нормальний. Інфекції, особливо вірусні, можуть спровокувати розвиток захворювання у дитини / молодої людини з мутаціями у гені *POLG1* або посилили прогресування цього порушення [9]. У 50% пацієнтів синдром дебютує з епілептичних нападів, після виникнення яких захворювання швидко прогресує. На початку захворювання переважає уповільнення основної активності головного мозку, й епілептиформні порушення мають переважно тім'яно-потиличну локалізацію на електроенцефалографії (ЕЕГ). З часом судо-

ми стають резистентними до медикаментозної терапії. Із незрозумілих причин вплив вальпроєвої кислоти викликає порушення функції печінки, і у більшості пацієнтів печінкова недостатність може виникнути протягом 6–16 тижнів від початку терапії [7].

Дисфункція печінки є одним із важливих симптомів даного захворювання. У біохімічному аналізі крові визначається гіпоглікемія, зниження синтезу факторів згортання, підвищення рівня трансаміназ, що свідчить про початкову стадію печінкової недостатності. Гіпоклікемія може бути одним із ранніх симптомів захворювання, особливо в перші два роки життя, і є провісником дисфункції печінки. По мірі прогресування захворювання у дітей розвивається дисфагія і порушення перистальтики кишечника. Іноді у пацієнтів розвивається панкреатит, у 10% дітей виникає кардіоміопатія і серцева недостатність.

Часто спостерігаються додаткові симптоми, такі як атаксія, гіпотонія та кіркова сліпота, головний біль, сенсорна нейропатія, спастичний паразез [5,11].

На початку захворювання при проведенні магнітно-резонансної томографії (МРТ) головного мозку патологічних змін може не бути, але по мірі прогресування хвороби МР-зображення демонструють атрофію, патологічні зміни в базальних гангліях і стовбурі мозку. У деяких пацієнтів спостерігається ураження мозочка [11].

Підтвердження діагнозу можливе за допомогою генетичного дослідження (секвенування гена гаммаполімерази), біопсії печінки та в кінцевому рахунку аутопсії [10].

Гістологічне дослідження виявляє найбільше ушкодження мозку та печінки. У тканині кори головного мозку виявляється спонгіоз, втрата нейронів та астроцитоз, виразна втрата клітин Пуркінє [14]. У печінці спостерігаються: мостовий фіброз або цироз, проліферація жовчовивідних шляхів, вогнищевий некроз із портальним запаленням або без нього, мікроецикулярний стеатоз, регенеративні вузлики, дезорганізація нормальної лобулярної архітектури.

Патогенетичного лікування для AHS не існує.

Наводимо клінічне спостереження AHS у дитини. Дослідження виконані відповідно до принципів Гельсінської Декларції. Протокол

дослідження ухвалений Локальним етичним комітетом (ЛЕК) всіх зазначених у роботі установ. На проведення досліджень було отримано поінформовану згоду батьків дитини.

### Опис клінічного випадку

Пробанд жіночої статі від III вагітності, яка перебігала на тлі токсикозу, загрози викидня, II термінових пологів на 38 тижні гестації. II вагітність – самовільний викидень на 8 тижні гестації. Стан при народженні задовільний, маса 3500 г, довжина 53 см. З пологового будинку виписана як здорова дитина. Голову тримає з 4-х місяців. Спадковий анамнез не обтяжений. Батьки не перебувають у близько спорідненому шлюбі. У сім'ї є здорова дитина семи років. Перші симптоми хвороби з'явилися на шостому місяці життя, коли на ранок мати помітила посіпування правої руки та ноги, впродовж дня доєдналися посіпування правої щоки та ока. Напередодні протягом декількох днів отримувала лікування з приводу гострого бронхіту (лазолван, нурофен, електрофорез з еуфіліном на спину, інгаляції з вентоліном).

У віці 6 місяців 20 днів дитина госпіталізована у неврологічне відділення для подальшого обстеження та лікування. У неврологічному статусі: голова звичайної конфігурації. Очні щілини рівні D=S, рухи очних яблук у повному обсязі. Обличчя симетричне, рухи голови в повному обсязі. Ковтання нормальне. Активні рухи кінцівок у повному обсязі. Тонус м'язів знижений, сила знижена. Чутливість не порушена. Рефлекси з рук живі D=S, з ніг D=S високі. Голову тримає самостійно, сідає при підтримці. На ім'я повертається, реагує посмішкою, за іграшкою слідкує, зоровий контакт утримує. Менінгеальні знаки негативні. За час перебування у відділенні проведено МРТ головного мозку. Патологічних змін головного мозку не виявлено (рис. 1). Проте судомні напади повторювалися до 13 разів на добу (до 40–50 посіпувань у кожній серії).

На Ехо-КТ структурних змін не виявлено. УЗД внутрішніх органів: патологічних змін з боку внутрішніх органів не виявлено. Нейросонографія: патологічних змін не виявлено.

Дитина консультована генетиком, призначено дослідження рівня лактату та проведення тесту сечі на уринолізис. Відхилень у даних показниках не знайдено. У якості лікування отримувала протисудомну терапію препаратом вальпроєвої кислоти у дозі 100 мг 3 рази на добу, *per os* (42,8 мг/кг/д, тривало, що приз-

вело до регресу судомних нападів). Через 33 дні від першого прийому препарату вальпроєвої кислоти визначено рівень вальпроєвої кислоти у плазмі 90,4  $\mu\text{g/ml}$  (50–100 – терапевтичний рівень, >100 – токсичний рівень).

Дитина знаходилася на диспансерному спостереженні у невролога. Повторна консультація невролога у віці 8 місяців 16 днів, діагноз: «Міоклонічна епілепсія». У віці 8 місяців 19 днів скарги на млявість дитини та зниження апетиту. Через два дні приєдналася іктеричність шкірних покривів та видимих слизових оболонок. Батьки звернулися у ЦРЛ, звідти дитина скерована у педіатричне відділення ЗУСДМЦ з діагнозом: «Гострий гепатит неясного генезу. Міоклонічна епілепсія раннього дитячого віку. Затримка психомоторного розвитку». Протягом двох місяців у гемограмі спо-

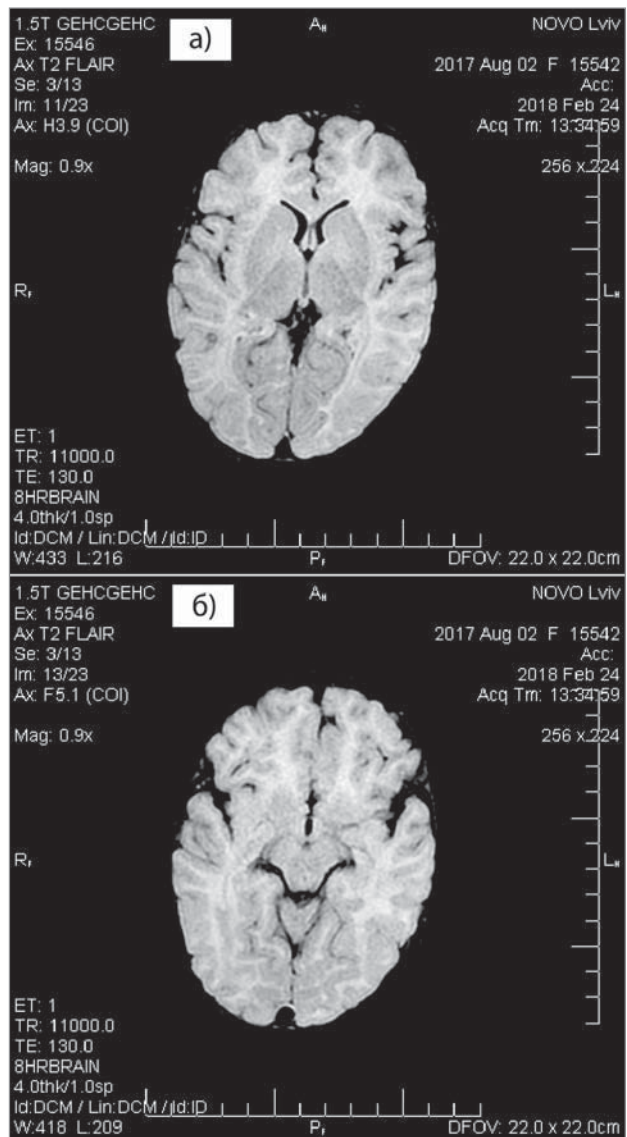


Рис. 1. Магнітно-резонансна томографія головного мозку, проведена у віці 6 місяців 3 тижні

стерігалася анемія та тромбоцитопенія, а в біохімічному аналізі крові — гіпербілірубінемія за рахунок прямої фракції. Дитина консультована гематологом, виконано кістково-мозкову пункцію. Мієлограма: пунктат гіпоклітинний, представлений усіма паростками гемопоєзу. Перевага зрілих клітин — змішаний тип еритропоєзу. Виключено захворювання системи кровотворення. У ході лікування дівчинка отримувала інфузійну детоксикаційну терапію, трансфузію свіжозамороженої плазми, гемотрансфузію, фолієву кислоту, дуфалак, дексаметазон, каптоприл. На сьомий день стаціонарного лікування відновилися судомні напади, у зв'язку з чим дитина переведена у відділення анестезіології та інтенсивної терапії (ВАІТ). Під час перебування у ВАІТ загальний стан дитини залишався важким, що обумовлено проявами гострої печінкової недостатності (енцефалопатія, параклінічно порушення синтетичної функції печінки) на тлі грубого неврологічного дефіциту, набрякового синдрому. У ВАІТ дитина повторно консультована генетиком (з Інституту спадкової патології НАМН України). Диференційна діагностика проводилася між галактоземією, тирозинемією та синдромом Альперса. У лікуванні відмінено препарат вальпроевої кислоти та призначено леветирацетам. Проведено тандемну мас-спектрометрію амінокислот та ацилкарнітинів. За результатами аналізу виявлено підвищений вміст аргініну (136,174  $\mu\text{м}$  при нормі 2–90  $\mu\text{м}$ ), цитруліну (82,079  $\mu\text{м}$  при нормі 5–50  $\mu\text{м}$ ), орнітину (732,086  $\mu\text{м}$  при нормі 29–440  $\mu\text{м}$ ), фенілаланіну (179,834  $\mu\text{м}$  при нормі 20–125  $\mu\text{м}$ ) та тирозину (539,531  $\mu\text{м}$  при нормі 19–175  $\mu\text{м}$ ) у крові. Рівень сукценілацетону в крові відповідав нормі, що дало підставу виключити тирозинемію як причину гострої печінкової недостатності у дитини. Проведено аналіз мутацій гена *GALT* (р. Q188R, K285N, N314D) методом полімеразної ланцюгової реакції (ПЛР) з подальшим аналізом поліморфізму довжин рестрикційних фрагментів з ампліфікованого продукту. Не виявлено вищезазначених мажорних мутацій у гені *GALT* на жодному алелі, тому з великою ймовірністю виключено галактоземію I типу. В Україні молекулярно-генетичний аналіз хвороби Альперса не проводиться в державних лабораторіях, тому провести це дослідження не було можливості. Дівчинка отримувала лікування: інфузійна корегуюча терапія, корекція електролітного балансу, кислотно-лужної рівноваги,

гепатопротектори (орнітокс, гепамерц, глутаргін), трансфузія свіжозамороженої плазми, замісні гемотрансфузії, вітамін К, 20% розчин альбуміну. Антибіотикотерапія цефоперазоном протягом 10 днів з подальшим переходом на піперацилін з тазобактамом. Деконтамінація кишечника метронідазолом, еліміналь гель, урсофальк, дуфалак, фосфалогель, кватател, сечогінні препарати (фуросемід, торсид), фолієва кислота, дексаметазон, магнію сульфат. Годування через назогастроуденальний зонд. Лікування здійснювалося під моніторингом ЖВФ організму, параклінічних показників та інструментальних методів дослідження.

Загальний аналіз крові, сечі, біохімічні дослідження, коагулограма та УЗД внутрішніх органів проводилися в динаміці. У ЗАК гемоглобін (88-95-73-81-62-124-108-95-88-71-111-96-103-93-82 Г/л), тромбоцити (156-19-6-10-18-162-78-107-157-109-72-50-37-24-28 Г/л).

У біохімічному аналізі крові: білірубін (162-209-391-310-429-366-543 мкМоль/л, границі норми 1,7–20 мкМоль/л), АЛТ (102-44-67-37-39-38 МО/л, границі норми 5,0–28,0 МО/л), АСТ (281-109-273-90-92-57-39 МО/л, границі норми 15–62 МО/л).

ЗАС (1-й день у ВАІТ): світло-жовта, прозора, реакція лужна, білок не виявлено, епітелій плоский — помірно, лейкоцити — 6–7 у п.з., еритроцити незмінні — поодинокі у п.з., солі — мікрооксалати зрідка.

ЗАС (5-й день у ВАІТ): жовта, мутна, питома вага — 1010, реакція лужна, ацетон — негативний, білок — 0,198 г/л, епітелій плоский — поодинокий у п.з., лейкоцити — 0–1–2 у п.з., еритроцити незмінні — 15–20 у п.з., бактерії — густо у п.з., солі — аморфні фосфати небагато.

ЗАС (12-й день у ВАІТ): жовта, прозора, питома вага — 1012, реакція слабо кисла, білок — 0,132 г/л, епітелій плоский — поодинокий у п.з., лейкоцити — 2–4 у п.з., еритроцити незмінні 35–4–50 у п.з., еритроцити змінені — 2–4 у п.з., бактерії — зрідка у п.з.

ЗАС (18-й день у ВАІТ): жовта, мутна, питома вага — 1007, реакція лужна, білок — 0,198 г/л, епітелій плоский — поодинокий у п.з., лейкоцити — 1–2 у п.з., еритроцити незмінні 8–10 у п.з., еритроцити змінені — 1–2 у п.з., бактерії — зрідка у п.з.

Коагулограма (1-й день у ВАІТ): протромбіновий час плазми 29,5 с, протромбіновий індекс 45% (80–120%), етаноловий тест — від'ємний (-), загальний фібриноген — 1,0 Г/л (норма 2,0–4,0), АЧТЧ — 1 хв 30 с (норма 28–38 с).

Коагулограма (4-й день у ВАІТ): протромбіновий час плазми 24 с, протромбіновий індекс 57% (80–120%), етаноловий тест – від’ємний (-), загальний фібриноген – 1,7 Г/л (норма 2,0–4,0), АЧТЧ – 1 хв 19 с (норма 28–38 с).

Коагулограма (10-й день у ВАІТ): протромбіновий час плазми 34,7 с, протромбіновий індекс 39% (80–120%), етаноловий тест – слабо позитивний, загальний фібриноген – 1,9 Г/л (норма 2,0–4,0), АЧТЧ – 1 хв 10 с (норма 28–38 с).

Коагулограма (18-й день у ВАІТ): протромбіновий час плазми 34,5 с, протромбіновий індекс 39% (80–120%), етаноловий тест – від’ємний (-), загальний фібриноген – 1,4 Г/л (норма 2,0–4,0), АЧТЧ – 1 хв 26 с (норма 28–38 с).

УЗД внутрішніх органів (1-й день у ВАІТ): печінка збільшена в розмірах за рахунок правої частки, нижній край права частка +20 мм, ліва частка +45 мм з-під реберної дуги, ехогенність паренхіми підвищена, структура дрібнозерниста, однорідна. Строма печінки не ущільнена, не потовщена, ворітна вена не розширена, діаметр до 3 мм. Селезінка не збільшена, ехогенність звичайна, структура однорідна, розмірами 46x23 мм. Жовчний міхур скорочений після їжі. Підшлункова залоза чітко не візуалізується (гіперпневматоз). Нирки розташовані типово, звичайних розмірів. Товщина паренхіми нирок 8 мм, ехогенність паренхіми звичайна, КМ-диференціація збережена. ЧМС без ознак дилатації. Вільна рідина у черевній порожнині відсутня.

УЗД внутрішніх органів (5-й день у ВАІТ): справа у плевральному синусі візуалізується випіт 10 мм, зліва у плевральному синусі випіт 5 мм. Печінка не збільшена в розмірах, нижній край права частка +15 мм, ліва частка +50 мм з-під реберної дуги, паренхіма структурно не змінена. Строма печінки не ущільнена, не потовщена. Жовчний міхур розташований типово, овоїдної форми, не деформований, стінки не ущільнені, не потовщені, ехогенність підвищена, структура гомогенна. Селезінка не побільшена, структурно не змінена, розміри 60x20 мм. У ЧП вільної рідини не виявлено. Нирки розташовані типово, звичайних розмірів, права 60x28 мм, ліва 62x26 мм. Товщина паренхіми нирок 12 мм, ехогенність паренхіми звичайна, КМ-диференціація збережена. ЧМС без ознак дилатації.

УЗД внутрішніх органів (16-й день у ВАІТ): печінка не збільшена в розмірах, нижній край

права частка +15 мм, ліва частка +60 мм з-під реберної дуги, ехогенність паренхіми звичайна, структура дрібнозерниста, однорідна. Строма печінки незначно ущільнена, не потовщена. Жовчний міхур розташований типово, овоїдної форми, одиничний перегин у ділянці тіла, стінки не ущільнені, потовщені, товщиною до 4 мм, просвіт гомогенний. Підшлункова залоза – контур чіткий, не потовщена, структура не змінена. Селезінка не збільшена, структурно не змінена, розмірами 67x27 мм. Жовчний міхур частково скорочений після прийому їжі. У ЧП вільної рідини не виявлено. Нирки розташовані типово, звичайних розмірів, права 75x27 мм, ліва 80x30 мм. Товщина паренхіми нирок 14 мм. Ехогенність паренхіми підвищена, звичайна. КМ-диференціація збережена. ЧМС без ознак дилатації.

Нейросонографія: структури мозку симетричні, звивини виражені. Шлуночки та субарахноїдальний просвіт без ознак дилатації. Судинні плетення БШ однорідної щільності без патологічних включень. Перивентрикулярні відділи мозку без особливостей. Тіла 6 мм, лобні роги БШ 4 мм.

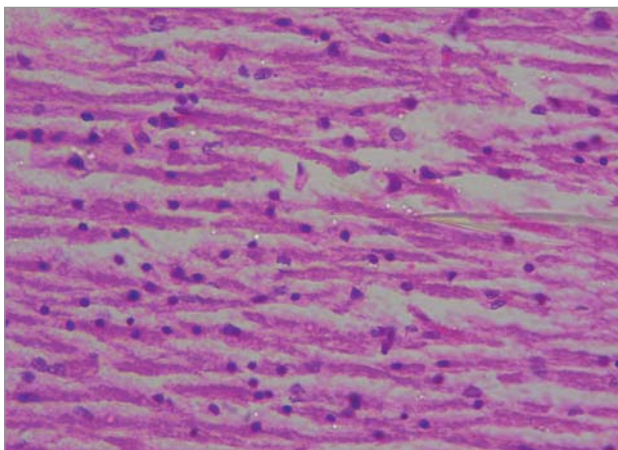
Консультація офтальмолога: рухи очних яблук у повному обсязі, склери субіктеричні, оптичні середовища прозорі. Очне дно: ДЗН сірувато-рожеві, межі чіткі, артеріоли звичайного калібру, венули помірно розширені, периферичні ділянки без особливостей.

ФЕГДС: ерозивна гастродуоденопатія.

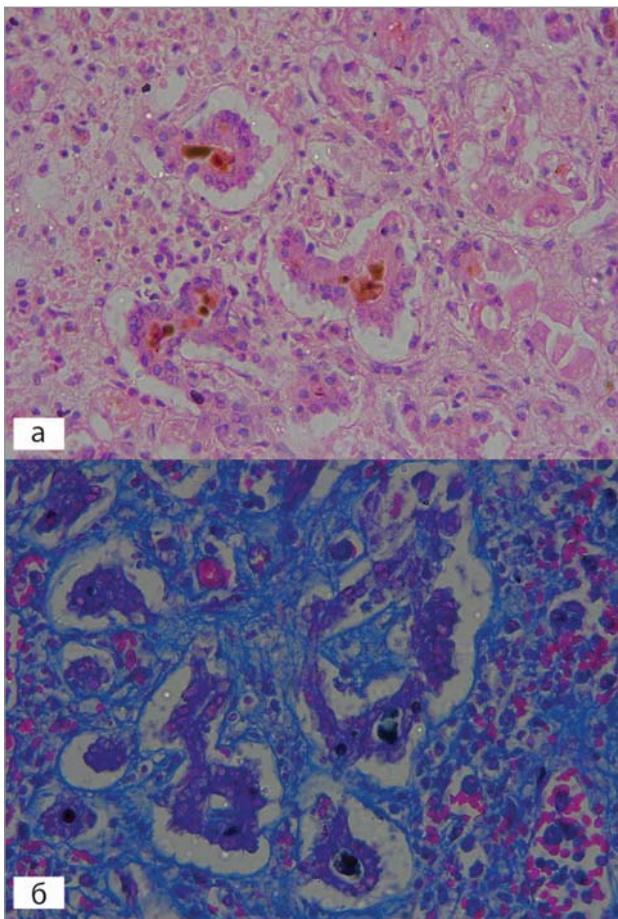
Ускладнення: синдром Рея. ДВЗ-синдром, гіпокоагуляційна шлунково-кишкова кровотеча, тромбоцитопенія, дефіцитна анемія, білково-енергетична недостатність важкого ступеня, нефрит, полісирозит, ерозивна гастродуоденопатія, двобічна бронхопневмонія, ДН ІІІ, набряк легень, набряк та набухання головного мозку.

На 20-й день лікування у ВАІТ у дитини раптово розвинулася шлунково-кишкова кровотеча, зупинка серцевої діяльності. Проводилися реанімаційні заходи в повному обсязі. На тлі виснаження вітальних функцій організму констатовано біологічну смерть.

Проведене аутопсійне дослідження із застосуванням сучасних морфологічних, у тому числі гістохімічних, методик. Морфологічне дослідження проведено у патогістологічній лабораторії КЗ ЛОР «Львівське патологоанатомічне бюро». Висновок професора кафедри Л.І. Волос: у дитини у клініці і на аутопсії домінувала картина поєданого ураження центральної нервової системи і печінки. Мікро-



**Рис.2.** Alpers-Huttenlocher синдром. Дистрофічні зміни нейронів та зони випадіння нейронів. Забарвлення гематоксилином та еозином, Х400



**Рис. 3.** Alpers-Huttenlocher синдром. Наявність порушеної часточково-балкової будови печінки, з формуванням аденоматозних структур, холестаза і фіброзу: а) забарвлення гематоксилином та еозином, х400; б) забарвлення за Маллорі, х400

скопічно в головному мозку відзначена виразна атрофія багатьох відділів головного мозку з нерівномірним помірним випаданням нейронів, дрібно- і великовогнищевим спонгіозом і гліозом (рис. 2). Морфологічна картина в головному мозку відповідає спонгіозній енце-

фалопатії. У печінці відзначено наявність порушеної часточково-балкової будови, центрочасточкові некрози гепатоцитів, мікрровезикулярний стеатоз із формуванням аденоматозних структур, проліферація жовчних проток, холестаза і перисинусоїдальний фіброз (рис.3).

Дані клінічної картини перебігу хвороби та результати морфологічного дослідження вказували на наявність АНС у дитини. В Інституті матері і дитини у Варшаві (Instytut Matki i Dziecka, Warszawa) шляхом секвенування наступного покоління (next generation sequencing, NGS) проведено молекулярний аналіз гена *POLG1*. ДНК дитини зберігалася у лабораторії Інституту спадкової патології.

Визначено два гетерозиготні варіанти гена *POLG1*, один з яких — с.1399G>A, р. (Ala467Thr) — добре відомий і описаний у базах мутацій людини як рецесивний патогенний варіант, а другий — с.1242\_1244delCTT, р. (Phe414del) — є потенційно патогенним рецесивним варіантом, який описано в літературі в одного пацієнта з мітохондріальною енцефалопатією. Дана патологія є одним із захворювань, що викликає мутація у гені *POLG1*. З метою визначення біалелічності даних змін проведено генетичне дослідження батьків дитини, яке встановило, що кожен з них має по одній мутації. Таким чином, підтверджено хворобу Альперса у дитини.

### Обговорення

Синдром Альперса є важким нейродегенеративним захворюванням із мітохондріальним підґрунтям, характеризується швидким прогресуванням, яке проявляється на початку життя і має летальні наслідки. Синдром Альперса успадковується за аутосомно-рецесивним типом, отже ризик повтору даної патології становить 25% у кожній наступній вагітності. Головними симптомами є судоми, які важко піддаються лікуванню, затримка психомоторного розвитку та печінкова недостатність, яка починає дуже швидко прогресувати під час лікування судом препаратами вальпроєвої кислоти. Вальпроєва кислота викликає апоптоз клітин печінки, що призводить до фатального токсичного гепатиту та швидкої смерті хворого [2]. Саме тому вкрай важливо діагностувати АНС на ранніх стадіях, щоб уникнути застосування цього препарату та його згубної дії на печінку.

Мутації в гені для *POLG1* є головними причинами захворювання мітохондрій людини.

Перша мутація *POLG1*, пов'язана із захворюванням, була описана у 2001 р. [12]. З того часу було виявлено приблизно 150 патогенних мутацій (<http://tools.niehs.nih.gov/polg>), які пов'язані з широким спектром клінічних фенотипів, починаючи від важких прогресуючих нейродегенеративних порушень у ранньому дитячому віці, до більш м'яких синдромів, що виникають у дорослому віці [6].

A467T та W748S в гені *POLG1* є найчастішими мутаціями, які викликають АНС. Можуть бути у гомозиготному стані або в складі складної гетерозиготи (W1020X, E1143G, G848S). A467T була також ідентифікована у нашій пацієнтки на одному з алелів гена *POLG1*. Раннє виявлення дисфункції печінки може зупинити процес ушкодження гепатоцитів. Одне дослідження показало, що внутрішньовенне введення левокарнітину може зупинити печінкову дисфункцію, спричинену вальпроатами [3,10]. У рідкісних випадках порушення функції печін-

ки, індуковане вальпроатами, може бути зупинене шляхом відміни препарату [14].

### Висновки

У будь-якого пацієнта з епілептичною енцефалопатією невідомої етіології слід розглядати вірогідність АНС та уникати застосування препаратів вальпроєвої кислоти. Рекомендується провести генетичний аналіз гена *POLG1*. Під час лікування епілепсії препаратами вальпроєвої кислоти необхідно періодично контролювати показники крові, головним чином тромбоцити, гемоглобін, печінкові проби (АСТ, АЛТ) та білірубін. У разі виявлення підвищення рівнів цих показників потрібно відмінити препарат. Зниження кількості тромбоцитів та підвищення рівня білірубіну у крові пацієнтів, які отримують препарати вальпроєвої кислоти, може бути маркером пошкодження гепатоцитів у пацієнтів із АНС.

*Автори заявляють про відсутність конфлікту інтересів.*

### REFERENCES/ЛІТЕРАТУРА

- Alpers BJ. (1931). Diffuse progressive degeneration of the gray matter of the cerebrum. *Arch Neurol Psychiatry*. 25: 469–505.
- Bicknese AR, May W, Hickey WF, Dodson WE (1992). Early childhood hepatocerebral degeneration misdiagnosed as valproate hepatotoxicity. *Ann Neurol*. 32(6): 767–75.
- Bohan TP, Helton E, McDonald I, K'nig S, Gazitt S. (2001). Effect of L-carnitine treatment for valproate-induced hepatotoxicity. *Neurology*. 22; 56(10): 1405–9.
- Harding BN. (1990). Progressive neuronal degeneration of childhood with liver disease (Alpers-Huttenlocher syndrome): a personal review. *J Child Neurol*. 5: 273–287.
- McFarland R, Hudson G, Taylor RW, Green SH, Hodges S et al. (2008). Reversible valproate hepatotoxicity due to mutations in mitochondrial DNA polymerase gamma (POLG1). *Arch Dis Child*. 93(2): 151–3.
- Naess K, Barbaro M, Bruhn H, Wibom R, Nennesmo I, von D'bein U et al. (2012). Complete Deletion of a POLG1 Allele in a Patient with Alpers Syndrome. *JIMD Rep*. 4: 67–73. doi: 10.1007/8904\_2011\_73.
- Naviaux RK, Nguyen KV. (2004). POLG mutations associated with Alpers syndrome and mitochondrial DNA depletion. *Ann Neurol*. 55: 706–712.
- Naviaux RK, Nyhan WL, Barshop BA et al. (1999). Mitochondrial DNA polymerase  $\gamma$  deficiency and mtDNA depletion in a child with Alpers' syndrome. *Ann Neurol*. 45:54–58.
- Nguyen KV, Sharief FS, Chan SS, Copeland WC, Naviaux RK. (2006). Molecular diagnosis of Alpers syndrome. *J Hepatol*. 45: 108–116.
- Park S, Kang HC, Lee JS, Park YN et al. (2017). Alpers-Huttenlocher Syndrome First Presented with Hepatic Failure: Can Liver Transplantation Be Considered as Treatment Option? *Pediatr Gastroenterol Hepatol Nutr*. 20(4): 259–262.
- Saneto RP, Cohen BH, Copeland WC, Naviaux RK (2013). Alpers-Huttenlocher syndrome. *Pediatr Neurol*. 48(3): 167–78. doi: 10.1016/j.pediatrneurol.2012.09.014.
- Van Goethem G, Dermaut B, Lofgren A, Martin JJ, Van Broeckhoven C. (2001). Mutation of POLG is associated with progressive external ophthalmoplegia characterized by mtDNA deletions. *Nat Genet*. 28(3): 211–2.
- Wiltshire E, Davidzon G, DiMauro S, Akman HO, Sadleir L et al. (2008, Jan). Juvenile Alpers disease. *Arch Neurol*. 65(1): 121–4.
- Wolf NI, Rahman S, Schmitt B, Taanman JW, Duncan AJ et al. (2009). Status epilepticus in children with Alpers' disease caused by POLG1 mutations: EEG and MRI features. *Epilepsia*. 50(6): 1596–607.

### Відомості про авторів:

**Душар Марія Іванівна** — лікар-генетик, мол.н.с. відділення клінічної генетики ДУ «Інститут спадкової патології НАМН України».

Адреса: м. Львів, вул. Лисенка, 31-а. <https://orcid.org/0000-0001-5454-8184>

**Акопян Гаяне Рубенівна** — д.мед.н, проф., заст. директора з наукової роботи ДУ «Інститут спадкової патології НАМН України».

Адреса: м. Львів, вул. Лисенка, 31-а. <https://orcid.org/0000-0002-6436-1716>

**Волос Лілія Іванівна** — д.мед.н, проф. каф. патологічної анатомії і судової медицини Львівського НМУ імені Д. Галицького.

Адреса: м. Львів, вул. Пекарська, 52. <https://orcid.org/0000-0002-1733-5897>

**Ковалик Ольга Ярославівна** — лікар-патологоанатом КЗ ЛОР «Львівське патологоанатомічне бюро». Адреса: м. Львів, вул. Пекарська, 52.

**Лошак Ірина Олександрівна** — лікар-гастроентеролог дитячий КНП ЛОР «Західноукраїнський спеціалізований дитячий медичний центр». Адреса: м. Львів, вул. Дністровська, 27.

**Губич Галина Миронівна** — лікар-анестезіолог дитячий, КНП ЛОР «Західноукраїнський спеціалізований дитячий медичний центр». Адреса: м. Львів, вул. Дністровська, 27.

Стаття надійшла до редакції 13.04.2019 р., прийнята до друку 14.09.2019 р.

## Правила подачи и оформления статей

Авторская статья направляется в редакцию по электронной почте в формате MS Word. Статья сопровождается официальным направлением от учреждения, в котором была выполнена работа, с визой руководства (научного руководителя), заверенной круглой печатью учреждения, экспертным заключением о возможности публикации в открытой печати, заключением этического комитета учреждения или национальной комиссией по биоэтике. На последней странице статьи должны быть собственноручные подписи всех авторов и информация о процентном вкладе в работу каждого из авторов. Принимаются оригиналы сопроводительных документов с приложением печатного экземпляра рукописи, подписанного автором(ами), официального направления, присланные по почте, или сканированные копии вышеприведенных документов и первой (титульной) страницы статьи с подписью всех авторов статьи в формате Adobe Acrobat (\*.pdf), присланные на электронный адрес редакции.

Статьи принимаются на украинском, русском или английском языках.

**Структура материала:** введение (состояние проблемы по данным литературы не более 5–7-летней давности); цель, задачи, материалы и методы; результаты исследований и их обсуждение (освещение статистически обработанных результатов исследования); выводы; перспективы дальнейших исследований в данном направлении; список литературы (два варианта), рефераты на русском, украинском и английском языках.

**Реферат** является независимым от статьи источником информации, кратким и последовательным изложением материала публикации по основным разделам и должен быть понятен без самой публикации. Его объем не должен превышать 200–250 слов. Обязательно указываются ключевые слова (от 3 до 8 слов) в порядке значимости, способствующие индексированию статьи в информационно-поисковых системах.

Реферат к **оригинальной статье** должен быть структурированным и повторять структуру статьи: цель исследования; материалы и методы; результаты; выводы; ключевые слова. Все разделы в реферате должны быть выделены в тексте жирным шрифтом.

Для остальных статей (обзор, лекции, клинический случай и др.) реферат должен включать краткое изложение основной концепции статьи и ключевые слова.

На первой странице указываются: индекс УДК слева, инициалы и фамилии авторов, название статьи, название учреждения, где работают авторы, город, страна.

При проведении исследований с привлечением любых материалов человеческого происхождения в разделе «Материалы и методы» авторы должны указывать, что исследования проводились в соответствии со стандартами биоэтики, были одобрены этическим комитетом учреждения или национальной комиссией по биоэтике. То же самое относится и к исследованиям с участием лабораторных животных.

**Например:** «Исследование было выполнено в соответствии с принципами Хельсинской Декларации. Протокол исследования был одобрен Локальным этическим комитетом (ЛЭК) для всех участвующих».

«При проведении экспериментов с лабораторными животными все биоэтические нормы и рекомендации были соблюдены».

Количество иллюстраций (рисунки, схемы, диаграммы) должно быть минимальным. Иллюстрации (диаграммы, графики, схемы) строятся в программах Word или Excel; фотографии должны быть сохранены в одном из следующих форматов: PDF, TIFF, PSD, EPS, AI, CDR, QXD, INDD, JPG (300 dpi).

Таблицы и рисунки помещают в текст статьи сразу после первого упоминания. В подписи к рисунку приводят его название, расшифровывают все условные обозначения (цифры, буквы, кривые и т.д.). Таблицы должны быть оформлены в соответствии с требованиями ГАК, компактными, пронумерованными, иметь название. Номера таблиц, их заголовки и цифровые данные, обработанные статистически, должны точно соответствовать приведенным в тексте.

Ссылки на литературные источники в тексте обозначаются цифрами в квадратных скобках, должны отвечать нумерации в списке литературы. **Статьи со списком литературных источников в виде постраничных или концевых ссылок не принимаются.**

Необходимо предоставлять два варианта списка литературы.

**Первый (основной) вариант** приводится сразу после текста статьи, источники располагаются по алфавиту. Список литературы приводится латиницей. Источники на украинском и русском языках приводятся в том виде, в каком они размещены и регистрируются на английских страницах сайтов журналов. Если источник не имеет аналога названия на английском языке — он приводится в транслитерации. Такое оформление списка литературы необходимо для анализа статьи и ссылок на авторы в международных наукометрических базах данных, повышения индекса цитирования авторов.

**Второй вариант** повторяет первый, но источники на украинском и русском языках подаются в оригинальной форме. Этот вариант необходим для оформления электронных версий журнала на русской и украинской страницах, цитированности в кириллических наукометрических базах.

Оба варианта оформляются в соответствии со стилем APA (American Psychological Association style), используемым в диссертационных работах. **Пример оформления для обоих вариантов:**

Author AA, Author BB, Author CC. (2005). Title of the article. Title of Journal. 10(2);3:49-53.

Author AA, Author BB, Author CC. (2006). Title of the book. City: Publisher: 256.

В тексте статьи допускаются общепринятые сокращения, а также авторские сокращения, которые обязательно расшифровываются в тексте при первом упоминании и остаются неизменными по всему тексту.

В конце статьи авторы должны заявить о наличии каких-либо конкурирующих финансовых интересов в отношении написания статьи. Указание конфликта интересов в статье **является обязательным.**

**Пример:** «Авторы заявляют об отсутствии конфликта интересов» или «Материал подготовлен при поддержке компании...»

Статья заканчивается сведениями обо **всех авторах**. Указываются фамилия, имя, отчество (полностью), ученая степень, ученое звание, должность в учреждении/учреждениях, рабочий адрес с почтовым индексом, рабочий телефон и адрес электронной почты; идентификатор ORCID (<https://orcid.org/register>). Сокращения не допускаются. Автор, ответственный за связь с редакцией, указывает свой мобильный/контактный номер телефона.

Ответственность за достоверность и оригинальность поданных материалов (фактов, цитат, фамилий, имен, результатов исследований и т.д.) несут авторы.

Редакция обеспечивает рецензирование статей, выполняет специальное и литературное редактирование, оставляет за собой право сокращать объем статей. Отказ авторам в публикации статьи может осуществляться без объяснения его причин и не считается негативным заключением относительно научной и практической значимости работы.

**Статьи, оформленные без соблюдения правил, не рассматриваются и не возвращаются авторам.**

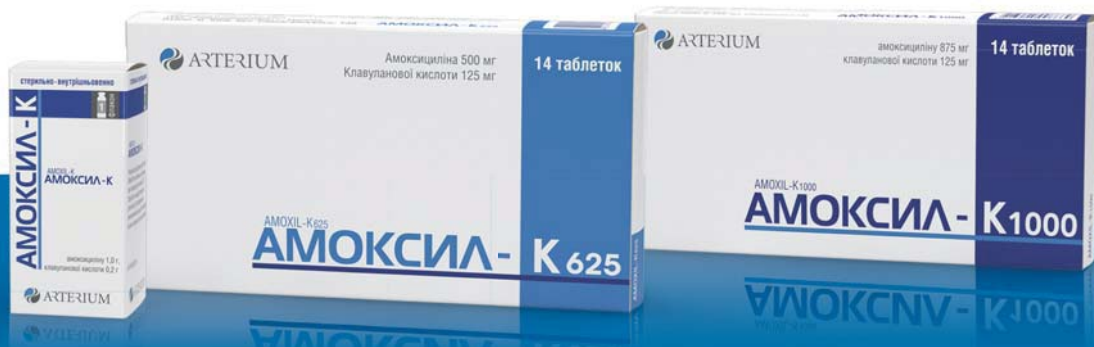Редколлегия





# АМОКСИЛ-К

## ПРОФЕСІЙНИЙ ВИБІР ДЛЯ ЛІКУВАННЯ ІНФЕКЦІЙ В АМБУЛАТОРНИЙ ПРАКТИЦІ



**АМОКСИЛ-К 1000.** Таблетки, вкриті плівковою оболонкою. 1 таблетка містить амоксициліну (у формі амоксициліну тригідрату) 875 мг, клавуланової кислоти (у формі калію клавуланату) 125 мг. **АМОКСИЛ-К 625.** Таблетки, вкриті плівковою оболонкою. 1 таблетка містить амоксициліну тригідрату у перерахуванні на амоксицилілі 500 мг та суміш калію клавуланату і мікрокристалічної целюлози у співвідношенні (1:1) у перерахуванні на клавуланову кислоту 125 мг. **Показання<sup>1</sup>.** Лікування бактеріальних інфекцій, спричинених чутливими до препарату мікроорганізмами, таких як: гострий бактеріальний синусит; гострий середній отит; підтверджене загострення хронічного бронхіту; негоспітальна пневмонія; цистити; пієлонефрити; інфекції шкіри та м'яких тканин, у т.ч. целюліти, укуси тварин, тяжкі дентальвеоларні абсцеси з поширеним целюлітом; інфекції кісток та суглобів, у т.ч. остеомиєліти. **АМОКСИЛ-К.** Порошок для розчину для ін'єкцій. 1 флакон містить стерильної суміші (5:1) амоксициліну натрієвої солі та клавуланату калієвої солі, у перерахуванні на амоксицилілі 1,0 г і клавуланову кислоту 0,2 г. **Показання.** Лікування бактеріальних інфекцій, спричинених чутливими до Амоксил-К мікроорганізмами, таких як: тяжкі інфекції горла, носа та вуха (мастоїдит, перитонзиллярні інфекції, епіглотит і синусит із супутніми тяжкими системними ознаками і симптомами); загострення хронічного бронхіту (після підтвердження діагнозу); негоспітальна пневмонія; цистит; пієлонефрит; інфекції шкіри та м'яких тканин, у т.ч. бактеріальні целюліти, укуси тварин, тяжкі дентальвеоларні абсцеси з поширеним целюлітом; інфекції кісток і суглобів, у т.ч. остеомиєліт; внутрішньочеревні інфекції;

інфекції статевих органів у жінок. Профілактика бактеріальних інфекцій при великих оперативних втручаннях у таких зонах: шлунково-кишковий тракт; органи малого таза; голова та шия; жовчні шляхи. **Протипоказання<sup>1</sup>.** Підвищена чутливість до будь-яких компонентів препарату, до будь-яких антибактеріальних засобів групи пеніцилінів. Наявність в анамнезі тяжких реакцій гіперчутливості (в т.ч. анафілаксії), пов'язаних із застосуванням інших β-лактамічних агентів (у т.ч. цефалоспоринів, карбапенемів або монобактамів). Наявність в анамнезі жовтяниці або дисфункції печінки, пов'язаних із застосуванням амоксициліну/клавуланату. **Побічні реакції<sup>1</sup>.** Інфекції та інвазії: кандидоз шкіри та слизових оболонок. Кровоносна та лімфатична системи: оборотна лейкопенія, тромбоцитопенія, оборотний агранулоцитоз та гемолітична анемія. Імунна система: ангіоневротичний набряк, анафілаксія, сироваткоподібний синдром, алергічний васкуліт. Нервова система: запаморочення, головний біль. Травний тракт: діарея, нудота, блювання, запор, метеоризм, диспепсія, біль у животі, стоматит, кандидоз ротової порожнини, підвищення рівня АСТ та/або АЛТ, гепатити та холестатична жовтяниця. Шкіра та підшкірні тканини: шкірні висипання, свербіж та кропив'яка, поліморфна еритема, синдром Стивенса-Джонсона, токсичний епідермальний некроліз, пухирчастий ексfolіативний дерматит, гострий генералізований екзантематозний пустулоз. Нирки та сечовидільна система: інтерстиціальний нефрит, кристалурія. **Виробник:** АТ «Київмедпрепарат» (01032, Україна, м. Київ, вул. Сагаганського, 139). **Категорія відпуску:** Відпускається за рецептом лікаря.

1. Вказані показання відносяться до обох препаратів Амоксил-К 1000 та Амоксил-К 625. 2. Вказані протипоказання та побічні реакції відносяться до препаратів Амоксил-К, Амоксил-К 625 та Амоксил-К 1000. Перелік наведено у скороченому вигляді (для більш детального ознайомлення див. ІМЗ лікарських засобів). Інформація наведено в скороченому вигляді, повна інформація викладена в інструкціях для медичного застосування (ІМЗ) лікарських засобів Амоксил-К 1000; Амоксил-К 625; Амоксил-К. Інформація про лікарські засоби виключно для медичних, фармацевтичних працівників. Для використання у професійній діяльності. РП: № UA/10656/01/01 необмежений з 01.03.2015 р.; № UA/10915/01/01 необмежений з 20.08.2015 р.; № UA/15934/01/01 від 28.04.2017 р. до 28.04.2022 р. Дата останнього перегляду інформаційного матеріалу: 25.09.19.

До складу Корпорації «Артеріум» входять АТ «Київмедпрепарат» та АТ «Галичфарм»

«Артеріум» Фармацевтична Корпорація  
www.arterium.ua

Ближче до людей  
**ARTERIUM**

МАМИ ДЯКУЮТЬ -  
СІДНИЧКИ РАДІЮТЬ<sup>1</sup>



Пантестин  
Дарниця®



ФАРМАЦЕВТИЧНА ФІРМА

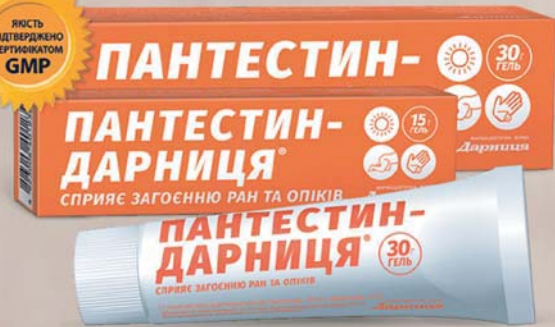**Дарниця**



ВІТЧИЗНЯНА

ФАРМАЦЕВТИЧНА

КОМПАНІЯ РОКУ\*



<sup>1</sup>В даному рекламному сюжеті використовуються рекламні слогани.

\*За результатами конкурсу споживчих вподобань "Вибір року в Україні" 2016, 2017 і 2018 рр. [www.choice-of-the-year.com.ua](http://www.choice-of-the-year.com.ua)

Реклама лікарського засобу. Реєстраційне посвідчення МОЗ України № UA/1602/01/01. Відпускається без рецепта. Перед застосуванням лікарського засобу необхідно обов'язково проконсультуватись з лікарем та обов'язково ознайомитись з інструкцією на лікарський засіб. Зберігати у недоступному для дітей місці.

САМОЛІКУВАННЯ МОЖЕ БУТИ  
ШКІДЛИВИМ ДЛЯ ВАШОГО ЗДОРОВ'Я