

УДК 616-053.34-001-07:617-053-07

О.В. Риженко

Пологова та перинатальна травма дітей у практиці дитячого хірурга (клінічні спостереження)

КЛПЗ «Чернігівська обласна дитяча лікарня», Україна

Paediatric surgery.Ukraine.2019.3(64):53-56; DOI 10.15574/PS.2019.64.53

For citation: Ryzhenko OV. (2019). Childbirth and perinatal trauma of children in the practice of a pediatric surgeon (clinical observations). Paediatric Surgery. Ukraine. 3(64): 53-56. doi 10.15574/PS.2019.64.53

Пологова травма – це порушення цілісності та розлад функції тканин та органів новонародженого, що виникають під час пологів. Найбільш складними клінічними випадками є новонароджені з пологовою травмою органів черевної порожнини.

Мета: узагальнення факторів ризику розвитку пологової та перинатальної травми у дітей та визначення можливості використання додаткових методів діагностики для вчасного виявлення травматичних уражень органів черевної порожнини у новонароджених.

У статті наведені клінічні спостереження дітей з пошкодженням паренхіматозних та порожнистих органів черевної порожнини внаслідок пологової та перинатальної травми. Наведені клінічні випадки тромбозу судин брижі кишечника, двохетапного розриву селезінки та розриву сечового міхура. Описані етапи виявлення та використання додаткових методів діагностики травматичних пошкоджень органів черевної порожнини. Показана лікувальна тактика та хірургічні втручання у таких дітей.

При аналізі акушерського анамнезу виявлено, що важкі пологові травми обумовлені провокуючими факторами, такими як затяжні чи стрімкі пологи, макросомія (великий плід), недоношеність, акушерська допомога в пологах, патологічне положення або вставлення плода, патологічна форма таза – у матері вузький таз, обвиття пуповини навколо ший. Для виявлення пологової травми необхідно широко використовувати додаткові методи дослідження – ультразвукові та рентгенологічні.

Автор заявляє про відсутність конфлікту інтересів.

Ключові слова: пологова травма, перинатальна травма, хірургічне лікування.

Childbirth and perinatal trauma of children in the practice of a pediatric surgeon (clinical observations)

O.V. Ryzhenko

Chernihiv Region Childrens Hospital, Chernihiv, Ukraine

Childbirth trauma is a violation of the integrity and disorder of the function of the tissues and organs of the newborn, arising during childbirth. The most difficult clinical incidents are newborns with childbirth trauma of abdomen's organs.

Objective: generalization risk factors of evolving childbirth and perinatal trauma and definition the chance of using extra methods of diagnosing for well-timed defection of abdomen's organs trauma.

The article presents clinical observations of children with parenchymal and hollow abdominal organs damage due to childbirth and perinatal trauma. Clinical observations of children with vascular thrombosis of the vessels of the bowels, two stage rupture of the spleen and rupture of the urinary bladder are presented. The stages of detection and use of additional methods of diagnostics of traumatic injuries of abdominal organs are described. Illuminated therapeutic tactics and surgical interventions in these children.

Difficult childbirth traumas are caused by protracted or rapid birth, macrosomia (a big fetus), prematurity, obstetric care during a birth, pathological position or insertion of a fetus, narrow pelvis of a mother, umbilical cord wrapping around the neck. For diagnosing childbirth trauma extra methods of a research should be used: ultrasound and X-ray.

No conflict of interest was declared by the author.

Key words: childbirth trauma, perinatal trauma, surgical treatment.

Родовая и перинатальная травма детей в практике детского хирурга (клинические наблюдения)

А.В. Рыженко

КЛПЗ «Черниговская областная детская больница», г. Чернигов, Украина

Родовая травма – это нарушение целостности и функции тканей и органов новорожденного, которые возникают во время родов. Наиболее тяжелые клинические случаи наблюдаются у новорожденных с родовой травмой органов брюшной полости.

Клінічний випадок

Цель: обобщить факторы риска развития родовой и перинатальной травмы у детей и оценить возможности использования дополнительных методов диагностики для своевременного выявления травматических поражений органов брюшной полости у новорожденных.

В статье представлены клинические наблюдения детей с повреждением паренхиматозных и полых органов брюшной полости в результате родовой и перинатальной травмы. Показаны клинические случаи тромбоза сосудов брыжейки кишечника, двухэтапного разрыва селезенки и разрыва мочевого пузыря. Описаны этапы выявления и использования дополнительных методов диагностики травматических повреждений органов брюшной полости. Представлена лечебная тактика и хирургические вмешательства у таких детей.

При анализе акушерского анамнеза обнаружено, что тяжелые родовые травмы обусловлены провоцирующими факторами, такими как затяжные или стремительные роды, макросомия (крупный плод), недоношенность, акушерская помощь в родах, патологическое положение или вставление плода, патологическая форма таза – у матери узкий таз, обвитие пуповиной вокруг шеи. Для выявления родовой травмы необходимо широко использовать дополнительные методы исследования – ультразвуковые и рентгенологические.

Автор заявляет об отсутствии конфликта интересов.

Ключевые слова: родовая травма, перинатальная травма, хирургическое лечение.

Вступ

Показники перинатальної захворюваності та смертності вважаються індикатором соціально-економічного благополуччя країни, а їх зниження включено в головні цілі розвитку тисячоліття, які визначила ООН відповідно до рекомендованої ВООЗ нової програми Європейської політики охорони здоров'я «Здоров'я-2020» [4].

В Україні затверджена наказом МОЗ України від 29.03.2006 р. інструкція з визначення критеріїв перинатального періоду, живонародженості та мертвонародженості, згідно з якою перинатальним періодом вважається період, який починається з 22 тижня вагітності (154 доби), термін гестації, якому в нормі відповідає маса плода 500 г, і закінчується після 7 повних діб життя новонародженого (168 годин) [2].

Тривала внутрішньоутробна гіпоксія, важка інтранатальна асфіксія збільшують вірогідність пологового травматизму навіть при фізіологічних пологах [5]. Пологова травма – це порушення цілісності та розлад функції тканин і органів новонародженого, що виникають під час пологів [4]. У середньому, біля 2% дітей отримують під час пологів ті чи інші ушкодження, від неї помирають 4–6 дітей із 100 000 народжених живими [1,3]. Однією з найважчих категорій дітей з пологовою травмою є діти з пошкодженням органів черевної порожнини. Завдяки сучасним технологіям перинатальної оцінки стану плода, більш точній оцінці чинників ризику та впровадженню безпечних технологій ведення пологів, за останні 25 років смертність від пологової травми знизилася на 88% [1]. Проблема пологової травми містить у собі не тільки медичні та соціально-економічні чинники. Дані та фіксація цієї патології часто не відповідають дійсності, замовчуються акушерами-гінекологами, неонатологами, педіатрами.

Мета: узагальнення факторів ризику розвитку пологової та перинатальної травми у дітей та визначення можливості використання додаткових методів діагностики для вчасної діагностики травматичних уражень органів черевної порожнини у новонароджених.

Для діагностики пологових травм враховують особливості й ускладнення перебігу пологів, результати

клінічного та лабораторного обстеження дитини, дані додаткових інструментальних досліджень, таких як рентгенографія кісток, УЗД (у тому числі мозку), комп'ютерна та магнітно-резонансна томографія (при ураженні внутрішніх органів і внутрішньочерепних крововиливих) [1,3,4].

Клінічні спостереження

Дослідження та лікування виконано відповідно до принципів Гельсинської Декларації. Протоколи дослідження затверджені Локальним етичним комітетом (ЛЕК) всіх зазначених у роботі установ. Було отримано поінформовану згоду батьків дітей.

За період з 2013 по 2018 рр. в КЛПЗ «Чернігівська обласна дитяча лікарня» (ЧОДЛ) перебувало троє дітей з пошкодженням паренхіматозних та порожнистих органів черевної порожнини внаслідок пологової та перинатальної травми. Наводимо власні клінічні спостереження.

Хлопчик М. народився в строк, 27.05.2015 р., маса тіла при народженні 2980 г, оцінка за шкалою Апгар 6–7 балів. Пологи проводились в ЦРЛ Чернігівської області, у матері вузький таз, тривале стояння голівки в пологових шляхах (I період тривав близько 8 годин), обвиття пуповини навколо шиї. Погіршення загального стану відмічено протягом першої доби після народження, narosла дихальна недостатність, блідість шкірних покривів, здуття живота. Машиною невідкладної допомоги дитину 28.05.2015 р. доправлено до ЧОДЛ. Стан дитини важкий, дихальна недостатність, геморагічний синдром. Під час УЗД органів черевної порожнини виявлено вільну рідину в черевній порожнині, паранефральну гематому справа, розрив селезінки (рис. 1). На оглядовій рентгенографії органів черевної порожнини та грудної клітки – рентгенографічні ознаки парезу кишечника (рис. 2). Після лапароцентезу отримано до 50 мл геморагічного вмісту. За екстреними показаннями проведена середина лапаротомія. На операції – невелика кількість геморагічного вмісту, шлунок, тонкий та товстий кишечник брудно-сірого кольору, пульсація судин брижі відсутня. Заключний діагноз: «Пологова травма, тотальний тромбоз судин

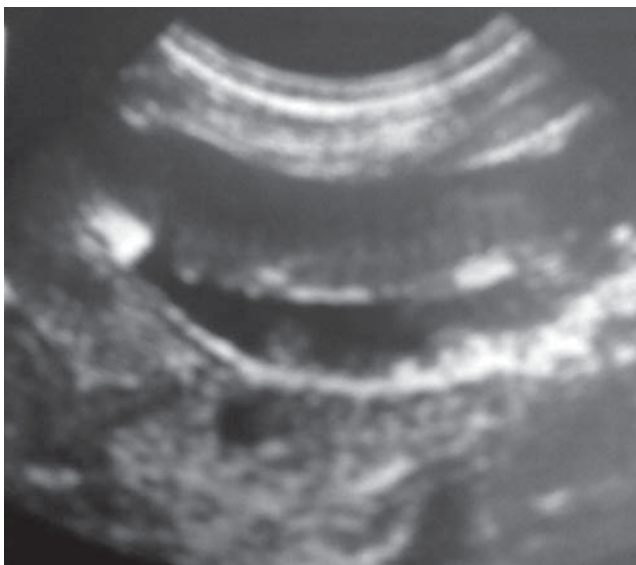


Рис. 1. Вільна рідина у черевній порожнині при ультразвукографії органів черевної порожнини

брижі тонкого та товстого кишечника, некроз шлунка, тонкого та товстого кишечника, гемоперитонеум, внутрішньошлуночкові крововиливи III ст. з обох боків, дисторзія шийного відділу хребта». Дитина померла.

Хлопчик Б. народився в строк, 06.11.2015 р. в ЦРЛ, маса тіла при народженні 4140 г, обвиття пуповини навколо ший, низьке передлежання плаценти, безводний проміжок 2 години, при народженні оцінка за шкалою Апгар 2–3 бали, через 5 хвилин – 7 балів. Проводились реанімаційні заходи в пологовій залі. Після народження через 12 годин розвиток поліорганної недостатності – дихальна недостатність III ст., клонічні судоми, ознаки набряку головного мозку. У першу добу після народження дитина доправлена реанімобілем до ЧОДЛ. При УЗД виявлено внутрішньошлуночкові крововиливи III ст. з обох сторін, надрив намету мозочку, ішемію базальних ядер. Стан важкий нестабільний. На п'яту добу після народження виникли ознаки різкої крововтрати. При УЗД черевної порожнини діагностовано розрив селезінки, гемоперитонеум. Проведено лапароцентез – свіжа кров. За екстремими показаннями дитина підготовлена до операції. На операції – гемоперитонеум (до 160 мл), лінійний розрив селезінки. Після санації черевної порожнини та гемостазу рани селезінки спленектомія не проводилась. У дитини мав місце двохетапний розрив селезінки. Дитина одужала, виписана з відділення під амбулаторний нагляд педіатра та невролога.

Хлопчик Г. народився в ЦРЛ Чернігівської області в 33 тижні гестації 01.01.2013 р., стрімкі пологи, оцінка за шкалою Апгар 8–9 балів. На третю добу після народження дитина реанімобілем доправлена до ЧОДЛ через наростання дихальної недостатності та погіршення загального стану. При надходженні стан важкий, дихальна недостатність III ст., проводилась інтенсивна

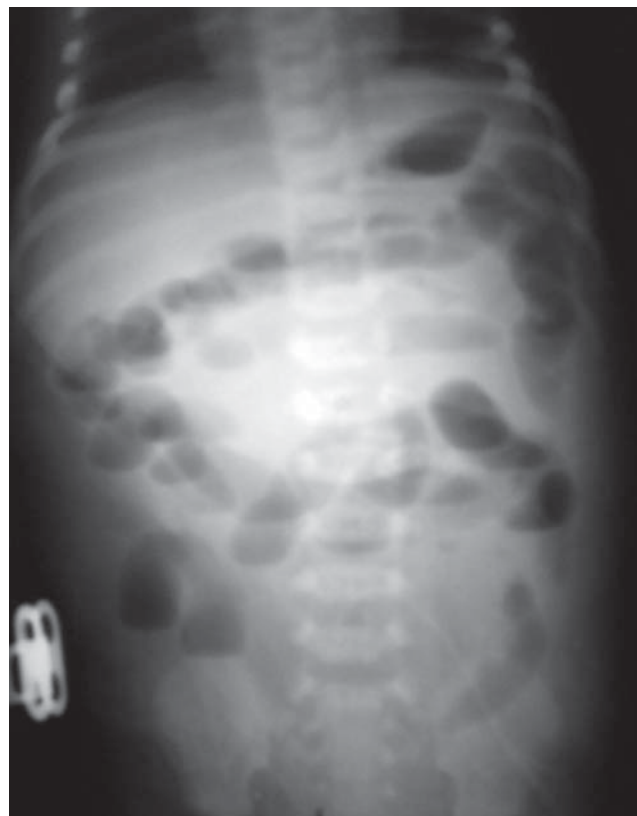

Рис. 2. Рентгенологічні ознаки парезу кишечника

терапія. Виявлена макрогематурія потребувала дообстеження. При УЗД черевної порожнини – велика кількість рідини у черевній порожнині, сечовий міхур не наповнюється. Запідозрено розрив сечового міхура. Проведено цистографію, за результатами якої підтверджено внутрішньочеревний розрив сечового міхура (рис. 3). Враховуючи важкий нестабільний стан дитини, проведений лапароцентез – отримано до 150 мл геморагічної рідини. Проведена кольорова проба з метиленовим синім підтвердила розрив сечового міхура. Операцію вирішено відкласти до стабілізації стану. На другу добу після накладання лапароцентезу виділення по абдомінальному дренажу почали зменшуватись, натомість по сечовому катетеру виділення сечі збільшувались, сеча прозора. У зв'язку з цим вирішено дотриматись консервативної тактики. На п'яту добу виділення по лапароцентезному мікроіригатору практично зникли, сеча без патологічних змін. На восьму добу після лапароцентезу проведена цистографія – сечовий міхур наповнюється, дефекти структури та витік контрастної речовини відсутні (рис. 4). Видалений лапароцентезний катетер. На 10 добу видалений сечовий катетер. Дитина одужала.

Дискусія

Пологова та перинатальна травма у дітей є мультидисциплінарною проблемою. Зазвичай лікарі-неона-

Клінічний випадок

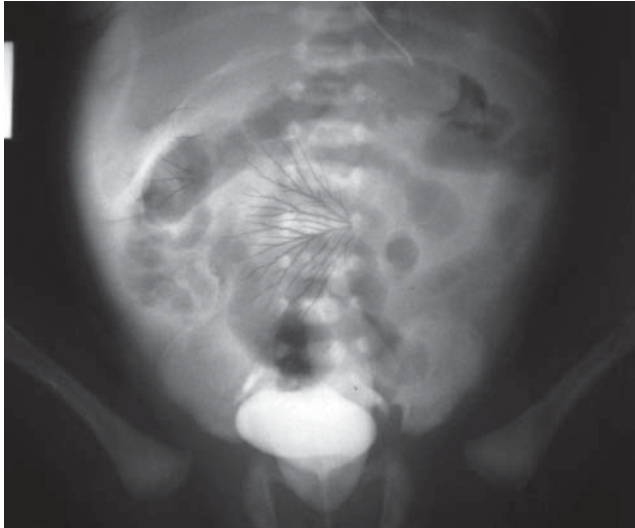

Рис. 3. Цистографія. Потраплення контрастної речовини за межі контуру сечового міхура. Розрив сечового міхура

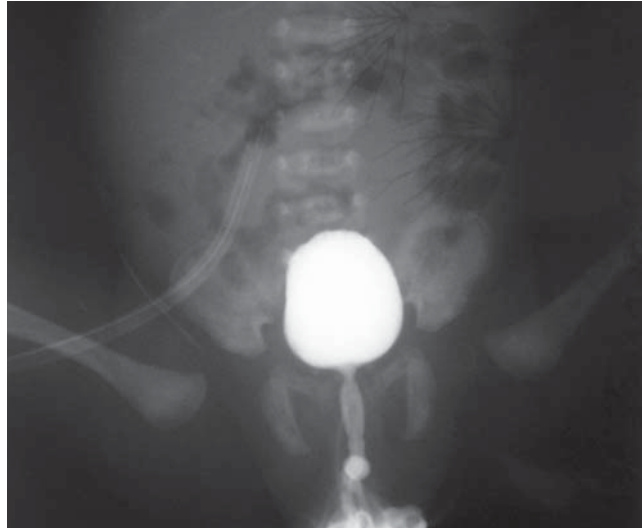


Рис. 4. Цистографія. Контури сечового міхура чіткі, рентгенконтрастна речовина обмежена порожниною сечового міхура. Дренаж лапароцентезу в правій здухвинній ділянці

тологи, дитячі хірурги та реаніматологи мають справу з ускладненнями травматичних пологів з боку дитини. Лікарям-акушерам необхідно враховувати рекомендації неонатологів щодо питань ведення пологів та виду родорозрішення у жінок з вузьким тазом, слабкістю пологової діяльності та при порушеннях з боку плода.

Аналіз наведених клінічних випадків показав наявність чинників ризику виникнення пологової травми у всіх дітей. Серед них: затяжні чи стрімкі пологи, макросомія (великий плід), недоношеність, акушерська допомога в пологах, патологічне положення або вставлення плода, патологічна форма тазу – у матері вузький таз, обвиття пуповини навколо шиї. Слід зазначити, що всі діти з важкою пологовою травмою народилися у пологових відділеннях ЦРЛ. Акушерська допомога в пологах – лише одна з причин пологових травм. Травматичність акушерської допомоги (повороти, накладання акушерських щипців, вакуумекстракція тощо) визначається не тільки навиками акушера, але й тим, який і як плід вступає в пологи. Тривала внутрішньоутробна гіпоксія, важка інтранатальна асфіксія збільшують вірогідність пологового травматизму навіть при фізіологічних пологах.

Висновки

Важкі пологові травми обумовлюються провокуючими чинниками, такими як затяжні чи стрімкі пологи, макросомія (великий плід), недоношеність, інфан-

тилізм плода, акушерська допомога в пологах, патологічне положення або вставлення плода, патологічна форма тазу – у матері вузький таз, обвиття пуповини навколо шиї. Для виявлення пологової травми необхідно широко використовувати додаткові методи дослідження – ультразвукові та рентгенологічні.

Автор заявляє про відсутність конфлікту інтересів.

References/Література

1. Ventskovsky VM, Vitovsky YM, Golyanovsky OV et al. (2008). Perinatology: A Manual for Obstetricians, Neonatologists and Family Physicians. Kirovograd: Polyum: 568 [Венцковський БМ, Вітовський ЯМ, Голяновський ОВ та ін. (2008). Перинатологія: посібник для акушерів, неонатологів та сімейних лікарів. Кіровоград: Поліум: 568].
2. Zharkikh AV, Amro IG, Onopchenko SP et al. (2013). Physiological pregnancy and physiological childbirth. Zaporozhye: Zaporizhzhya State Medical University: 138 [Жарких АВ, Амро ІГ, Онопченко СП та ін. (2013). Фізіологічна вагітність та фізіологічні пологи. Запоріжжя: Запорізький державний медичний університет: 138].
3. Cloretti DP, Eichenwald EK, Stark ER. (2010). Neonatology Guide: Per. from english Kyiv: Phoenix: 856 [Клоєрті ДП, Ейхенвальд ЕК, Старк ЕР. (2010). Посібник з неонатології: пер. з англ. Київ: Фенікс: 856].
4. Pasiyevshyly NM. (2016). Analysis of perinatal morbidity and mortality in the conditions of the perinatal center and ways to reduce it. Scientific Journal ScienceRise. 1 (18); 3: 37-43 [Пасієшвілі НМ. (2016). Аналіз перинатальної захворюваності і смертності в умовах перинатального центру та шляхи її зниження. Scientific Journal ScienceRis. 1(18); 3: 37-43].
5. Potalov SO, Semenova TO, Moskalov OP. (2012). Emergency care in obstetrics. Emergency medicine. 4 (43): 24-28 [Поталов СО, Семенова ТО, Москальов ОП. (2012). Невідкладна допомога в акушерстві. Медицина невідкладних станів. 4 (43): 24-28].

Відомості про автора:

Риженко Олександр Васильович – к.мед.н., зав. хірургічного відділення КЛПЗ «Чернігівська обласна дитяча лікарня». Адреса: м. Чернігів, вул. Пирогова, 16; тел./факс. 0462-77-46-45; 0462-678-131. orcid.org/0000-0001-9522-1815

Стаття надійшла до редакції 28.04.2019 р., прийнята до друку 3.09.2019 р.