

УДК 617-089

В.С. Хоменко¹, В.П. Перепелиця¹, А.В. Сироткін¹, К.П. Строцький¹, Л.В. Хоменко²

Випадок дуоденальної непрохідності, викликаной гігантською ехінококовою кістою печінки

¹КУ «Обласна клінічна лікарня імені О.Ф. Гербачевського» Житомирської обласної ради, Україна²КП «Лікарня №1» Житомирської міської ради, Україна

PAEDIATRIC SURGERY.UKRAINE.2019.2(63):97-103; DOI 10.15574/PS.2019.63.97

Ехінококоз є одним з найбільш розповсюджених паразитарних захворювань людини. Більшість літературних оглядів та повідомлень засвідчують приріст захворюваності на ехінококоз печінки, значне поширення патології за межі ендемічних регіонів та збільшення частоти нових випадків в неендемічних зонах, при цьому 75% випадків складають діти та особи молодого віку. У структурі загальної захворюваності на ехінококоз діти до 14 років становлять близько 15% випадків. Зниження паразитарної захворюваності, перш за все серед дітей, є істотним резервом зменшення тягаря хвороб і збільшення тривалості життя. Здебільшого уражується печінка – 75%, легені – 15%, у поодиноких випадках – мозок, кістки та серце (2%), нирки (2%), шкіра, селезінка (6%). В ендемічних зонах 10–15% хворих мають паразитарне ураження двох органів. Протягом останніх 20 років відзначається збільшення числа ускладнених форм ехінококозу печінки, частота яких досягає 84,6%. Рецидиви захворювання спостерігаються у 54% випадків. Незважаючи на значні успіхи в діагностиці та лікуванні даного захворювання, високою залишається частота до- та післяопераційних ускладнень.

Сучасні методи діагностики дозволяють з високою точністю верифікувати захворювання, встановити топичне поширення та морфологічні зміни в уражених органах. Залежно від стадії захворювання, розмірів паразитарних кіст застосовуються різні методи лікування: мініінвазивні (перкутанна пункційно-аспіраційна ехінококектомія під контролем УЗД або КТ, відеоторако- і відеолапароскопічні втручання), традиційна ехінококектомія, перицистектомія, резекція печінки. Актуальними є питання диференціальної діагностики ехінококозу, вивчення можливостей сучасних методів візуалізації у плануванні обсягу оперативного втручання на печінці. Особливої уваги вимагають питання вибору оптимального методу хірургічного втручання, способу його виконання, місця та можливостей застосування мініінвазивних методик.

У статті наведений клінічний випадок гігантської ехінококової кісти, яка викликала гостру дуоденальну непрохідність. Опису подібних клінічних випадків у доступній літературі не знайдено.

Ключові слова: ехінококоз, фенестрація кісти, перицистектомія.

Case of duodenal obstruction caused by a giant echinococcal cyst of the liver

V.S. Khomenko¹, V.P. Perepelitsa¹, A.V. Sirotkin¹, K.P. Strotsky¹, L.V. Khomenko²¹PI «Regional clinical hospital named after O.F. Gerbachevsky» of Zhytomyr regional Council, Ukraine²CE «Hospital No.1» of Zhytomyr City Council, Ukraine

Echinococcosis is one of the most common parasitic diseases in humans. Most of the literature reviews and reports indicate an increase in the incidence of liver echinococcosis, a significant spread of pathology beyond endemic regions, and an increase in the incidence of new cases in non-endemic areas, with 75% of cases being children and individuals and young people, children under the age of 14 account for about 15% of cases in the structure of the general morbidity of echinococcosis. Reducing parasitic morbidity, especially among children, is an essential reserve for reducing the burden of illness and prolonging life expectancy. In the majority of cases, the liver is affected – 75%, lungs – 15%; in rare cases, the brain, bones and heart (2%), kidneys (2%), skin, spleen (6%). In endemic areas, 10–15% of patients have a parasitic lesion of two organs. During the last 20 years there has been an increase in the number of complicated forms of echinococcosis in the liver, with a frequency of 84.6%. Relapse of the disease is observed in 54% of cases. Despite significant progress in the diagnosis and treatment of the disease, the frequency remains high before and after the surgical complications, the rate of relapse of the disease reaches 54%, in some regions it reaches an index of 38.8%.

Modern diagnostic methods allow with high precision to carry out laboratory verification of the disease, topical distribution and morphological changes in the affected organs. In treatment, depending on the stage of the disease, the size of the parasitic cysts are used different methods: miniminvasive (percutaneous puncture-aspiration echinococcectomy under the control of ultrasound or CT, Videotraco and video-laparoscopic interference), traditional echino-

Клінічний випадок

coectomy, pericisectomy, resection of the liver. Issues of differential diagnosis of echinococcosis, studying the possibilities of modern visualization methods in planning the volume of surgical intervention on the liver are relevant. It requires separate study of the choice of the optimal method of surgical intervention, the method of its implementation, the place and the possibilities of using mininavazivnyh techniques. The article presents the clinical case of a giant echinococcal cyst that caused acute duodenal obstruction. The description of such clinical cases in the available literature is not found.

Key words: hydatid cyst, fenestration of cysts, pericystectomy.

Случай дуоденальной непроходимости, вызванной гигантской эхинококковой кистой печени В.С. Хоменко¹, В.П. Перепелица¹, А.В. Сироткин¹, К.П. Строчкий¹, Л.В. Хоменко²

¹КП «Областная клиническая больница имени А.Ф. Гербачевского» Житомирского областного совета, Украина

²КП «Больница №1» Житомирского городского совета, Украина

Эхинококкоз является одним из наиболее распространенных паразитарных заболеваний человека. Большинство литературных обзоров и сообщений свидетельствуют о росте заболеваемости эхинококкозом печени, значительном распространении патологии за пределами эндемичных регионов и увеличении частоты новых случаев в неэндемичских зонах, причем 75% случаев составляют дети и лица и молодого возраста. В структуре общей заболеваемости эхинококкозом дети до 14 лет составляют около 15% случаев. Снижение паразитарной заболеваемости, прежде всего среди детей, является существенным резервом уменьшения бремени болезней и увеличения продолжительности жизни. В основном поражается печень – 75%, легкие – 15%, в редких случаях – мозг, кости и сердце (2%), почки (2%), кожа, селезенка (6%). В эндемичских зонах 10–15% больных имеют паразитарное поражение двух органов. В течение последних 20 лет отмечается увеличение числа осложненных форм эхинококкоза печени, частота которых достигает 84,6%. Рецидивы заболевания наблюдаются в 54% случаев. Несмотря на значительные успехи в диагностике и лечении данного заболевания, высокой остается частота до- и послеоперационных осложнений.

Современные методы диагностики позволяют с высокой точностью верифицировать заболевание, установить топик распространения и морфологические изменения в пораженных органах. В зависимости от стадии заболевания, размеров паразитарных кист применяются различные методы лечения: миниинвазивные (чрескожная пункционно-аспирационная эхинококкэктомия под контролем УЗИ или КТ, видеоторако- и видеолaparоскопические вмешательства), традиционная эхинококкэктомия, перицистэктомия, резекция печени. Актуальными являются вопросы дифференциальной диагностики эхинококкоза, изучение возможностей современных методов визуализации в планировании объема оперативного вмешательства на печени. Требуют отдельного изучения вопросы выбора оптимального метода хирургического вмешательства, способа его выполнения, места и возможностей применения миниинвазивных методик.

В статье приведен клинический случай гигантской эхинококковой кисты, которая вызвала острую дуоденальную непроходимость. Описания подобных клинических случаев в доступной литературе не найдено.

Ключевые слова: эхинококкоз, фенестрация кисты, перицистэктомия.

Ехінококоз є одним з найбільш розповсюджених паразитарних захворювань людини, що розвивається внаслідок проникнення в організм людини і розвитку в ньому личинкової стадії ехінокока (*Echinococcus granulosus*). Здебільшого уражується печінка – 75%, легені – 15%, у поодиноких випадках – мозок, кістки та серце (2%), нирки (2%), шкіра, селезінка (6%). В ендемічних зонах 10–15% хворих мають паразитарне ураження двох органів [7,9]. Права доля уражується у 80% випадків (Saeed Ali Abu-Eshy). Більшість літературних оглядів та повідомлень засвідчують приріст захворюваності на ехінококоз печінки, значне поширення патології за межі ендемічних регіонів та збільшення частоти нових випадків у неендемічних зонах, причому 75% випадків реєструється у дітей та молоді. Діти до 14 років становлять близько 15% випадків у структурі загальної захворюваності на ехінококоз.

За зведеною європейською статистикою, поширеність ехінококозу печінки становить у різних регіонах від 1 до 8 на 100 тисяч населення. В ендемічних зонах, таких як Південна Америка, Східна Європа, Росія, Близький Схід і Китай, поширеність може досягати 50 на 100 000 населення. В Україні щорічно реєструється 160–190 випадків ехінококозу у людини (О.Л. Івахів).

Перші згадки про дане захворювання належать Гіппократу, Галену та Аретею Каппадокійському.

Pallas у 1760 році пов'язав розвиток кіст у печінці з «особливим паразитом» [3]. Buhl у 1852 році вперше описав пухлину під назвою «альвеолярний колоїд», а Luschka під назвою «драглистий рак печінки». І лише у 1855 році R. Virchow розпізнав та пояснив істинну природу патології.

Вивчення ехінококової хвороби останнім часом дозволило виявити присутність внутрішньовидової генотипової і фенотипової варіабельності *Echinococcus granulosus*. Натепер знайдено і вивчено 10 генетичних типів збудника, які позначені відповідно від G1 до G10. Найбільш значуща кількість захворювань ехінококом у всьому світі пов'язана з генотипом G1 – 88,44% [5]. Зниження паразитарної захворюваності, перш за все серед дітей, є істотним резервом зменшення тягаря хвороб і збільшення тривалості життя.

У життєвому циклі паразита відбувається зміна двох господарів. Форми паразита в стрічковій стадії паразитують у кишечнику остаточних господарів (собаки, вовки, шакали). Проміжними господарями є вівці, кози, свині, велика рогата худоба. У їхньому організмі розвивається проміжна стадія паразита – кістозна. Собаки заражуються, з'їдаючи уражені ехінококовими кістами органи тварин. У їхньому організмі елементи герменативного шару кісти розвиваються в статевозрілих черв'яків, які виділяються в навколишнє середовище. Людина, що також

є проміжним господарем для ехінокока, найчастіше заражається від собак, при цьому яйця гельмінта, потрапляючи у кишечник, втрачають свою оболонку, вивільняючи сколекси, які мігрують через порталну вену в печінку (50–60%) і далі в інші органи (30–40% – у легені), де формується ехінококова кіста.

Клінічна картина печінкового ехінококозу у більшості випадків неспецифічна та представлена симптомами загальної слабкості, нудоти. Симптоми локальних проявів виникають при досягненні кістою великих розмірів або появи ускладнень. Протягом останніх 20 років відзначається збільшення числа ускладнених форм ехінококозу печінки, частота яких досягає 84,6%. Рецидиви спостерігаються у 54% випадків [1]. Середньорічний приріст ехінококової кісти при її внутрішньопечінковому розташуванні становить від 1 до 10 мм за рік (Т. Pakala). Типовими ускладненнями ехінококозу є розрив кіст із розвитком важкої анафілактичної реакції, нагноєння кіст і прорив у жовчні шляхи з розвитком гнійної інтоксикації та холангіту.

До числа рідкісних ускладнень відносять розвиток жовтяниці внаслідок здавлювання біліарного дерева, компресію нижньої порожнистої вени з розвитком типового симптомокомплексу «vena cava inferior» (К. Nagarajan).

Висока частота післяопераційних ускладнень – до 57% (А.А. Мовчун та співавт., 1997; N. Katkhouda та співавт.), рецидиви захворювання, що варіюють у межах від 3% до 54% (І.Г. Ахмедов, 1998; D. Mikic та співавт., 1998) та супроводжуються множинними повторними оперативними втручаннями, призводять до стійкої інвалідизації хворих.

Сучасна лабораторна діагностика ехінококозу ґрунтується на низці серологічних досліджень, які дозволяють виявити в крові антитіла IgG до антигенів ехінокока. Специфічність даних методів досягає 100% [2,8].

Основним інструментальним скринінговим методом діагностики печінкового ехінококозу є ультрасонографія.

Чутливість методу, за даними різних авторів, становить 74–97% [4]. Важливе клінічне та прогностичне значення має застосування ультразвукової класифікації кіст ВООЗ (WHO-IWGE, World Health Organization-Infomal Working Group Classification on Echinococcus), яка дозволяє здійснити вибір оптимального методу лікування (табл.).

Комп'ютерна томографія дає порівнянню інформацію, але більше деталізує локалізацію, глибину внутрішньопечінкової інвазії, об'єм кісти [6].

Медикаментозна терапія альбендазолом показана в наступних випадках: 1) неоперабельні випадки при первинному легеневому та печінковому ехінококозі множинними цистами і перитонеальним ураженням; 2) з метою зменшення тиску в порожнині кісти, 3) ризик рецидиву в передопераційних і передпункційних випадках. Протипоказання включають: 1) великі кісти, які мають ризик розриву; 2) неактивні або кальциновані кісти; 3) ранні терміни вагітності; 4) хронічна печінкова недостатність та супресивні порушення кісткового мозку.

Пункційно-дренуючим методом лікування належить важливе, але обмежене, місце у лікуванні хворих з ехінококозом печінки, а саме варіанти кіст С1 та С3А, що менші за 5 см, які не «відповіли» на хіміотерапію. Протипоказаннями до пункційних методик є: поверхневі кісти (через ризик витoku та інтраабдомінальної дисемінації), кісти, що сполучаються з біліарним деревом, неактивні кісти, багато-септальні кісти [7].

Щодо об'єму втручання наразі триває дискусія. Повна перицистектомія, або цистектомія з резекцією печінки, належать до категорії радикальних оперативних втручань, які мають незначний відсоток рецидивів, проте асоціюються з приростом інтраопераційних ускладнень, таких як кровотеча та післяопераційна жовчотеча. Застосування специфічної хіміотерапії значно розширило показання до використання часткової перицистектомії, особливо це стосується периферичних унілобулярних уражень.

Таблиця

Ультразвукова класифікація ехінококових кіст (World Health Organization-Infomal Working Group Classification on Echinococcus)

WHO-IWGE	Критерії класифікації	Стан паразита
CE*1	Унівезикулярне кістозне утворення/проста кіста	Активний
CE2	Багатовезикулярне рідинне утворення з великою кількістю дочірніх кіст (соти)	Активний
CE3A	Рідинне скупчення з роздільною мембраною	Перехідний
CE3B	Дочірні кісти в щільній оболонці	Перехідний
CE4	Кісти з гетерогенною матрицею, відсутні дочірні кісти	Неактивний/розпад
CE5	Щільна капсула навколо кісти	Неактивний/розпад

Примітка: *CE – *Cystic echinococcosis* (ехінококова кіста).

Клінічний випадок

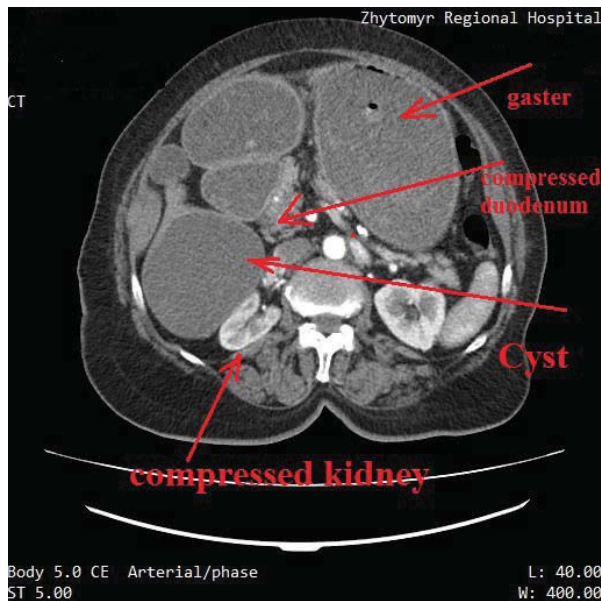


Рис. 1. Комп'ютерна томографія органів черевної порожнини. Кістозне утворення печінки (10x15x14 см) з компресією вихідного відділу шлунка та правої нирки, гастростаз

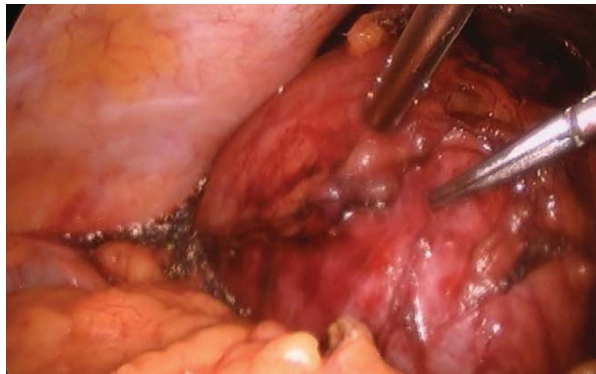

Рис. 2. Інтраопераційна картина кістозного утворення

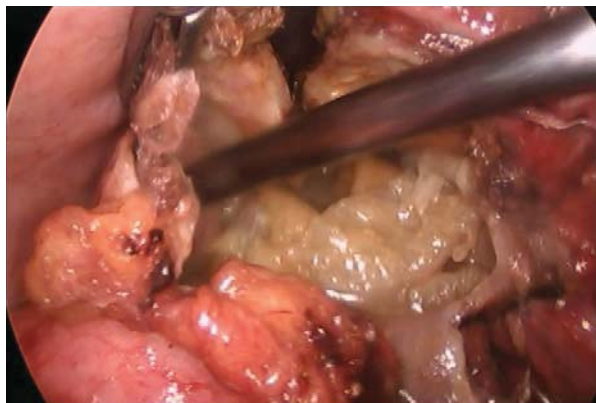


Рис. 3. Інтраопераційна картина: вміст кісти

За даними ряду авторів, лапароскопічна перицистектомія при дотриманні показань не поступається за якістю найближчих і віддалених результатів традиційному лапаротомному втручанню.

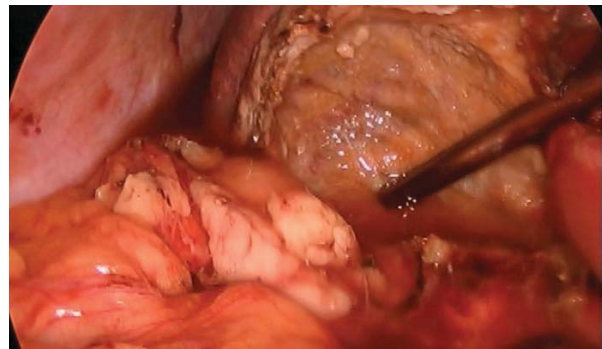


Рис. 4. Інтраопераційна картина: виконана часткова перицистектомія

Клінічний випадок

Хвора Д., 63 р., госпіталізована в хірургічне відділення КУ «Житомирська обласна клінічна лікарня імені О.Ф. Гербачевського» зі скаргами на нудоту, щоденну блювоту, біль ниючого характеру в правому підреб'ї. З анамнезу захворювання – вищевказані скарги турбують протягом останніх двох тижнів, з епізодами незначного регресу симптоматики та загострення. В анамнезі, зі слів хворої, близько 10 років тому обстежувалась з приводу кістозного утворення печінки.

Об'єктивно: загальний стан хворої середньої важкості, хвора в свідомості, нормостенік, ІМТ – 26, доступна вербальному контакту. Шкіра та видимі слизові оболонки звичайного кольору, язик сухий, обкладений. Температура тіла 37,0°C. Тони серця – ритмічні, пульс на променевих артеріях – 98 уд/хв, задовільних властивостей, АТ – 140/90 мм рт. ст. У легенях – везикулярне дихання. Частота дихальних рухів – 18/хв. Периферичні лімфовузли не пальпуються.

При огляді – живіт симетричний, дещо здутий, бере участь в акті дихання, пальпаторно помірно болючий у правому підреб'ї, перистальтика вислуховується, гази відходять, печінка +2 см, край щільний, чутливий, печінкова тупість збережена. Шуми над черевним відділом аорти не вислуховуються. Симптом Пастернацького негативний з обох сторін. При ректальному огляді органічної патології не виявлено, на рукавичці залишки оформленого коричневого калу.

Хворіє на цукровий діабет 2-го типу, приймає цукрознижувальні препарати. Глікемію контролює амбулаторно за допомогою глюкометра.

Лабораторні показники на момент госпіталізації. Загальний аналіз крові: Нб – 128 г/л, еритроцити – $4,0 \times 10^{12}$ /л, КП – 0,9, лейкоцити – $6,9 \times 10^9$ /л, ШОЕ – 5 мм/год, паличкоядерні – 1%, сегментоядерні – 66%, лімфоцити – 28%, моноцити – 5%, гематокрит – 0,38.

Глюкоза крові – 4,7 ммоль/л. Загальний аналіз сечі: колір – соломяно-жовтий, реакція – кисла, питома вага – 1021, лейкоцити – 4–5 у п.з, еритроцити – 1–2 у п.з, білок – 0,023 г/л. Час згортання крові – 5', протромбіновий індекс – 81%, фібриноген А – 3 г/л, АЧТЧ – 44 с. Біохімічний аналіз крові: загальний білірубін – 8,82 мкмоль/л, прямий – 4,41 мкмоль/л, непрямий – 4,41 мкмоль/л, загальний білок – 55 г/л, альбумін – 25 г/л, сечовина – 4,6 ммоль/л, креатинін – 92 мкмоль/л, калій – 3,9 ммоль/л, натрій – 131 ммоль/л, хлориди – 82 ммоль/л.

У день госпіталізації виконана ЕФГДС. Висновок: здавлення вихідного відділу шлунка ззовні, гастростаз. Оглянути цибулину 12-палої кишки неможливо через здавлення.

Ультрасонографія черевної порожнини: більше даних за велику кісту печінки (ехінококову?).

Комп'ютерна томографія органів черевної порожнини з в/в підсиленням (рис. 1). Висновок: об'ємне утворення черевної порожнини, здавлення проксимального відділу 12-палої кишки та правої нирки, гастростаз, неускладнені кісти нирок.

Консультована інфекціоністом, призначені імунологічні тести на виявлення ехінококозу (IgG).

Враховуючи наявність у хворої декомпенсованої непрохідності виходу з шлунка, за абсолютними показаннями в терміновому порядку після передопераційної інфузійної підготовки виконана діагностична лапароскопія.

Дослідження виконані відповідно до принципів Гельсінської Декларації. Протокол дослідження ухвалений Локальним етичним комітетом (ЛЕК) всіх зазначених у роботі установ. На проведення досліджень та втручань було отримано поінформовану згоду хворої.

Протокол оперативного втручання. Обробка операційного поля, параумбілікально розсічено шкіру, у черевну порожнину введено троакар №10, інсуфльовано CO₂, створено пневмоперитонеум 7 л/хв, 15 мм рт. ст.). Встановлено три додаткові порти: параксифоїдально по серединній лінії живота (порт №12), у правому підребер'ї по середньоключичній та середньоаксиллярній лініях (порти №5). При ревізії: підпечінково наявний об'ємний процес, який відтискує допереду жовчний міхур. Останній у злуках, які роз'єднано. У ділянці S7 печінки з поширенням підпечінково та заочеревинно об'ємне утворення 12x14 см, яке компримує пілородуоденальну зону. Мобілізація кісти по нижньому та медіальному контуру, остання розміщується інтрапечінково (рис. 2). Розкрито просвіт – виділилось до 300 мл каламутного ексудату, останній аспіровано, у просвіті фрагмен-

ти ехінокока та його оболонки з розпадом (рис. 3). Видалено вміст. Виконана часткова перцистектомія. Порожнина кісти санована (рис. 4). Фрагмент стінки кісти видалено через параксифоїдальний доступ. Інтраопераційна ЕФГДС, прохідність відновлено. Підпечінковий простір дреновано 2-ма ПХВ дренажами. Шви на шкіру. Крововтрата 10 мл.

Післяопераційний період перебігав без ускладнень. Дренажі забрані на 6-ту добу.

Ультрасонографічний контроль на третю та п'яту добу виявив ознаки залишкової порожнини 3x4 см.

Шви знято на восьму добу. Хвора виписана зі стаціонару у задовільному стані на дев'яту добу з рекомендаціями антигельмінтної терапії альбендазолом 400 мг 2 р/добу 28 днів.

Висновки

1. Ехінококоз є надзвичайно актуальною проблемою медицини, зокрема хірургії.

2. Сучасні методи лабораторної та інструментальної діагностики дозволяють з високою точністю верифікувати діагноз, оцінити морфологію змін в уражених органах, надати повну топічну характеристику.

3. Ультрасонографія є скринінговим методом діагностики печінкового ехінококозу, але на сучасному етапі завжди має бути доповнена комп'ютерною томографією черевної порожнини з контрастуванням.

4. Питання лікувальної тактики залишається предметом дискусій при неускладнених формах печінкового ехінококозу, в той час як ускладнення останнього вимагають виключно хірургічної корекції.

5. В арсеналі хірурга для лікування даного захворювання повинні бути як відкриті оперативні методи втручання, так і мініінвазивні, за умови зваженої оцінки показань і можливих ризиків та ускладнень.

Автори заявляють про відсутність конфлікту інтересів.

Література

1. Нишанов ФН, Нишанов МФ, Ботиров АК, Отакузиев АЗ. (2011). Этиопатогенетические аспекты рецидивного эхинококкоза печени и его диагностика. Вестник хирургии им. ИИ Грекова. 2: 91–94.
2. Liyod JB. (2014). Hepatic cystic echinococcosis. The Journal of the American Osteopathic Association. 6: 505.
3. Mahmoudvand H et al. (2014). In vitro lethal effects of various extracts of Nigella sativa seed on hydatid cyst protoscolices. Iranian journal of basic medical sciences. 12: 1001–1006.
4. Mariconti M. (2014). Immunoblotting with human native antigen shows stage-related sensitivity in the serodiagnosis of hepatic cystic echinococcosis. The American journal of tropical medicine and hygiene. 1: 75–79.
5. Mitrea IL et al. (2014). Occurrence and genetic characterization of Echinococcus granulosus in naturally infected adult sheep and cattle in Romania Veterinary parasitology. 4: 159–166.

Клінічний випадок

- Nagarajan K, Sekar D, Vijaya J, Kamath BA (2013). Hydatid Cyst of the Liver Causing Inferior Vena Caval Obstruction Journal of the association of physicians of India. September: 61.
- Pakala T, Molina M, George YWu. (2016). Hepatic Echinococcal Cysts: A Review. Journal of Clinical and Translational Hepatology. 4: 39–46.
- Pektas B. (2014). Evaluation of the diagnostic value of the ELISA tests developed by using EgHF, Em2 and EmII/3-10 antigens in the serological diagnosis of alveolar echinococcosis. Mikrobiyoloji bulteni. 3: 461–468.
- Turgut AT, Levent A, Salih T, Bulent K, Tamer A, Erkan K, Alp K, Ugur K. (2016). Unusual imaging characteristics of complicated hydatid disease. Eur J Radiol. 63: 84–93.

Відомості про авторів:

Хоменко Віталій Станіславович – лікар-хірург хірургічного відділення Житомирської обласної клінічної лікарні імені О.Ф. Гербачевського. Адреса: м. Житомир, вул. Червоного Хреста, 3.

Перепелиця Віктор Петрович – завідувач хірургічного відділення Житомирської обласної клінічної лікарні імені О.Ф. Гербачевського. Адреса: м. Житомир, вул. Червоного Хреста, 3.

Сироткін Андрій Вікторович – лікар-хірург хірургічного відділення Житомирської обласної клінічної лікарні імені О.Ф. Гербачевського. Адреса: м. Житомир, вул. Червоного Хреста, 3.

Строцький Костянтин Петрович – завідувач ендоскопічного відділення Житомирської обласної клінічної лікарні імені О.Ф. Гербачевського. Адреса: м. Житомир, вул. Червоного Хреста, 3.

Хоменко Любов Валеріївна – лікар-анестезіолог відділення реанімації з ліжками інтенсивної терапії КП «Лікарня №1» Житомирської міської ради. Адреса: м. Житомир, вул. В. Бердичівська, 70.

Стаття надійшла до редакції 11.02.2019 р., прийнята до друку 01.06.2019 р.

ДО УВАГИ АВТОРІВ!

АЛГОРИТМ РЕЄСТРАЦІЇ ORCID

Open Researcher and Contributor ID (ORCID) – міжнародний ідентифікатор науковця

Створення єдиного реєстру науковців та дослідників на міжнародному рівні є найбільш прогресивною та своєчасною ініціативою світового наукового товариства. Ця ініціатива була реалізована через створення в 2012 році проекту Open Researcher and Contributor ID (ORCID). ORCID - це реєстр унікальних ідентифікаторів вчених та дослідників, авторів наукових праць та наукових організацій, який забезпечує ефективний зв'язок між науковцями та результатами їх дослідницької діяльності, вирішуючи при цьому проблему отримання повної і достовірної інформації про особу вченого в науковій комунікації.

Для того щоб зареєструватися в ORCID через посилання <https://orcid.org/> необхідно зайти у розділ «For researchers» і там натиснути на посилання «Register for an ORCID iD».

В реєстраційній формі послідовно заповнюються обов'язкові поля: «First name», «Last name», «E-mail», «Re-enter E-mail», «Password» (Пароль), «Confirm password»

В перше поле вводиться ім'я, яке надане при народженні, по-батькові не вводиться. Персональна електронна адреса вводиться двічі для підтвердження. Вона буде використовуватися як Login або ім'я користувача. Якщо раніше вже була використана електронна адреса, яка пропонується для реєстрації, з'явиться попередження червоного кольору. **Неможливе створення нового профілю з тією ж самою електронною адресою.** Пароль повинен мати не менше 8 знаків, при цьому містити як цифри, так і літери або символи. Пароль, який визначається словами «Good» або «Strong» приймається системою.

Нижче визначається «Default privacy for new works», тобто налаштування конфіденційності або доступності до персональних даних, серед яких «Public», «Limited», «Private».

Далі визначається частота повідомлень, які надсилає ORCID на персональну електронну адресу, а саме, новини або події, які можуть представляти інтерес, зміни в обліковому записі, тощо: «Daily summery», «Weekly summery», «Quarterly summery», «Never». Необхідно поставити позначку в полі «I'm not a robot» (Я не робот).

Останньою дією процесу реєстрації є узгодження з політикою конфіденційності та умовами користування. Для реєстрації необхідно прийняти умови використання, натиснувши на позначку «I consent to the privacy policy and conditions of use, including public access and use of all my data that are marked Public».

Заповнивши поля реєстраційної форми, необхідно натиснути кнопку «Register», після цього відкривається сторінка профілю учасника в ORCID з особистим ідентифікатором ORCID ID. Номер ORCID ідентифікатора знаходиться в лівій панелі під ім'ям учасника ORCID.

Структура ідентифікатора ORCID являє собою номер з 16 цифр. Ідентифікатор ORCID - це URL, тому запис виглядає як <http://orcid.org/xxxx-xxxx-xxxxxxx>.

Наприклад: <http://orcid.org/0000-0001-7855-1679>.

Інформацію про ідентифікатор ORCID необхідно додавати при подачі публікацій, документів на гранти і в інших науково-дослідницьких процесах, вносити його в різні пошукові системи, наукометричні бази даних та соціальні мережі.

Подальша робота в ORCID полягає в заповненні персонального профілю згідно із інформацією, яку необхідно надавати.



28-а Міжнародна медична виставка

Public Health

ОХОРОНА ЗДОРОВ'Я

1-3

ЖОВТНЯ

2019

Київ, МВЦ, Броварський пр-т, 15

М Лівобережна



Білет на сайті
www.publichealth.com.ua
Ваш промокод **MEDEXPERT**

У рамках виставки відбудеться:

Всеукраїнська відзнака

«ГОЛОВНИЙ ЛІКАР РОКУ – 2019»

Організатори:



Проходить одночасно:



VII Міжнародна
виставка та конференція
медичного туризму MTEC.Kyiv 2019