

УДК 616-056.3:664.236

*Н.М. Казицька<sup>1</sup>, Т.І. Степаненко<sup>1</sup>, С.О. Дробич<sup>2</sup>*  
**Особливості перебігу неонатального  
гемохроматозу: клінічний випадок**

<sup>1</sup>ДЗ «Дніпропетровська медична академія МОЗ України», м. Дніпро, Україна  
<sup>2</sup>КЗ «Дніпропетровський спеціалізований клінічний медичний центр здоров'я матері та дитини імені проф. М.Ф. Руднева ДОР», м. Дніпро, Україна

SOVREMENNAYA PEDIATRIYA.2019.3(99):50-55; doi 10.15574/SP.2019.99.50

Неонатальний гемохроматоз (НГ) — рідкісне захворювання, яке є наслідком фетального ураження печінки, пов'язане з аномальним накопиченням заліза в органах новонародженого. У статті наведені сучасні погляди на розвиток НГ, роль регуляторних молекул зворотного зв'язку гепсидину та ферропортину в контролі плацентарного потоку заліза та накопичення його в печінці з подальшим формуванням поліорганних уражень. Наведено клінічний випадок НГ у доношеної дитини, яка народилася у задовільному стані, але з поступовим розвитком клінічної картини ураження печінки, а згодом і поліорганних порушень з боку центральної нервової системи, наднирників, нирок, шлунково-кишкового тракту, прогресування анемії. Враховуючи клінічні прояви та появу незвичайного забарвлення крові («гнилої вишні»), у дитини був запідозрений НГ, який було підтверджено високими показниками феритину сироватки (максимальний рівень склав 3076 нг/мл), МРТ-ознаками ураження головного мозку, печінки, наднирників, наявністю алоантител у сироватці крові матері. Дитині було проведено заміне переливання однокрупної крові, вводився внутрішньовенний імуноглобулін. Стан дитини стабілізувався до 110-ї доби життя з відновленням функції печінки. У віці 1 рік і 5 місяців у дитини не було проявів печінкової недостатності, але спостерігалася виразна затримка фізичного і нервово-психічного розвитку.

**Ключові слова:** неонатальний гемохроматоз, ферритин, МРТ внутрішніх органів.

**Features of the course of neonatal hemochromatosis: a clinical case report**

*N.M. Kazytska<sup>1</sup>, T.I. Stepanenko<sup>1</sup>, S.O. Drobych<sup>2</sup>*

<sup>1</sup>SE «Dnipropetrovsk Medical Academy Health Ministry of Ukraine», Dnipro, Ukraine

<sup>2</sup>Dnipropetrovsk Specialized Clinical Medical Center for the Health of Mother and Child prof. MF Rudneva «DOR», Dnipro, Ukraine

Neonatal hemochromatosis (NG) is a rare disease that is a consequence of fetal liver damage associated with abnormal iron accumulation in the newborn organs. The article presents modern views on the development of NG, the role of regulatory molecules of feedback between hepcidin and ferroportin in controlling the placental iron flow and its accumulation in the liver, and further formation of multiorgan lesions. A clinical case describes a full-term baby who was born in a satisfactory condition, but with a gradual development of a clinical picture of liver damage, and subsequently multiorgan disorders of the central nervous system, adrenal glands, kidneys, gastrointestinal tract, and progression of anemia. Considering the clinical manifestations and the appearance of an unusual blood color («rotten cherry»), the child was suspected to have NG, which was confirmed by high serum ferritin levels (the maximum level was 3076 ng/ml), MRI signs of brain damage, liver, adrenal glands, alloantibody in the mother's serum. A replacement blood transfusion of one-group blood was performed and intravenous immunoglobulin was administered. The child's condition stabilized until the 110th day of life with the recovery of liver function. Currently (age 1 year and 5 months) the child has no manifestations of liver failure, but a pronounced delay in physical and neuropsychic development.

**Key words:** neonatal hemochromatosis, ferritin, MRI of internal organs.

**Особенности течения неонатального гемохроматоза: клинический случай**

*Н.М. Казицька<sup>1</sup>, Т.І. Степаненко<sup>1</sup>, С.О. Дробич<sup>2</sup>*

<sup>1</sup>ГУ «Днепропетровская медицинская академия МЗ Украины», г. Днепр, Украина

<sup>2</sup>КУ «Днепропетровский специализированный клинический медицинский центр здоровья матери и ребенка имени проф. М.Ф. Руднева ДОР», г. Днепр, Украина

Неонатальный гемохроматоз (НГ) — редкое заболевание, которое является следствием фетального поражения печени, связанное с аномальным накоплением железа в органах новорожденного. В статье приведены современные взгляды на развитие НГ, роль регуляторных молекул обратной связи гепсидина и ферропортина в контроле плацентарного потока железа и накопление его в печени, и в дальнейшем формирования полиорганных поражений. Описан клинический случай НГ у доношенного ребенка, родившегося в удовлетворительном состоянии, но с постепенным развитием клинической картины поражения печени, а впоследствии — и полиорганных нарушений со стороны центральной нервной системы, надпочечников, почек, желудочно-кишечного тракта, прогрессированием анемии. Учитывая клинические проявления и появление необычного цвета крови («гнилой вишни»), у ребенка был заподозрен НГ, который был подтвержден высокими показателями ферритина сыворотки крови (максимальный уровень составил 3076 нг/мл), МРТ-признаками поражения головного мозга, печени, надпочечников, наличием алоантител в сыворотке крови матери. Ребенку было проведено заменное переливание однокрупной крови, вводился внутривенный иммуноглобулин. Состояние ребенка стабилизировалось до 110-го дня жизни с восстановлением функции печени. В возрасте 1 год и 5 месяцев у ребенка не было проявлений печеночной недостаточности, но наблюдалась выраженная задержка физического и нервно-психического развития.

**Ключевые слова:** неонатальный гемохроматоз, ферритин, МРТ внутренних органов.

**Вступ**

Неонатальний гемохроматоз (НГ) — рідкісне захворювання, яке є наслідком фетального ураження печінки та пов'язане з аномальним накопиченням заліза в органах новонародженого. Жінка може повторно народити дитину з неонатальним гемохроматозом у 25–90% випадках, навіть якщо діти від різних

батьків [9]. У 2010 році було визначено поняття «гестаційна аллоімунна хвороба печінки» (GALD, gestational alloimmune liver disease), при якій відбувається комплемент-опосередкована травма гепатоцитів, ініційована IgG антитілом [4]. Це положення підтвердили згодом інші автори [10], які протягом певного часу успішно використовували внутрішньовенний імуно-

глобулін у дозі 1 г/кг/тиждень під час вагітності, починаючи з 18-го тижня та до кінця вагітності з метою зниження захворюваності на НГ у сибсів [8,9]. При GALD відбувається втрата до 10% пулу фетальних гепатоцитів з подальшим розвитком панлобулярного фіброзу паренхіми печінки, регенеративних вузлів, тому близько 50% новонароджених з НГ мають цироз печінки. GALD може викликати гостре тотальне ураження печінки плода, що призводить до мертвородження або неонатальної смерті. При цьому може не бути жодної ознаки сидерозу в печінці або інших тканинах [2].

Ембріональна печінка контролює плацентарний потік заліза: відчуваючи достатність заліза, виробляє регуляторну молекулу зворотного зв'язку — гепсидин. Гепсидин зв'язує трансмембранний транспортер заліза (феропортин), що призводить до його протеосомної деградації. Зниження кількості феропортину призводить до зменшення припливу заліза. Ураження печінки при GALD призводить до значного порушення продукції гепсидину, а надлишок заліза транспортується з плаценти до печінки плода [1]. Крім того, знижується експресія гена трансферину, що призводить до надлишку циркулюючого заліза та заліза, зв'язаного без трансферину (NTBI). Відкладення гемосидерину в тканинах плода при НГ залежить від здатності клітини окремих органів управляти надлишком NTBI. Однозначно схильні до сидерозу позапечінкові клітини є позитивними до ZIP14-рецепторів та негативними по феропортину. Ретикулоендотеліальні клітини при НГ позбавлені сидерозу, тому що вони експресують тільки феропортин [1]. Гемосидерин забарвлює тканини та внутрішні середовища в іржавий колір. Кількість заліза у нирках, надниркових залозах та селезінці збільшується до 5 разів, у серці — у 5–25 разів, а у печінці та підшлунковій залозі — у 50–100 разів, тому клінічно перебіг НГ обтяжується поліорганными ураженнями.

Частою ознакою під час вагітності стає полігідрамніон [5]. За даними літератури, діти з НГ у 25% народжуються із затримкою внутрішньоутробного розвитку та у 40% випадків передчасно [7].

Маніфестація захворювання може бути блискавичною, з розвитком гострої печінкової недостатності у перші доби життя дитини, а може розвиватися поступово з появою неспецифічних симптомів: млявого смоктання, збудження, жовтяниці, олігурії, гіпоглікемії. Виділені клінічні симптоми, які можуть скерувати

лікаря щодо постановки діагнозу НГ: набряк плаценти, затримка внутрішньоутробного розвитку, едема новонародженого без асцити, олігурія, ДВС-синдром, рання жовтяниця, спленомегаля [5].

Але діагноз НГ є диференціальним, коли потрібно виключити інші причини ураження печінки у новонародженого: інфекції (цитомегаловірус, аденовірус, вірус Коксакі, ЕСНО, парвовірус В19, ВГА, ВГВ, ВГС, вірус краснухи, сифіліс, токсоплазмоз, сепсис), мітохондріальні захворювання, дефіцит альфа1-антитрипсину, дефект синтезу жовчних кислот, вроджена непереносимість фруктози, тирозинемія, галактоземія, гемолітична хвороба плода, гемоглобінопатія, вроджені дефекти мембрани або ферментів еритроцитів, ішемія або патологічна перфузія, позапечінкова біліарна атрезія, інфаркт печінки, вроджена лейкемія, гемофагоцитарний лімфогістіоцитоз. Але вірогідність GALD і GALD-НГ повинна розглядатися у першу чергу у новонародженого з розгорнутою картиною гострої печінкової недостатності.

Специфічними маркерами НГ є підвищений рівень феритину у сироватці крові (>800 нг/мл), збільшення насиченості трансферину залізом, зниження рівня трансферину [1]. У переважній більшості пацієнтів виявляється синдром цитолізу (підвищення рівнів аланінової та аспарагінової амінотрансфераз, але показники рідко перевищують 100 МО/л) [6] та білково-клітинної недостатності гепатоцитів (гіпоальбумінемія, гіпопротеїнемія, подовження протромбінового часу та АЧТВ, гіперамоніемія). Однак особливістю перебігу НГ є частий розвиток коагулопатії при низьких рівнях сироваткових амінотрансфераз (на відміну від дітей з вірусним ураженням печінки, які мають надзвичайно високі сироваткові амінотрансферази).

МРТ-дослідження найбільш інформативне при НГ. Воно дозволяє виявити надлишкову кількість заліза у печінці, підшлунковій залозі, міокарді, наднирниках. У дитини з НГ відбувається сидероз слинних залоз, тому є рекомендації щодо проведення пункційної біопсії малих слинних залоз.

Критеріями постановки діагнозу НГ є ознаки печінкової недостатності у поєднанні з мінімум двома симптомами [5]:

1) родинний анамнез (попередня дитина з гемохроматозом, викидні або мертворождені діти) та/або ускладнений пренатальний анамнез (оліго- або полігідрамніон, затримка внутрішньоутробного розвитку);

2) високий рівень феритину сироватки крові;  
3) специфічні гістологічні ознаки (включення Перлса), які вказують на депонування заліза у тканинах (діагностичний критерій — депонування заліза в слинних залозах);

4) МРТ-ознаки депонування заліза в різних органах, а не тільки в печінці.

Лікування НГ, до визначення теорії GALD, було спрямоване на протидію окисному впливу заліза з комплексним використанням антиоксидантів — дефероксаміну (30–40 мг/кг на добу), вітаміну Е (20 мг/кг на добу), селену (3 г/кг на добу), N-ацетилцистеїну (3x50 мг/кг на добу [3]). Але ця терапія малоефективна: до року гине 80% пацієнтів, тому більш перспективною вважалась ортотопічна трансплантація печінки, при якій п'ятирічне виживання становить близько 60%, а після трансплантації печінки накопичення заліза в її тканинах не відбувається.

На основі теорії GALD були спроби проведення замінного переливання двомісним об'ємом одноступінної крові для видалення циркулюючих алоімунних антитіл, з наступним терміновим введенням високих доз внутрішньовенних імуноглобулінів (1 г/кг) для блокування активації антитілоіндукованого комплементу, які показали помітне підвищення виживаності порівняно з історичними контролями [5]. У понад 50 немовлят, які отримували внутрішньовенний імуноглобулін з/без замінного переливання крові, виживаність перевищувала 80% без пересадки печінки [2]. Ці результати отримали у дітей без супутніх катастрофічних станів (сепсис тощо), на тлі яких запропонована терапія НГ була неефективною. Так, A.G. Feldman і P.F. Whittington вважають, що за наявності у дитини печінкової недостатності та підозри на НГ слід ввести новонародженому одну дозу внутрішньовенного імуноглобуліну, незалежно від етіології захворювання. Коли НГ діагностовано, а стан дитини не покращився, необхідно зробити ЗПК з подальшим введенням другої дози внутрішньовенного імуноглобуліну. Якщо первинне ураження печінки не перевищує критичного рівня, то після терапії її функція поступово відновлюється протягом 4–6 тижнів, проте повне одужання печінки можливе, але займає до 2–4 років, про що свідчать дані біопсії печінки у двох ізольованих випадках, які показали зворотні процеси цирозу.

#### *Клінічний випадок*

Хлопчик народився від другої вагітності, термінових пологів, які перебігали фізіологічно, з масою тіла 3250 г, довжиною 51 см, обводом голови 33 см. Акушерський та соматичний анам-

нез породіллі не обтяжений. Після народження стан дитини був оцінений як задовільний, хлопчик був прикладений до грудей у пологовій залі. У подальшому знаходився на сумісному перебуванні, на грудному вигодовуванні.

На третю добу життя у дитини з'явилася жовтяниця, загальний білірубін сироватки крові склав 220 ммоль/л. Група крові матері 0(I) RH (+), група крові дитини B(III) RH(+). Був встановлений діагноз: «Гемолітична хвороба новонародженого за системою АВО, жовтянична форма». Проводилася консервативна терапія гемолітичної хвороби. На сьому добу життя стан дитини погіршився: з'явилися ознаки інтоксикації та помірного зневоднення, сірувато-зелений колір шкіри. Запідозрена вада розвитку жовчовивідних шляхів, синдром холестазу. Хлопчик був переведений у відділення патології новонароджених, де стан дитини був розцінений як важкий, обумовлений неврологічними розладами у вигляді синдрому пригнічення, жовтяницею IV ступеня за Крамером, метаболічними розладами, дефіцитом маси тіла 13,5%, моторно-евакуаторними порушеннями з боку шлунковокишкового тракту. Дитина була знята з ентерального вигодовування та переведена на повне парентеральне харчування, продовжена консервативна терапія жовтяниці. При обстеженні у загальному аналізі крові була відсутня анемія (Hb 215 г/л, еритроцити 6,3 Т/л), у біохімічному аналізі сироватки крові визначено високу гіпербілірубінемію зі зростанням прямої фракції білірубину (загальний білірубін 409 мкмоль/л, зв'язаний білірубін 77,2 мкмоль/л), підвищення активності печінкових трансаміназ (АЛТ 68,2 Од/л, АСТ 76,1 Од/л), гіпоглікемію, компенсований метаболічний ацидоз, гіпопротеїнемію (загальний білок 42,3 г/л), гіпоальбумінемію (альбумін 23 г/л). При УЗ-обстеженні органів черевної порожнини не було виявлено вад розвитку печінки та жовчовивідних шляхів. Враховуючи наявність закидання голови, зригування під час їжі та мляве смоктання, була проведена люмбальна пункція — змін у лікворограмі не виявлено.

На 10 добу життя з'явилися прояви надниркової недостатності: нестабільні показники артеріального тиску, поліурія, електролітні порушення у вигляді гіпонатріємії (123, 124, 111, 116 ммоль/л), гіпокортизолемія. Із замісною метою призначена гормональна терапія з розрахунку 10 мг/м<sup>2</sup>/добу (солукортеф).

При черговому заборі крові на дослідження звернули увагу на її незвичний колір («гнилої

вишні»), а сироватка мала буре забарвлення. Був запідозрений неонатальний гемохроматоз. В аналізах крові виявлено зниження рівня трансферину (1,05 г/л при нормативних показниках 1,33–3,32 г/л), різке підвищення вмісту феритину сироватки (3076,0 нг/мл при нормативних показниках 200–600 нг/мл), збільшення відсотка насиченості трансферину залізом (77,04% при нормативних показниках 20–55%), зниження залізов'язувальної здатності крові (40 мкмоль/л при нормативних показниках 45–70 мкмоль/л). Динаміку показників трансферину, феритину показано на рис. 1.

З метою диференціальної діагностики повторно проведена люмбальна пункція (запальних явищ у лікворограмі не виявлено), дослідження ліквору та крові методом ПЦР на ЦМВ- та ВПГ-інфекції дали негативні результати, виключені гепатотропні вірусні інфекції (гепатит В і С). Протягом всього спостереження за дитиною показники С-реактивного протеїну були низькими (до 12 г/л). Матері було проведено обстеження на аутоімунну патологію (панель аутоантитіл до ядерних антигенів, що екстрагуються), результати позитивні, що свідчить про можливе алоїмунне ураження плода.

На 13-ту добу життя, при рівні загального білірубіну 394,8 мкмоль/л та прямої фракції 138,6 мкмоль/л, було проведено замінне переливання крові подвійним ОЦК. У наступні дві доби рівень загального білірубіну знизився (229,5 мкмоль/л), але рівень кон'югованого білірубіну залишався без суттєвої динаміки (103,6 та 132 мкмоль/л). Клінічно визначалися ознаки поліорганної недостатності із залученням центральної нервової системи, кишечника (НЕК 2А ст.), нирок, наднирників, геморагічний синдром. Дитині проводилася посиндромна інтенсивна терапія, був введений внутрішньовенний імуноглобулін (0,83 г/кг).

Враховуючи полісистемність захворювання, буре забарвлення сироватки крові, високий рівень феритину (3076,0; 739,6; 1600,0 нг/мл), виключення інфекційного фактору ураження, для підтвердження наявності НГ у дитини була проведена МРТ головного мозку і внутрішніх органів (рис.2), на якій виявлені вогнища гемосидерозу (у режимі T2-зваженого зображення ділянки стрічкоподібного зниження сигналу з поверхонь звивин, найбільш виразні зміни у середній лобовій звивині, центральній борозні та міжпівкульній щілині; МР-сигнал дифузно знижений у T2-зваженого зображення паренхіми

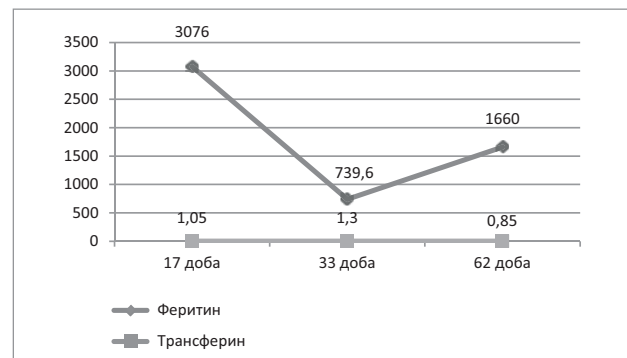


Рис. 1. Динаміка показників феритину, трансферину

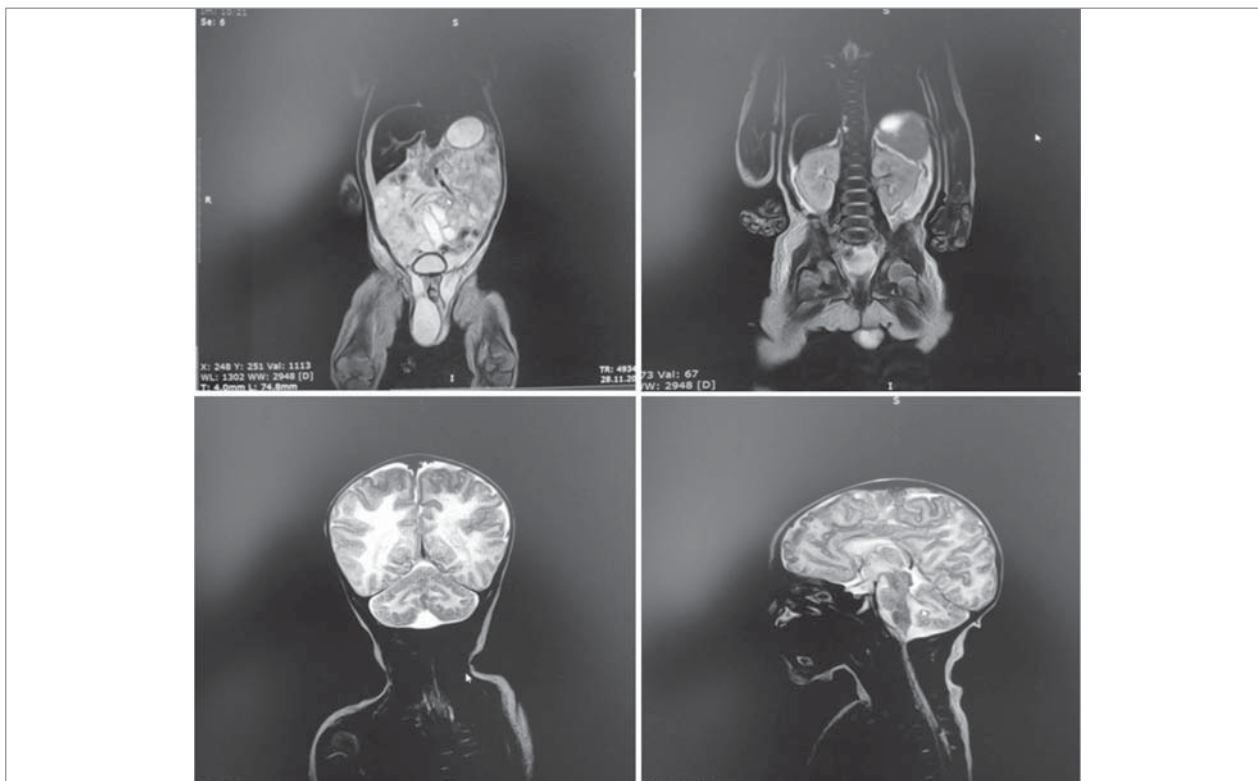
печінки, периферичних ділянках наднирників, з переважанням ураження лівого наднирника).

Дитина була консультована неврологом, гематологом, інфекціоністом, ендокринологом.

Після повного обстеження на 18-ту добу життя був встановлений діагноз: «Неонатальний гемохроматоз з поліорганними ураженнями (печінки, центральної нервової системи, наднирників, нирок). Вторинна печінкова, надниркова недостатність. Анемія змішаного характеру 3 ст. НЕК 2А ст. Синдром рухових порушень, синдром затримки стато-кінетичних функцій внаслідок гіпоксично-метаболічного ураження ЦНС, ранній відновлювальний період».

У подальшому, ближче до місячного віку, стан дитини поступово стабілізувався, відновилася функція кишечника та наднирників, зникла жовтяниця при збереженні сіруватого відтінку шкіри, однак з'явилася венозна сітка на грудях та передній черевній стінці, прогресувала гепатомегалія, зберігалися підвищені рівні печінкових трансаміназ (рис. 3), гіпопротеїнемія, гіпоальбумінемія та почав прогресувати анемічний синдром (гіпохромія, мікроцитоз, сфероцитоз). Хлопчик переведений на повне ентеральне харчування молочною сумішшю, отримував терапію урсодезоксихолевою кислотою, поступово знижувалась добова доза гормонів з повною відміною на 35-ту добу життя.

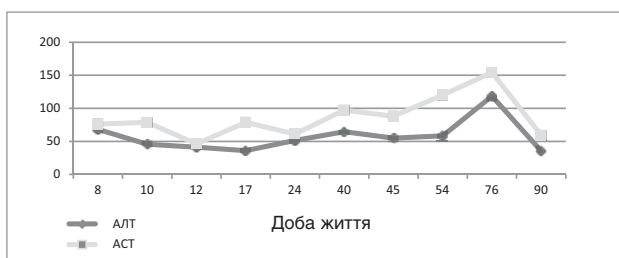
З 1,5-місячного віку стан дитини знову став погіршуватися за рахунок розвитку набрякового синдрому: водянка яєчок, пастозність передньої черевної стінки, асцити за даними УЗД на тлі значної гіпопротеїнемії (загальний білок сироватки 30,3–35,7 г/л) та гіпоальбумінемії (19,2 г/л). Ренальні втрати білка були виключені (добова кількість білка у сечі склала 0,1 г). Проведена абдомінальна пункція, отримано трансудат (білок 1,485 г/л, одиничні еритроцити та лейкоцити), посів рідини бактеріального росту не дав. Дитині проводились трансфузії 10% альбуміну,



**Рис. 2.** МРТ головного мозку і внутрішніх органів у режимі Т2-зваженого зображення (МР-сигнал дифузно знижений у паренхімі печінки, периферичних ділянках наднирників, з переважанням ураження лівого наднирника; ділянки стрічкоподібного зниження сигналу з поверхонь звивин, найбільш виразні зміни у середній лобовій звивині, центральній борозні та міжпівкульній щілині).

СЗП. Надалі прогресували анемічний синдром (рівні гемоглобіну 75–85–105–85 г/л), незважаючи на повторні замісні трансфузії компонентів крові (відмиті однокрупні еритроцити), ураження печінки: ущільнення нижнього краю печінки, геморагічний синдром (зригування «кавовою гуцею»), збільшення показників лужної фосфатази (1692,5 ммоль/л) та трансаміназ (АЛТ 118,4 МО/л, АСТ 154,4 МО/л), рецидиви асцити. Ендоскопічний огляд стравоходу та шлунка патологічних змін не виявив. Дитині неодноразово вводили 10% альбумін, СЗП, еритроцитарну масу, внутрішньовенний імуноглобулін (загалом 4 дози), повторно призначена гормональна терапія. Явища асцити та набряків поступово зменшилися, загальний стан стабілізувався.

Після 2,5 місяців у дитини маніфестували гастроінтестинальні симптоми: клінічні прояви



**Рис. 3.** Динаміка печінкових трансаміназ

синдрому Сандифера (зригування шлунковим вмістом при відсутності застою молока у шлунку, вигинання при годуванні, відмова від їжі), метеоризм, часті пінисті випорожнення, а також прогресували неврологічні розлади у вигляді м'язового гіпертонусу, рухового та голосового занепокоєння, судом. Була призначена протисудомна, антирефлюксна терапія, корекція харчування.

У віці трьох місяців, на тлі наявних розладів, розвинулася правобічна пневмонія, ускладнена напруженим пневмотораксом. Дитина була переведена до реанімаційного відділення. При пункції плевральної порожнини отримано по 10 мл повітря. Надалі прогресував синдром витоку повітря: правобічний пневмоторакс, пневмоперикард, пневмомедіастенум, підшкірна емфізема в ділянці шиї та передньої черевної стінки. На тлі інтенсивної терапії (медикаментозна седация, активна аспірація повітря з плевральної порожнини, «жорсткі» режими штучної вентиляції легень, повне парентеральне харчування, антибіотикотерапія, гормонотерапія, сечогінні препарати, інотропна підтримка) стабілізація стану відбулася через 10 діб. Хлопчик був переведений у відділення патології новонароджених, але стан дитини залишався

важким за рахунок неврологічної симптоматики, залишкових явищ дихальних розладів, помірних проявів анемічного синдрому.

Дослідження виконані відповідно до принципів Гельсінської Декларації. Протокол дослідження ухвалений Локальним етичним комітетом (ЛЕК) всіх зазначених у роботі установ. На проведення досліджень було отримано поінформовану згоду батьків дитини.

Стан дитини стабілізувався до 110-ї доби життя з відновленням функції печінки. На теперішній час (вік 1 рік та 5 місяців) у дитини немає проявів печінкової недостатності, але виразна затримка фізичного і нервово-психічного розвитку.

Таким чином, даний випадок показав всю складність діагностики НГ, коли при відсутності спадковості і патологічного перинатального анамнезу мало місце незвичайне ураження печінки з поступовим розвитком полісистемних уражень, прогресування неврологічних розладів. У наведеному випадку у дитини були всі критерії для встановлення діагнозу НГ: ознаки печінкової недостатності у поєднанні з високим рівнем феритину сироватки крові, МРТ-ознаками депонування заліза в печінці, структурах головного мозку, наднирниках, наявність алоімуних антитіл у матері. Особливостями перебігу захворювання були розвиток синдрому Сандифера, пневмонія, ускладнена синдромом витoku повітря (право-

бічний пневмоторакс, пневмоперикард, пневмомедіастенум, підшкірна емфізема). Також привертало увагу ураження червоного кров'яного паростка з незначною тромбоцитопенією та стійкою важкою анемією з анізо- та гіпохромією, мікроцитозом, сфероцитозом, яка потребувала неодноразового переливання еритроцитарної маси. Така анемія не притаманна НГ.

### Висновки

1. Встановлення діагнозу НГ потребує ретельної диференціальної діагностики з іншими інфекційними та неінфекційними захворюваннями печінки, особливо при поєднанні з полісистемними ураженнями.

2. Новонародженим дітям з ознаками печінкової недостатності, при виключенні інфекційного процесу, необхідне визначення рівня феритину сироватки крові та проведення МРТ внутрішніх органів для виключення НГ.

3. Враховуючи теорію розвитку НГ GALT, терапія повинна бути спрямована на інактивацію материнських алоантитіл з крові дитини (замінне переливання крові, введення внутрішньовенного імуноглобуліну).

4. Необхідний подальший пошук діагностичних, лікувальних та реабілітаційних заходів, для попередження інвалідизації дітей з НГ.

*Автори заявляють про відсутність конфлікту інтересів.*

### ЛІТЕРАТУРА

- Bonilla S, Prozialeck JD, Malladi P. (2012). Neonatal iron overload and tissue siderosis due to gestational alloimmune liver disease. *J Hepatol.* 56(6):1351—5. doi 10.1016/j.jhep.2012.01.010
- Feldman AG, Whittington PF. (2013). Neonatal Hemochromatosis. *J Clin Exp Hepatol.* 3(4):313—20. doi 10.1016/j.jceh.2013.10.004
- Leonis MA, Balistreri WF. (2005). Neonatal hemochromatosis: it's OK to say «NO» to antioxidant-chelator therapy. *Liver Transpl.* 11:1323—5. doi/full/10.1002/lt.20541.
- Pan X, Kelly S, Melin-Aldana H, Malladi P, Whittington PF. (2010, Jun). Novel mechanism of fetal hepatocyte injury in congenital alloimmune hepatitis involves the terminal complement cascade. *Hepatology.* 51(6):2061—8. doi 10.1002/hep.23581.
- Rand EB, Karpen SJ, Kelly S, Mack CL, Malatack JJ, Sokol RJ, Whittington PF. (2009). Treatment of neonatal hemochromatosis with exchange transfusion and intravenous immunoglobulin. *J Pediatr.* 155(4):566—71. doi 10.1016/j.jpeds.2009.04.012.
- Rocha CR, Guedes RR, Kieling CO, Adami MR, Cerski CT, Vieira SM. (2017). Neonatal liver failure and congenital cirrhosis due to gestational alloimmune liver disease: a case report and literature review. *Case Rep Pediatr.* 2017:7432859. doi 10.1155/2017/7432859.
- Simonin AM. (2017). Neonatal hemochromatosis. <https://emedicine.medscape.com/article/929625-overview>
- Whittington PF, Hibbard JU. (2004). High-dose immunoglobulin during pregnancy for recurrent neonatal haemochromatosis. *Lancet.* 364(9446):1690—8. doi 10.1016/S0140-6736(04)17356-X.
- Whittington PF, Kelly S. (2008, Jun). Outcome of pregnancies at risk for neonatal hemochromatosis is improved by treatment with high-dose intravenous immunoglobulin. *Pediatrics.* 121(6):1615—21. doi 10.1542/peds.2007-3107
- Whittington PF. Gestational alloimmune liver disease and neonatal hemochromatosis. *Semin Liver Dis.* 2012;32(4):325—32. doi: 10.1055/s-0032-1329901.

### Сведения об авторах:

**Казизьяк Наталия Николаевна** — к. мед. н., ассистент каф. педиатрии №3 и неонатологии ГУ «Днепропетровская медицинская академия МЗ Украины». Адрес: г. Днепр, пр. Пушкина, 26.  
**Степаненко Татьяна Ивановна** — к. мед. н., ассистент каф. педиатрии №3 и неонатологии ГУ «Днепропетровская медицинская академия МЗ Украины». Адрес: г. Днепр, пр. Пушкина, 26.  
 Статья поступила в редакцию 14.11.2018 г.; принята в печать 22.02.2019 г.  
**Дробич Светлана Олеговна** — врач-ординатор отделения патологии новорожденных КУ «Днепропетровский специализированный клинический медицинский центр здоровья матери и ребенка имени проф. М.Ф. Руднева «ДОС». Адрес: г. Днепр, пр. Пушкина, 26.

Статья поступила в редакцию 22.12.2018 г.; принята в печать 19.03.2019 г.