

УДК 616.346.2-002.1

В.И. Аверин², М.А. Литвяков¹, К.М. Кубраков¹, В.М. Семенов¹, О.В. Маршалко³

Ранняя диагностика бактериальной обсемененности брюшной полости при деструктивном аппендиците у детей с помощью тест-системы «D-лактат»

¹Витебский государственный медицинский университет, Республика Беларусь

²Белорусский государственный медицинский университет, г. Минск, Республика Беларусь

³Министерство здравоохранения Республики Беларусь, г. Минск

Цель: определить диагностическую ценность тест-системы «D-лактат» для диагностики бактериальной обсемененности брюшной полости при остром деструктивном аппендиците (ОДА) и его гнойных осложнениях у детей.

Материалы и методы. Основная группа пациентов включала 48 детей с ОДА, контрольная – 12, госпитализированных в плановом порядке в детское хирургическое отделение УЗ «Витебский областной детский клинический центр».

В основной группе 34 (70,83%) пациента перенесли неосложненный ОДА (I подгруппа), а у 14 (29,17%) детей ОДА осложнился перитонитом (II подгруппа). Медиана пребывания пациентов в стационаре составила 11 (10–12) койко-дней (I подгруппа) и 17,5 (14–19) койко-дней (II подгруппа).

Забор перитонеального экссудата (ПЭ) осуществлялся при проведении экстренных и плановых открытых и лапароскопических операций по поводу ОДА (n=48), паховых грыж (n=8), варикоцеле (n=3), брюшной формы крипторхизма (n=1). Материал отправлялся на бактериологическое исследование и на D-лактат.

Бактериологический анализ ПЭ проводился на микробиологическом анализаторе Vitek 2 Compact Biomerieux (Франция). Статистический анализ выполнялся в программе Statistica 10.0, SPSS 19 и MedCalc 10.2.

Результаты. Уровень D-лактата в ПЭ у 48 пациентов основной группы составил 1,21 (0,58–2,85) ммоль/л (min 0,19 ммоль/л – max 4,89 ммоль/л). Медиана концентрации D-лактата в ПЭ у пациентов контрольной группы была 0,26 (0,2–0,31) ммоль/л (min 0,16 ммоль/л – max 0,34 ммоль/л), что статистически значимо (U-тест Манна–Уитни, $p < 0,0001$) превышает таковой у пациентов с ОДА.

В ходе проведенного ROC-анализа установлено, что уровень D-лактата в ПЭ, превышающий 0,335 ммоль/л, указывает на наличие у пациента бактериальной контаминации с чувствительностью 89,6% (95% ДИ: 77,3...96,5) и специфичностью 100% (95% ДИ: 73,5...100), площадь поля под кривой AUC=0,938 (95% ДИ: 0,872 ... 0,996) ($p < 0,001$), что позволяет считать определение уровня D-лактата в ПЭ хорошим методом экспресс-диагностики бактериальной инфекции брюшной полости.

Выводы. Применение тест-системы «D-Лактам» с определением D-лактата в ПЭ, превышающего 0,335 ммоль/л, достоверно ($p < 0,001$) указывает на наличие у пациентов бактериального обсеменения брюшной полости при ОДА.

Ключевые слова: острый деструктивный аппендицит, перитонит, D-лактат, детская хирургия, микроорганизм.

Early diagnosis of bacterial contamination of the abdominal cavity with destructive appendicitis in children using the test system «D-lactam»

V.I. Averin², M.A. Litviakou¹, K.M. Kubrakou¹, V.M. Semenov¹, O.V. Marshalko³

¹Vitebsk State Medical University, Republic of Belarus

²Belarusian State Medical University, Minsk, Republic of Belarus

³Ministry of Health care of the Republic of Belarus, Minsk

Objective. To determine the diagnostic value of the test system «D-lactam» for the diagnosis of bacterial contamination of the abdominal cavity in acute destructive appendicitis (ODA) and its purulent complications in children.

Оригінальні дослідження. Торакальна та абдомінальна хірургія

Materials and methods. The main group of patients included 48 children with ODA, control – 12, routinely hospitalized in the pediatric surgical department of Vitebsk Regional Clinical Center for Children.

In the main group, 34 (70.83%) patients underwent an uncomplicated ODA (subgroup I), and 14 (29.17%) children had ODA complicated by peritonitis (subgroup II). The median of hospital stay was 11 (10–12) bed-days (subgroup I) and 17.5 (14–19) bed-days (subgroup II).

The peritoneal exudate (PE) was collected during emergency and planned open and laparoscopic operations for ODA (n=48), inguinal hernia (n=8), varicocele (n=3), abdominal cryptorchidism (n=1). The material was sent for bacteriological analysis and D-lactate.

Bacteriological analysis of PE was performed on a Vitek 2 Compact Biomerieux microbiological analyzer (France). Statistical analysis was carried out in the program Statistica 10.0, SPSS 19 and MedCalc 10.2.

Results. The level of D-lactate in PE in 48 patients of the main group was 1.21 (0.58–2.85) mmol/l (min 0.19 mmol/l – max 4.89 mmol/l). The median of D-lactate concentration of PE in the control group was 0.26 (0.2–0.31) mmol/l (min 0.16 mmol/l – max 0.34 mmol/l), which is statistically significant (U-test Mann–Whitney, $p < 0.0001$) exceeds that in patients with ODA.

During the ROC analysis, it was found that the level of D-lactate in PE exceeding 0.335 mmol/l indicates that the patient has bacterial contamination with a sensitivity of 89.6% (95% CI: 77.3...96.5) and specificity 100% (95% CI: 73.5...100), the field area under the curve $AUC=0.938$ (95% CI: 0.872 ... 0.996) ($p < 0.001$), which makes it possible to consider determining the level of D-lactate in PE as a good method of express diagnosis of bacterial infections of the abdominal cavity.

Conclusions. The use of the «D-Lactam» test system with the determination of D-lactate in PE exceeding 0.335 mmol/l reliably ($p < 0.001$) indicates the presence of bacterial contamination of the abdominal cavity in patients with ODA.

Key words: acute destructive appendicitis, peritonitis, D-lactate, pediatric surgery, microorganism.

Рання діагностика бактеріального обсіменіння черевної порожнини у дітей з деструктивним апендицитом за допомогою тест-системи «D-лактам»

В.І. Аверін², М.О. Литвяков¹, К.М. Кубраков¹, В.М. Семенов¹, О.В. Маршалко³

¹Вітебський державний медичний університет, Республіка Білорусь

²Білоруський державний медичний університет, м. Мінськ, Республіка Білорусь

³Міністерство охорони здоров'я Республіки Білорусь, м. Мінськ

Мета: визначити діагностичну цінність тест-системи «D-лактам» для діагностики бактеріального обсіменіння черевної порожнини при гострому деструктивному апендициті (ГДА) та його гнійних ускладненнях у дітей.

Матеріали і методи. Основна група пацієнтів включала 48 дітей з ГДА, контрольна – 12, госпіталізованих у плановому порядку у дитяче хірургічне відділення ЗОЗ «Вітебський обласний дитячий клінічний центр».

В основній групі 34 (70,83%) пацієнти перенесли неускладнений ГДА (I підгрупа), а у 14 (29,17%) дітей ГДА ускладнився перитонітом (II підгрупа). Медіана перебування пацієнтів в стаціонарі становила 11 (10–12) ліжко-днів (I підгрупа) та 17,5 (14–19) ліжко-днів (II підгрупа).

Забір перитонеального ексудату (ПЕ) здійснювався при проведенні екстрених і планових відкритих і лапароскопічних операцій з приводу ГДА (n=48), пахових кил (n=8), варикоцеле (n=3), черевної форми крипторхізму (n=1). Матеріал відправлявся на бактеріологічне дослідження і на D-лактат. Бактеріологічний аналіз ПЕ проводився на мікробіологічному аналізаторі Vitek 2 Compact Biomerieux (Франція). Статистичний аналіз виконувався у програмі Statistica 10.0, SPSS 19 и MedCalc 10.2.

Результати. Рівень D-лактату у ПЕ у 48 пацієнтів основної групи склав 1,21 (0,58–2,85) ммоль/л (мін 0,19 ммоль/л – мах 4,89 ммоль/л). Медіана концентрації D-лактату у ПЕ у пацієнтів контрольної групи була 0,26 (0,2–0,31) ммоль/л (мін 0,16 ммоль/л – мах 0,34 ммоль/л), що статистично значуще (U-тест Манна–Вітні, $p < 0,0001$) перевищує такий у пацієнтів з ГДА.

У ході проведеного ROC-аналізу виявлено, що рівень D-лактату у ПЕ, що перевищує 0,335 ммоль/л, свідчить про наявність у пацієнта бактеріальної контамінації з чутливістю 89,6% (95% ДІ: 77,3...96,5) та специфічністю 100% (95% ДІ: 73,5...100), площа поля під кривою $AUC=0,938$ (95% ДІ: 0,872 ... 0,996) ($p < 0,001$), що дозволяє вважати визначення рівня D-лактату у ПЕ хорошим методом експрес-діагностики бактеріальної інфекції черевної порожнини.

Висновки. Застосування тест-системи «D-Лактам» з визначенням D-лактату у ПЕ, що перевищує 0,335 ммоль/л, достовірно ($p < 0,001$) вказує на наявність у пацієнтів бактеріального обсіменіння черевної порожнини при ГДА.

Ключові слова: гострий деструктивний апендицит, перитоніт, D-лактат, дитяча хірургія, мікроорганізм.

Введение

В современной детской хирургии все еще недостаточно полно изучена распространенность энтеропатогенной хирургической инфекции среди больных детей хирургического профиля. Остаются неполно исследованными причины тяжести ее течения и летальности среди детского населения, как при абдоминальных гнойно-септических заболеваниях, так и при гнейных осложнениях другой хирургической патологии [4].

Острый аппендицит (ОА) – одно из самых распространенных заболеваний в ургентной абдоминальной хирургии. В структуре неотложных оперативных вмешательств, выполняемых на органах брюшной полости у детей, ведущее место занимают операции по поводу ОА, составляя 70% [8]. Несмотря на достижения в его диагностике, частота де-

структивных форм ОА колеблется от 20 до 74% [11], при этом перитонит у детей развивается в 8 раз чаще, чем у взрослых, а генерализованные его формы при остром деструктивном аппендиците (ОДА) у них встречаются в 2,5 раза чаще, чем местные [2].

Аппендикулярный перитонит является наиболее тяжелым гнойно-септическим заболеванием детского возраста. Несмотря на успехи современной медицины, практически нулевую летальность, данное осложнение остается основной причиной развития сепсиса и синдрома полиорганной недостаточности у детей [3].

Назначение антибактериальных препаратов в послеоперационном периоде больным с ОДА является весьма распространенной практикой для стационаров. В то же время представления отечественных и зарубежных исследователей о том, всем ли больным

с ОДА необходима антибактериальная терапия в послеоперационном периоде, весьма противоречивы [7,9]. С одной стороны, отсутствие данных о клинической и микробиологической эффективности препаратов приводит к необоснованно длительному и нерациональному использованию антибиотиков, с другой – неадекватное их назначение может нанести вред не только пациенту, получающему лечение, но и многим другим, для которых препарат окажется неэффективным в случае развития резистентности [6].

Во время выполнения оперативного пособия в брюшной полости почти всегда выявляют выпот, часто мутный из-за большого количества лейкоцитов. Часть данного перитонеального экссудата (ПЭ) берется на посев для выявления наличия бактериального возбудителя и определения антибиотико-резистентности.

Результаты бактериологических посевов положительны лишь в 40% случаев и многим стационарам недоступны. Положительный ответ с указанием возбудителя зачастую появляется у врача не ранее 3–5 суток [6]. В большинстве случаев в данных ситуациях назначение антибактериальной терапии проводится эмпирически. Для определения бактериальной природы возбудителя и оптимизации назначения антибиотикотерапии разработана тест-система «D-лактам», позволяющая определять уровень D-лактата в биологических жидкостях, который продуцируется исключительно бактериальными агентами.

Первые работы по исследованию лактата в крови датируются 1925 годом. Авторы исследований, оценивающих роль D-лактата в дифференциальной диагностике между бактериальным, вирусным и асептическим менингитами, пришли к выводу, что D-лактат является хорошим показателем и одним из лучших маркером бактериальной природы инфекции по сравнению с обычными анализами [10,5].

Уже в настоящее время установлено, что определение концентрации D-лактата в плевральной, цереброспинальной и синовиальной жидкостях может служить высокоспецифичным и чувствительным методом для ранней диагностики бактериальной инфекции. Увеличение концентрации D-лактата в стерильных жидкостях организма может говорить об общей или локальной бактериальной инфекции или об абсорбции из мест, контаминированных большим количеством бактериальных патогенов [1].

Цель работы: определить диагностическую ценность тест-системы «D-лактам» для диагностики бактериальной обсемененности брюшной полости при ОДА и его гнойных осложнениях у детей.

Материал и методы исследования

Основную группу пациентов составили 48 детей, находившихся на лечении в детском хирургическом отделении учреждения здравоохранения «Витебский областной детский клинический центр» (УЗ «ВДОКЦ»). Из них 34 (70,83%) ребенка перенесли неосложненный ОДА (I подгруппа), а у 14 (29,17%) ОДА осложнился перитонитом (II подгруппа).

В I подгруппе флегмонозный ОА был диагностирован у 29 (85,29%) из 34 детей а у 5 (14,71%) – гангренозный аппендицит. Медиана возраста составила 9 (7–13,75) лет. Лапароскопическая аппендэктомия была выполнена 33 (97,06%) пациентам и только в одном случае (2,94%) имела место открытая операция. У 4 (11,76%) пациентов при наличии оментита дополнительно проводилась резекция участка большого сальника. В 8 (23,53%) случаях брюшная полость была дренирована на 4–7 суток после операции. Медиана пребывания пациентов в стационаре составила 11 (10–12) койко-дней.

У 14 детей II подгруппы течение ОДА осложнилось развитием местного (n=10, 71,43%) и общего (n=4, 28,57%) перитонита. В 10 (71,43%) случаях был диагностирован гангренозный перфоративный ОА, по 2 случая (14,28%) – гангренозный и флегмонозный ОА. Медиана возраста группы составила 12 (5,25–14,75) лет. В 10 (71,43%) случаях выполнено лапароскопическое вмешательство, в 4 (29,28%) – открытая санация. Практически всем пациентам (n=13) брюшная полость была дренирована, дренаж удален на 6–9 сутки после операции. В связи с развитием оментита у 4 (29,28%) детей дополнительно была выполнена резекция участка большого сальника. Медиана лечения в стационаре 14 детей составила 17,5 (14–19) койко-дней.

Всем пациентам основной группы (n=48) интраоперационно, при доступе в брюшную полость, выполнялся забор ПЭ. Полученный материал отправлялся на бактериологическое исследование и на D-лактат.

В контрольную группу вошли 12 пациентов, госпитализированных в плановом порядке в детское хирургическое отделение УЗ «ВДОКЦ». Медиана возраста данной группы составила 3 (2–8) года. Забор ПЭ для определения D-лактата осуществлялся при проведении плановых лапароскопических операций по поводу паховых грыж (n=8), варикоцеле (n=3), брюшной формы крипторхизма (n=1). Медиана проведенного койко-дня в стационаре составила 8 (4,5–8) суток.

Бактериологический анализ ПЭ проводился в микробиологической лаборатории государственного учреждения «Витебский областной центр гигиены,

Оригінальні дослідження. Торакальна та абдомінальна хірургія

Таблиця

Показатели крови у пациентов основной и контрольной групп*

Показатели крови	Исследуемая группа (n=48)	Контрольная группа (n=12)	Значения p<0,05
Лейкоциты, $\times 10^9/\text{л}$	17,4 (14–20)	7,59 (6–9)	0,000001**
Эозинофилы, %	2 (1–3)	3,5 (1–5)	0,417117
Палочкоядерные нейтрофилы, %	4 (2–7)	2 (1–3)	0,004036**
Сегментоядерные нейтрофилы, %	76 (67–80)	45,5 (33–50)	0,000001**
Лимфоциты, %	15 (10–23)	47 (38–52,5)	0,000001**
Моноциты, %	2 (2–5)	6 (3,5–7,5)	0,009626**
СОЭ, мм/ч	17,5 (12–25)	5 (2,5–9)	0,000019**

Примечания: * – данные представлены в виде Ме (LQ-UQ), ** – достоверность $p < 0,05$.

эпидемиологии и общественного здоровья» на микробиологическом анализаторе Vitek 2 Compact-Biomerieux (Франция). Результат анализа был готов на 5–6 сутки.

Качественная и количественная оценка D-лактата в ПЭ определялась с помощью тест-системы «D-Лактам» (ООО «Сивитал», Республика Беларусь) в биохимических лабораториях УЗ «ВДОКЦ» и учреждении здравоохранения «Витебская областная клиническая больница». Анализ ПЭ на D-лактат был готов через 1,5–2 часа от момента поступления в лабораторию.

Исследование было выполнено в соответствии с принципами Хельсинкской Декларации. Протокол исследования был одобрен Локальным этическим комитетом (ЛЭК) всех участвующих учреждений. На проведение исследований было получено информированное согласие родителей детей (или их опекунов).

Статистический анализ результатов исследования проводился с использованием пакетов Statistica 10.0 и SPSS 19 с расчетом частоты признака, 95% доверительного интервала (95% ДИ), медианы и интерквартильного интервала Ме (LQ-UQ). Для проверки нормальности распределения изучаемых признаков применялся тест Колмогорова–Смирнова. Уровень достоверности нулевой гипотезы (p) для принятия решения о значимости полученных результатов статистической обработки во всех тестах был принят равным или менее 0,05.

Эффективность диагностических методов (в частности, результатов клинической апробации тест-системы для определения и количественной оценки D-лактата в ПЭ) определялась при помощи ROC-анализа с построением ROC-кривых и расчетом «отсечных» значений D-лактата, соответствующих оптимальному сочетанию чувствительности и специфичности метода. При этом была использована программа для статистических расчетов MedCalc 10.2.

Результаты исследования и их обсуждение

У всех пациентов основной группы имелась болезненность при пальпации в правой подвздошной области и пассивное напряжение мышц передней брюшной стенки. Положительные перитонеальные симптомы (Щеткина–Блюмберга, Менделя) наблюдались у 36 (75%) детей. Температура тела при поступлении у 15 (31,25%) пациентов не была повышена, у 26 (54,17%) детей была субфебрильная – 37,5°C (37,23–37,68) и у 7 (14,58%) – фебрильная – 38,2°C (38,0–38,4).

Показатели воспалительной реакции в общем анализе крови при поступлении в стационар пациентов основной группы достоверно отличались ($p < 0,05$) от таких у пациентов контрольной группы и проявлялись лейкоцитозом, ускорением скорости оседания эритроцитов (СОЭ), выраженным сдвигом лейкоцитарной формулы влево (таб.).

Концентрация С-реактивного белка (СРБ) в сыворотке крови у пациентов основной группы составила 102 мг/л (42–144), что также достоверно ($p < 0,05$) отличалось от пациентов контрольной группы – 3 мг/л (2–4).

Таким образом, пациенты основной группы характеризовались наличием воспалительного процесса с системными нарушениями гомеостаза ($p < 0,05$).

Ультразвуковое исследование брюшной полости до операции выполнялось у 17 (35,42%) пациентов основной группы, при этом признаки ОА (пограничный диаметр отростка, свободная жидкость в брюшной полости) были выявлены у 13 (76,47%) детей.

При бактериологическом исследовании ПЭ из 44 пациентов основной группы возбудители были выделены у 32 (72,73%). В 12 (27,27%) случаях посева ПЭ оказались стерильными.

Грамположительная флора была получена в 9 (28,13%) посевах, грамотрицательные микроорганизмы обнаружены в 23 (71,88%) случаях.

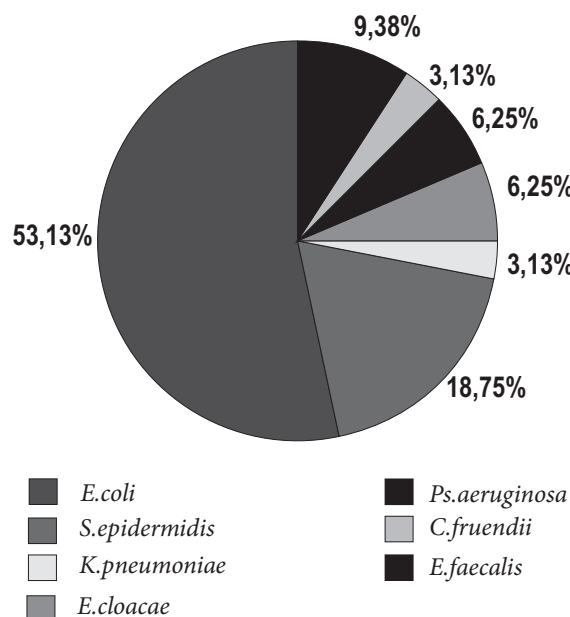


Рис. 1. Спектр возбудителей при деструктивных аппендицитах у детей

Спектр выделенных микроорганизмов представлен на рис. 1. У 6 (18,75%) пациентов был выделен *S. epidermidis*, у 3 (9,38%) – *E. faecalis*, у 17 (53,13%) – *E. coli*, по 2 (6,25%) штамма – *E. cloacae* и *P. aeruginosa* и по 1 (3,13%) изоляту – *K. pneumoniae* и *C. freundii*.

При бактериологическом исследовании ПЭ пациентов контрольной группы в 100% случаев микроорганизмы не были выделены.

При количественном определении уровня D-лактата в ПЭ у 48 пациентов основной группы медиана ее составила 1,21 (0,58–2,85) ммоль/л. Уровень D-лактата колебался в пределах от минимального выявленного уровня 0,19 ммоль/л до максимального – 4,89 ммоль/л. Медиана концентрации D-лактата в ПЭ пациентов контрольной группы составила 0,26 (0,2–0,31) ммоль/л, минимальное значение было 0,16 ммоль/л, максимальное – 0,34 ммоль/л.

Проведенный анализ при сравнении двух групп пациентов показал, что содержание D-лактата в воспалительном экссудате брюшной полости у пациентов с ОДА статистически значимо (U-тест Манна–Уитни, $p < 0,0001$) превышает таковой у здоровых лиц.

Медиана D-лактата у 32 пациентов основной группы с положительным бактериологическим посевом оказалась 1,05 (0,40–2,81) ммоль/л. Уровень D-лактата колебался в пределах от минимального 0,19 ммоль/л до максимального – 4,89 ммоль/л. При

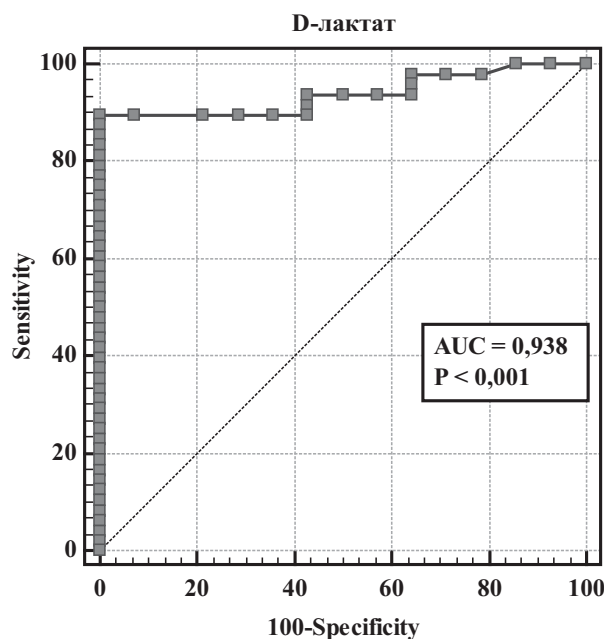


Рис. 2. ROC-кривая (определение наличия бактериальной обсеменённости брюшной полости по уровню D-лактата в ПЭ)

количественном определении ПЭ на D-лактат у 16 пациентов основной группы с отрицательными бактериологическими посевами и без посева медиана составила 1,66 (1,03–3,41) ммоль/л. Колебания уровня D-лактата было в пределах 0,46 ммоль/л – 4,82 ммоль/л. Достоверной разницы между данными группами не получено ($p = 0,064$).

При количественном определении ПЭ на D-лактат у 34 пациентов I подгруппы медиана составила 0,92 (0,41–1,27) ммоль/л. Уровень D-лактата колебался от 0,19 ммоль/л до 4,65 ммоль/л. При количественном определении ПЭ на D-лактат у 14 пациентов II подгруппы медиана составила 3,41 (2,87–4,66) ммоль/л. Уровень D-лактата колебался от 0,79 ммоль/л до 4,89 ммоль/л. Достоверная разница между этими группами ($p < 0,0001$) указывает на массивное обсеменение микроорганизмами и более тяжелое течение воспалительного процесса у пациентов с перитонитами. Данный факт демонстрирует возможность диагностики тяжелых проявлений гнойного процесса.

Установлены достоверные ранговые корреляции (Spearman) между концентрацией D-лактата в ПЭ и уровнем лейкоцитов крови ($R = 0,43$; $p = 0,05$) и СОЭ ($R = 0,53$; $p = 0,001$).

Для определения диагностической ценности концентрации D-лактата в ПЭ для диагностики бактериального инфицирования брюшной полости

Оригінальні дослідження. Торакальна та абдомінальна хірургія

нами был выполнен ROC-анализ, который позволил установить точку (значение D-лактата) диагностического разделения наличия бактериального агента в ПЭ.

В результате обработки данных оптимальной точкой диагностического разделения для диагностики инфицированности ПЭ была признана концентрация D-лактата в перитонеальной жидкости, превышающая 0,335 ммоль/л. Данной пороговой концентрации D-лактата соответствуют чувствительность 89,6% (95% ДИ: 77,3–96,5) и специфичность 100% (95% ДИ: 73,5–100,0) при AUC=0,938 (95% ДИ: 0,872–0,996), $p < 0,001$, что позволяет считать определение уровня D-лактата в ПЭ хорошим методом диагностики бактериальной обсемененности брюшной полости (рис. 2).

Выводы

1. Тест-система «D-Лактам» позволяет осуществлять качественную и количественную оценку D-лактата в перитонеальном экссудате.

2. Уровень D-лактата в ПЭ, который превышает 0,335 ммоль/л, с высокой степенью достоверности ($p < 0,001$) указывает на наличие у пациента бактериального обсеменения брюшной полости (рис. 2).

3. Установлена высокая чувствительность 89,6% (95% ДИ: 77,3...96,5) и специфичность 100% (95% ДИ: 73,5...100), AUC=0,934 (95% ДИ: 0,872...0,996) тест-системы «D-Лактам» для определения уровня D-лактата в перитонеальной жидкости ($p < 0,001$).

4. Тест-система «D-Лактам» может применяться как метод ранней диагностики бактериальной обсемененности брюшной полости и служит ориенти-

ром для назначения/продолжения приема антибактериальных препаратов в послеоперационном периоде при деструктивном аппендиците у детей.

Авторы заявляют об отсутствии конфликта интересов.

Литература

1. Зенькова СК. (2009). Бактериальные менингиты: клиничко-эпидемиологические и патогенетические особенности, лечение. Витебск: 157.
2. Исаков ЮФ, Степанов ЭА, Дронов АФ. (1980). Острый аппендицит в детском возрасте. Москва: Медицина: 192.
3. Карасева ОВ, Рошаль ЛМ, Брянцев АВ, Капустин ВА, Чернышева ТА, Иванова ТФ. (2007). Лечение аппендикулярного перитонита у детей. Детская хирургия. 3: 23–27.
4. Савельев ВС (ред.), Гельфанд БР (ред.) (2006). Абдоминальная хирургическая инфекция: клиника, диагностика, антимикробная терапия: практическое руководство. Москва: Литерра: 168.
5. Семенов ВМ, Зенькова СК, Дмитраченко ТИ, Веремей ИС, Кубраков КМ, Скворцова ВВ, Васильева МА. (2014). Бактериальные патогены как продуценты D-лактата. Журнал инфектологии. 6;2:90.
6. Chen Z et al. (2012). The clinical diagnostic significance of cerebrospinal fluid D-lactate for bacterial meningitis. Clin Chim Acta. 413:1512–1515.
7. Manutin PV, Uchvatkin VG, Rybin EP et al. (1997). General and local antibiotic treatment with ceftriaxone of suppurative-septic diseases and complications! Anestcatol. Rcammatol. 3:14–18.
8. Muehlstedt SG, Pham TQ, David J Scheling. (2004). The management of pediatric appendicitis: a survey of North American Pediatric Surgeons. J Pediatr Surg. 39;6:875–879.
9. Schem M, AssalLa A., Bachus H. (1994). Minimal antibiotic therapy after emergency abdominal surgery: a prospective study. BJS. 81;7: 989–991.
10. Tavarez WM et al. (2006). CSF markers for diagnosis of bacterial meningitis in neurosurgical postoperative patients. Arq. Neuropsiquiatr. 64:592–595.
11. Warner BW, Kullick RM, Stoops MM. (1998). An evidence-based clinical pathway for acute appendicitis decreases hospital duration and cost. J Pediatr Surg. 33;9: 1371–1375.

Відомості про авторів:

Аверін Василь Іванович – д.мед.н., проф., зав. каф. дитячої хірургії ЗО «Білоруський державний медичний університет». Адреса: м. Мінськ, просп. Дзержинського, 83.

Литвяков Михайло Олександрович – аспірант заочної форми навчання каф. госпітальної хірургії ЗО «Вітебський державний медичний університет». Адреса: м. Вітебськ, просп. Фрунзе, 27.

Кубраков Костянтин Михайлович – к.мед.н., доц., доц. каф. неврології і нейрохірургії ЗО «Вітебський державний медичний університет». Адреса: м. Вітебськ, просп. Фрунзе, 27.

Семенов Валерій Михайлович – д.мед.н., проф., зав. каф. інфекційних хвороб ЗО «Вітебський державний медичний університет». Адреса: м. Вітебськ, просп. Фрунзе, 27.

Маршалко Ольга Володимирівна – начальник управління кадрової політики, закладів освіти Міністерства охорони здоров'я Республіки Білорусь. Адреса: м. Мінськ, вул. Мясникова, 39.

Стаття надійшла до редакції 14.10.2018 р., прийнята до друку 11.03.2019 р.