

УДК 616-006.311-08-053

Д.В. Коноплицький

## Мініінвазивне лікування гемангіом у дітей

Вінницький національний медичний університет імені М.І. Пирогова, Україна

PAEDIATRIC SURGERY.UKRAINE.2019.1(62):11-17; DOI 10.15574/PS.2019.62.11

**Мета:** провести кількісний та якісний аналіз результатів мініінвазивного лікування гемангіом (ГА) зовнішньої локалізації при інтратуморальній гормонотерапії.

**Матеріали і методи.** Проведено аналіз результатів стаціонарного та амбулаторного лікування 117 дітей (81 дівчинка та 36 хлопчиків) з ГА зовнішньої локалізації, що перебували на обліку в клініці дитячої хірургії ВНМУ імені М.І. Пирогова.

**Результати.** Задовільний результат від запропонованого лікування відмічений у 112 пацієнтів, але у 12 (10,26%) хворих після 3–4 ін'єкцій спостерігалась гіпопигментація шкіри, а в 32 (27,35%) випадках – атрофія підшкірно-жирової клітковини, яка повністю відновлювалась до 10–12 місяців після закінчення лікування.

**Висновки.** Інтратуморальне введення триамценолону та бетаметазону сприяє максимальному збільшенню білків гострої фази запалення до сьомої доби лікування: рівень серомукоїдів перевищував у чотири рази величину показника до початку лікування ( $0,72 \pm 0,05$  од. опт. щільності проти  $0,18 \pm 0,02$  од. опт. щільності відповідно,  $p < 0,05$ ), рівень сіалових кислот перевищував у 1,76 разу величину показника до початку лікування ( $3,52 \pm 0,5$  ммоль/л проти  $2,0 \pm 0,3$  ммоль/л, відповідно,  $p < 0,05$ ), що свідчить про наявність інтенсивного руйнівного ефекту тканини ГА. Мініінвазивне лікування ГА шляхом інтратуморального введення триамценолону та бетаметазону дозволяє досягти задовільних косметичних та функціональних результатів у 95,73% хворих, що дозволяє розглядати його в якості альтернативи хірургічному висіченню пухлини.

**Ключові слова:** діти, гемангіома, інтратуморальне введення.

### Minimally-invasive treatment of hemangioma for children

D.V. Konoplytskyi

National Pirogov Memorial Medical University, Vinnytsia, Ukraine

The purpose of the study: to carry out quantitative and qualitative outcome analysis of minimally invasive treatment of external localization hemangioma at intratumoral hormone therapy.

**Materials and methods.** To the analysis was subject the results of institutional and outpatient (domiciliary care) treatment of 117 children (81 girls and 36 boys) with hemangioma of external localization, who were registered at the Clinic of pediatric surgery of National Pirogov Memorial Medical University, Vinnytsia.

**Results.** A satisfactory result from the offered treatment is marked for 112 patients, however 12 (10.26%) patients after 3-4 injections had hypopigmentation of skin, and in 32 (27.35%) atrophy of hypodermic-fatty cellulose that was fully restored in 10-12 months after completion of treatment.

**Conclusions.** Intratumoral introduction of triamcinolone and betamethasone assists the maximal increase of proteins of sharp phase of inflammation to a 7 twenty-four hours of treatment: the level of seromucoids exceeded in four times the size of index to beginning of treatment ( $0.72 \pm 0.05$  h. wholesale. closenesses against  $0.18 \pm 0.02$  h. wholesale. closenesses accordingly,  $p < 0.05$ ), the level of sialic acids exceeded in 1.76 time size of index to beginning of treatment ( $3.52 \pm 0.5$  mmol/l against  $2.0 \pm 0.3$  mmol/l, accordingly,  $p < 0.05$ ), that testifies to the presence of intensive destructive effect in fabric of hemangioma.

Minimally-invasive treatment of hemangioma by intratumoral administration of triamcinolone and betamethasone allows achieving satisfactory cosmetic and functional results in 95.73% of patients, which makes it possible to consider it as an alternative to surgical excision of the tumor

**Key words:** childrens, hemangioma, intratumoral injection.

### Миниинвазивное лечение гемангиом у детей

Д.В. Коноплицький

Вінницький національний медичний університет імені Н.І. Пирогова, Україна

**Цель:** провести количественный и качественный анализ результатов миниинвазивного лечения гемангиом (ГА) наружной локализации при интратуморальной гормонотерапии.

**Материалы и методы.** Проанализированы результаты стационарного и амбулаторного лечения 117 детей (81 девочка и 36 мальчиков) с ГА наружной локализации, которые находились на учете в клинике детской хирургии ВНМУ имени Н.И. Пирогова.

**Результаты.** Удовлетворительный результат от предложенного лечения отмечен у 112 пациентов, однако у 12 (10,26%) больных после 3–4 инъекций наблюдалась гипопигментация кожи, а у 32 (27,35%) – атрофия подкожно-жировой клетчатки, которая полностью восстанавливалась через 10–12 месяцев после окончания лечения.

## Оригінальні дослідження. Загальна хірургія

**Выводы.** Интратуморальное введение триамценолона и бетаметазона способствует максимальному увеличению белков острой фазы воспаления к седьмым суткам лечения: уровень серомукоидов превышал в четыре раза величину показателя до начала лечения ( $0,72 \pm 0,05$  ед. опт. плотности против  $0,18 \pm 0,02$  ед. опт. плотности соответственно,  $p < 0,05$ ), уровень сиаловых кислот превышал в 1,76 раза величину показателя до начала лечения ( $3,52 \pm 0,5$  ммоль/л против  $2,0 \pm 0,3$  ммоль/л, соответственно,  $p < 0,05$ ), что свидетельствует о наличии интенсивного разрушительного эффекта в ткани гемангиом ГА.

Миниинвазивное лечение ГА путем интратуморального введения триамценолона и бетаметазона позволяет достичь удовлетворительных косметических и функциональных результатов у 95,73% больных, что позволяет рассматривать его в качестве альтернативы хирургическому иссечению опухоли.

**Ключевые слова:** дети, гемангиома, интратуморальное введение.

### Вступ

Гемангіома (ГА) у дітей – доброякісна пухлина су-динного походження. У своєму розвитку та перебігу ГА руйнує, а не розсуває, оточуючі тканини, що спричиняє значні функціональні та косметичні збитки, особливо при локалізації у критичних зонах.

Значна поширеність ГА у дитячому віці, запізнiла діагностика, невіправдана очікувальна тактика, помилки у виборі методу лікування спонукають фахівців різних спеціальностей постійно звертатись до цієї проблеми, яка до сьогодні не отримала свого остаточного вирішення. Мабуть, не існує жодного дитячого хірурга, який би в своїй практичній діяльності не брався за лікування ГА, як і не існує жодного фахівця, який би при цьому не зазнав поразки.

За даними сучасних вітчизняних та закордонних дослідників, чітко простежується тенденція до збільшення кількості хворих на ГА [9].

Багатьма авторами визначена висока мітотична активність у клітинах ГА та водночас відмічена можливість їх «спонтанної» регресії, що цілком відповідає пухлинній природі захворювання [7]. При цьому, на думку А.А. Маркова (2006), сподівання на «спонтанну» регресію часто виявляються марними, а втра-та часу грає не на користь дитині [4]. За даними вітчизняних дитячих хірургів, спонтанній регресії підлягають близько 7–8% капілярних ГА, які знаходяться на «закритих» ділянках і тільки у доношених дітей старше року [6].

У відповідь на будь-яке пошкодження (фізична травма, опік, хірургічна маніпуляція, інфекція, ріст та розвиток пухлини, вплив хімічних агентів тощо) в організмі запускається комплекс фізіологічних реакцій, спрямованих на локалізацію вогнища пошкодження та відновлення порушених функцій. Цей процес, який спрямований на відновлення та збереження гомеостазу, в широкому біологічному сенсі відомий як запалення, а комплекс місцевих і системних змін, що виникають безпосередньо за пошкодженням, складає поняття гострої фази запалення (ГФЗ), який притаманні неспецифічність та універсальність (схожий комплекс реакцій при інфекції та після фізичної травми), спрямованість на обмеження вогнища пошкодження, здійснення репаративних процесів.

Розвиток ГФЗ ініціюється та регулюється цитокинами, анафілоксинами та глюкокортикоїдами, деякі з яких виділяються безпосередньо у вогнищі запалення активованими макрофагами, лімфоцитами та іншими клітинами і можуть чинити як місцевий, так і загальний вплив. При місцевій реакції відбувається зміна просвіту кровоносних судин, агрегація тромбоцитів з утворенням тромбів, акумуляція нейтрофілів і макрофагів, звільнення протеаз та інших лізосомальних ферментів, утворення кінінів, простагландинів та інших медіаторів.

Зазвичай концентрація ГФЗ збільшується протягом перших 24–48 годин та триває протягом 7–10 днів, що засвідчує захисну, гомеостатичну природу цієї важливої відповіді. Однак звичайний перебіг ГФЗ може бути пролонгований за рахунок подовження дії пошкоджуючих факторів або при порушенні механізмів контролю та регуляції.

До групи білків, які виступають у якості маркерів ГФЗ, належать серомукоїди та сіалові кислоти.

Серомукоїди (орозомукоїд,  $\alpha$ -1 кислий глікопротеїн) – група глікопротеїнів сироватки крові, які є складовою сполучної тканини та при її руйнуванні, деградації або пошкодженні надходять у плазму крові. Підвищення вмісту серомукоїдів у сироватці крові свідчить на користь латентної активації будь-якого запального процесу, ще до початку проявів клінічної симптоматики, за рахунок того, що патологічний (запальний та некробіотичний) процес перебігає з руйнуванням клітин, внаслідок чого виникають умови виходу вуглеводно-протеїнових комплексів у кров із підвищенням їх концентрації. Завдяки таким властивостям, серомукоїд розглядається у якості гострофазного показника запалення, період життя якого триває до п'яти днів, що дозволяє вважати його індикатором виразності запального процесу. Підвищення рівня серомукоїдів притаманне гормонотерапії.

Сіалові кислоти, будучи за своїм походженням поліфункціональними сполуками із сильними кислотними властивостями, визначають антигенні та рецепторні властивості поверхні клітин, беручи участь у їх співдії з вірусами, токсинами, гормонами та іншими агентами, відіграючи важливу роль в

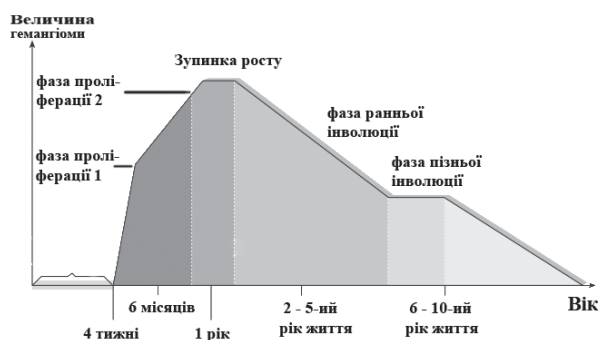


Рис. 1. Фази росту гемангіоми за Bruckner та Frieden, 2003 [11]

імунному захисті організму. Збільшення концентрації сілових кислот відбувається при патологічних станах, перебіг яких супроводжується деструкцією сполучної тканини [10].

Гемангіоми належать до локалізованих пухлин з патологічною проліферацією ендотеліальних клітин, яка характеризується фазою гіперцелюлярного росту та тривалою інволюційною фазою (рис. 1). Тому саме перші 12–16 місяців життя дитини є найбільш сприятливими в плані застосування мініінвазивних методів лікування. Крім того, відносним показанням по початку проведення лікувальних заходів у дітей старшого віку, у період так званої «фази інволюції», було прогресивне збільшення тканини ГА або повна відсутність тенденції до зменшення, утворення виразок, кровотечі та запальні процеси інфекційної етіології, що збігається з думкою деяких дослідників [12].

У рекомендаціях міжнародної групи експертів ВООЗ «Гемангіоми в дитячому віці» визначений основний спектр методів, які використовуються в

лікуванні ГА: лазеротерапія, кріодеструкція, склерозування ГА спиртом, хірургічне висічення [2,3].

Застосування традиційних методів лікування ГА часто не призводить до очікуваного результату, а іноді супроводжується ускладненнями поверхні пухлини у вигляді її виразкування, які супроводжуються тривалим перебігом процесу та відсутністю тенденції до швидкого загоєння виразок.

Методи поступового склерозування характеризуються значною тривалістю, недостатньою радикальністю при швидкорослих ГА, частими ускладненнями. Радикальне висічення ГА, особливо на відкритих ділянках, не завжди можливе через ризик виникнення кровотеч у ранньому післяопераційному періоді та формування косметичних дефектів у подальшому [1]. Не завжди ефективним виявляється і гормональний метод, який тільки призупиняє ріст ГА, сприяючи її частковій регресії. Опромінення НВЧ-полем як самостійний метод не сприяє повному ефекту руйнування тканини ГА, хоча механізм такого впливу полягає в дестабілізації зв'язаної води, за рахунок чого знижується життєва спроможність клітин.

Зважаючи на ці факти, проблему ефективності лікування ГА у дітей на сучасному етапі розвитку дитячої хірургії необхідно шукати в площині науково обґрунтованих методик використання консервативних та мініінвазивних методів лікування з урахуванням їх клінічних проявів та вікових особливостей пацієнтів, а також в удосконаленні самих цих методів лікування.

**Мета дослідження:** провести кількісний та якісний аналіз результатів мініінвазивного лікування гемангіом зовнішньої локалізації при інтратуморальній гормонотерапії.

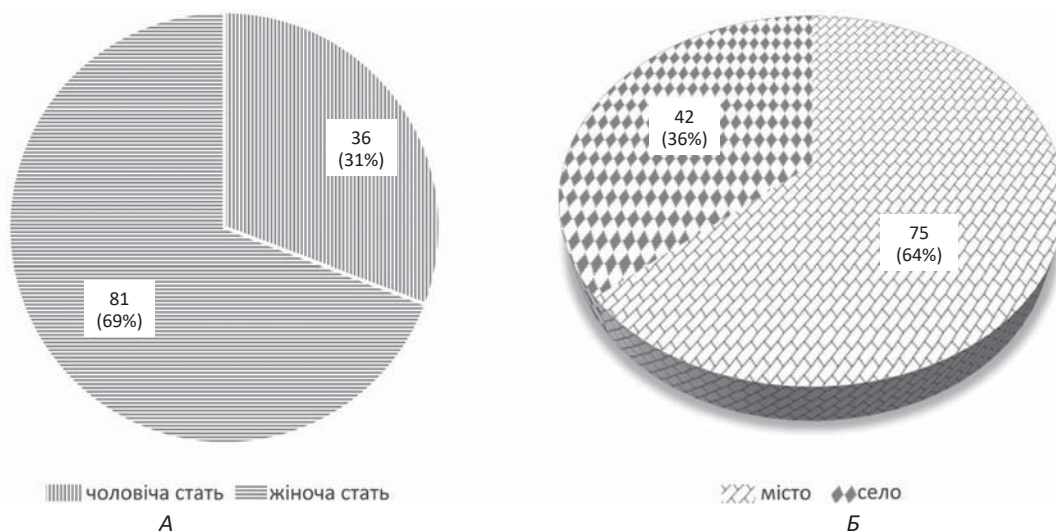


Рис. 2. Гендерний розподіл пацієнтів (А) та за місцем постійного мешкання (Б)

Оригінальні дослідження. Загальна хірургія

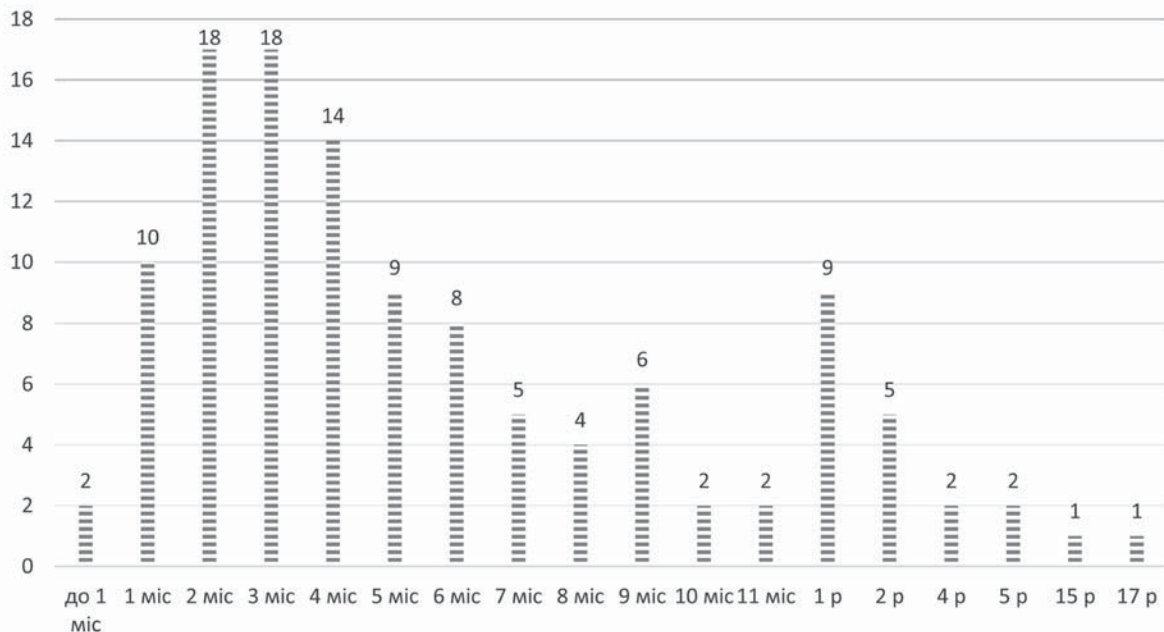


Рис. 3. Розподіл пацієнтів за віком

**Матеріал і методи дослідження**

Аналізу підлягали результати стаціонарного та амбулаторного лікування 117 дітей (81 дівчинка та 36 хлопчиків) із ГА зовнішньої локалізації, що перебували на обліку в клініці дитячої хірургії ВНМУ імені М.І. Пирогова. Мешкали у селі 42 пацієнти, у місті – 75 (рис. 2). Розподіл пацієнтів за віком наведений на рис. 3.

Матеріалом для дослідження була сироватка крові, яку у вакутайнерах централізовано відправляли у спеціалізовану біохімічну лабораторію. Забір матеріалу на дослідження, зважаючи на можливу динаміку існування гострофазних білків, поводити до початку лікування, на 7, 14 та 21 добу після інтратуморальної ін'єкції суміші тріаценолону та бетаметазону.

Визначення концентрації сіалових кислот у сироватці крові проводилось колориметричним методом. Безбілковий фільтрат сироватки крові піддавали гідролізу, внаслідок якого зі складу сіалоглікопротеїдів виділяються сіалові кислоти, що, взаємодіючи з оцтовою та сірчаною кислотами за умов підвищеної температури, створюють забарвлені сполуки, які змінюють загальний колір розчину, інтенсивність якого залежить від концентрації в ньому сіалових кислот. Апаратне дослідження відбувається на фотоелектроколориметрі у режимі зеленого світлофільтру.

Визначення рівня серомукоїдів проводили імунотурбодиметричним методом, заснованим на утворенні осаду з деяких білків при додаванні до сироватки крові розчину хлорної кислоти. У ході реакції серомукоїди залишаються в розчині, з якого осаджу-

ються фосфорно-вольфрамовою кислотою. За ступенем помутніння реакційного розчину визначали вміст серомукоїдів у сироватці крові в діапазоні від 0 од. S-H до 15 од. S-H (за Shank та Hoagland) [5].

Дослідження виконані відповідно до принципів Гельсінської Декларації. Протокол дослідження ухвалений Локальним етичним комітетом (ЛЕК) всіх зазначених у роботі установ. На проведення досліджень було отримано проінформовану згоду батьків дітей.

**Результати дослідження та їх обговорення**

У якості мініінвазивного методу нами застосовано інтратуморальне введення суміші синтетичного глюкокортикостероїду тріаценолону та синтетичного кортикостероїду бетаметазону у вікових дозах відповідно до інструкцій щодо застосування препаратів [8].

Усього у 117 пацієнтів налічувалось 152 вогнища ГА, оскільки у вісьмох пацієнтів визначалась наявність декількох, від 2 до 8, пухлинних утворень. Загальний кількісний розподіл ГА за локалізацією наведено на рис. 4.

Лікувальний сеанс передбачав інтратуморальне ін'єкційне введення суміші тріаценолон+бетаметазон у вікових дозуваннях безпосередньо в товщу ГА. Напрямок введення об'єму суміші препаратів обирався від периферії пухлини до її центру. Сегмент ГА, на який планується вплив гормональної суміші, обирався переважно у проекції існуючої живлячої судини, з метою більш значного лікувального впливу.



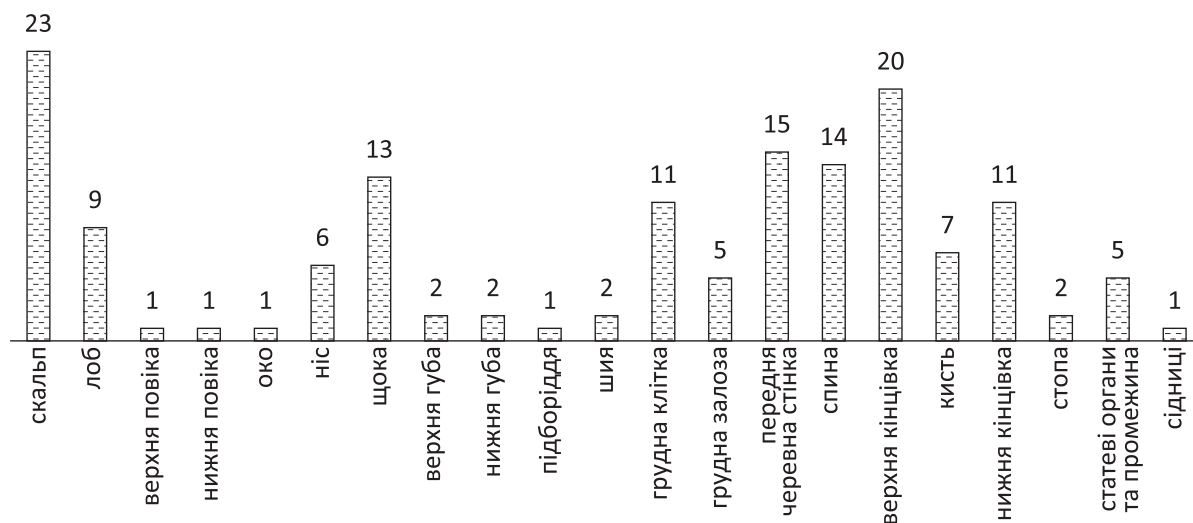


Рис. 4. Кількісний розподіл гемангіом за локалізацією

Введення голки безпосередньо в тканину пухлини виконувалось після місцевого знеболення кремом «Емла 5%», який наносився на поверхню ГА в проекції передбачуваної ін'єкції товстим шаром, із розрахунку 1 г препарату на 10 см<sup>2</sup>, та накладання оклюзійної пов'язки з тривалістю аплікації протягом 40–60 хв.

Для контролю ефективності мініінвазивного лікування, визначення кількості сеансів інтратуморального введення суміші триамценолону та бетаметазону, крім візуальної оцінки, визначали планіметричні розміри пухлини та досліджували динаміку рівня маркерів ГФЗ (серомукоїди та сіалові кислоти) як показника руйнування тканини ГА (табл.).

Рівень серомукоїдів на 7-му добу перевищував у чотири рази величину показника до початку лікування ( $0,72 \pm 0,05$  од. опт. щільності проти  $0,18 \pm 0,02$  од. опт. щільності відповідно,  $p < 0,05$ ), на 14 добу – у 1,78 разу ( $0,32 \pm 0,04$  од. опт. щільності проти  $0,18 \pm 0,02$  од. опт. щільності відповідно,  $p < 0,05$ ), досягаючи практично нормального рівня до 21 доби.

Рівень сіалових кислот на 7-му добу перевищував у 1,76 разу величину показника до початку лікуван-

ня ( $3,52 \pm 0,5$  ммоль/л проти  $2,0 \pm 0,3$  ммоль/л, відповідно,  $p < 0,05$ ), на 14 добу – лише у 1,16 разу ( $2,31 \pm 0,4$  ммоль/л проти  $2,0 \pm 0,3$  ммоль/л відповідно,  $p > 0,05$ ), досягаючи практично нормального рівня до 21 доби.

З огляду на отримані показники динаміки білків ГФЗ, можна стверджувати, що максимальний руйнівний ефект на тканину ГА після ін'єкції триамценолону та бетаметазону відбувається протягом перших 7 днів, з поступовим зменшенням виразності ефективної дії до 21 доби.

Мініінвазивному лікуванню запропонованим методом підлягали невеликі ГА із загальною площею до 15,0 см<sup>2</sup>. За одне введення зона активного лікувального впливу максимально становила до 3,0 см<sup>2</sup>. Кількість сеансів інтратуморального введення триамценолону та бетаметазону визначалась індивідуально, у кожному конкретному випадку, розраховувалась залежно від лінійних параметрів (площа, висота, глибина розповсюдження, виразність живлячих судин тощо) та швидкості росту пухлини, з обов'язковим урахуванням оцінки ефективності попередніх сеансів.

Задовільний результат від лікування відмічений у 112 (95,73%) пацієнтів, але у 12 (10,26%) хво-

**Таблиця**

Динаміка показників білків ГФЗ після інтратуморального введення триамценолону та бетаметазону

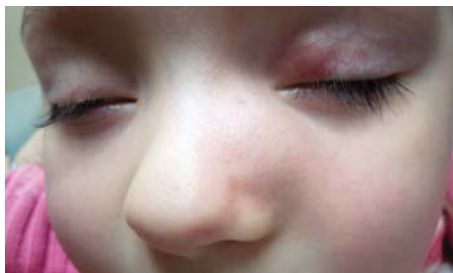Показник	Термін дослідження сироватки крові				
	норма	до лікування	7 доба	14 доба	21 доба
	n=30	n=30	n=28	n=25	n=25
Серомукоїди (од. оптичної щільності)	$0,17 \pm 0,03$	$0,18 \pm 0,02$	$0,72 \pm 0,05^*$	$0,32 \pm 0,04^*$	$0,2 \pm 0,03$
Сіалові кислоти (ммоль/л)	$1,95 \pm 0,2$	$2,0 \pm 0,3$	$3,52 \pm 0,5^*$	$2,31 \pm 0,4$	$2,08 \pm 0,3$

Примітка: \* –  $p < 0,05$  по підношенню до показника норми.

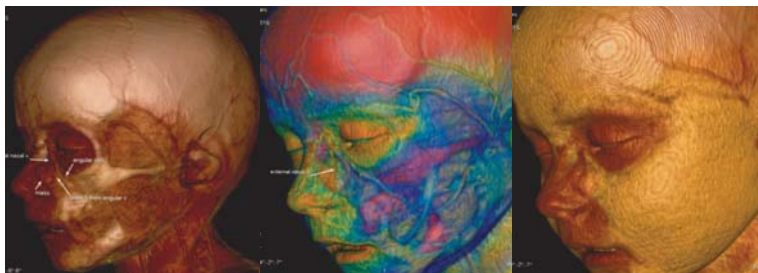
## Оригінальні дослідження. Загальна хірургія

рих після 3–4 ін'єкцій спостерігалась гіпопигментація шкіри, а в 32 (27,35%) випадках – атрофія підшкірно-жирової клітковини, яка повністю відновлювалась до 10–12 місяців після закінчення лікування. При повному зникненні тканини ГА шкіра поступово набуває свого звичайного вигляду та будови, із відновленим епітеліальним шаром та іноді із залишками мережі дрібних судин у товщі дерми.

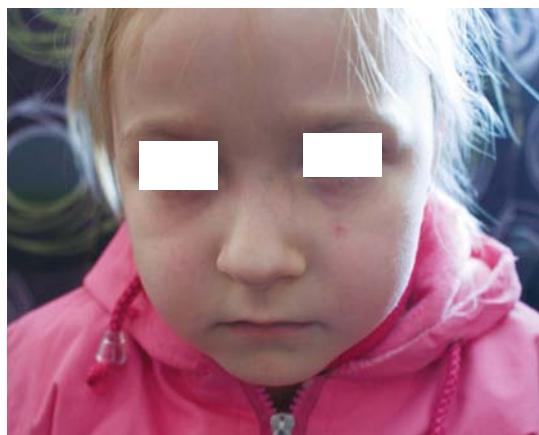Як ілюстрацію наводимо клінічний приклад. Дівчинка Б., МКСХ №1385, вік 2 р., 03.02.2015 р. госпіталізована в дитячий хірургічний стаціонар з діагнозом «Кавернозна гемангіома носа зліва». З анамнезу відомо, що дитина хворіє безпосередньо від народження. Раніше батьки звертались по допомогу до дільничного лікаря, була обрана очікувальна тактика. У динаміці спостереження пухлиноподібне утворення без тенденції до зменшення, а протягом останніх двох місяців мати відмічає тенденцію до збільшення утворення в розмірах, навколо якого почала простежуватись чітка мережа підшкірних кровоносних судин (рис. 5).



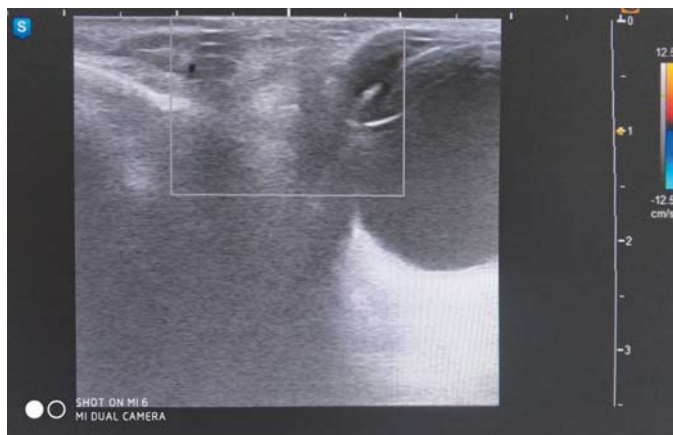
**Рис. 5.** Хвора Б., МКСХ №1385, вік 2 р., діагноз: «Кавернозна гемангіома носа зліва». Загальний вигляд станом на 03.02.2015 р.



**Рис. 6.** Хвора Б., МКСХ №1385, вік 2 р., діагноз: «Кавернозна гемангіома носа зліва». СКТ голови з рентгенконтрастним підсиленням, скани у 3D-реконструкції



**Рис. 7.** Пацієнтка Б., вік 4 роки. Загальний вигляд при контрольному огляді (травень 2017 р.)



**Рис. 8.** Пацієнтка Б., вік 4 роки. УЗД спинки носа режимі кольорового доплерівського картування (травень 2017 р.)

При пальпації у ділянці крила носа зліва з переходом на ліву щоку визначається пухлиноподібне утворення м'яко-еластичної консистенції, безболісне, загальним діаметром до 4,0 см. У товщі шкіри над утворенням спостерігається виразна розгалужена мережа звивистих кровоносних судин темно-синього та червоного кольору. При натисканні розміри ГА тимчасово зменшуються за рахунок її сплюснення.

УЗД утворення: у ділянці перенісся зліва локується підвищеної ехогенності утворення з нерівним нечітким контуром розмірами 27×7,3 мм, кровотік посилений.

06.02.2015 р. дитині виконана СКТ голови з внутрішньовенним рентгенконтрастним підсиленням, на якій у ділянці лівого крила носа, з переходом на ліву щоку, визначається пухлинне утворення площею до 3,2 см<sup>2</sup>, що за своєю структурою нагадує кавернозну гемангіому із живлячими судинами (рис. 6).

Дитині інтратуморально, двічі з інтервалом у три місяці, введена суміш тріамценолону та бетаметазону. При наступних контрольних оглядах щотримісяці відмічена стійка позитивна динаміка у вигляді

зменшення об'єму ГА. При огляді пацієнтки у віці чотирьох років у травні 2017 р. ознаки пухлини відсутні, спостерігаються лише окремі підшкірні судини (рис. 7).

При контрольному УЗД спинки носа зліва в сірошкальному режимі на частоті 11 МГц об'ємних утворень патологічного характеру не виявлено. У режимі кольорового доплерівського картування локуси кровотоку у цій ділянці не визначаються (рис. 8).

## Висновки

Інтрамуральне введення тріамценолону та бетаметазону сприяє максимальному збільшенню білків гострої фази запалення до сьомої доби лікування: рівень серомукоїдів перевищував у чотири рази величину показника до початку лікування ( $0,72 \pm 0,05$  од. опт. щільності проти  $0,18 \pm 0,02$  од. опт. щільності відповідно,  $p < 0,05$ ), рівень сіалових кислот перевищував у 1,76 разу величину показника до початку лікування ( $3,52 \pm 0,5$  ммоль/л проти  $2,0 \pm 0,3$  ммоль/л, відповідно,  $p < 0,05$ ), що свідчить про наявність інтенсивного руйнівного ефекту тканини ГА.

Мініінвазивне лікування ГА шляхом інтрамурального введення тріамценолону та бетаметазону дозволяє досягти задовільних косметичних та функціональних результатів у 95,73% хворих, що дозволяє розглядати його в якості альтернативи хірургічному висіченню пухлини.

*Автори заявляють про відсутність конфлікту інтересів.*

## Відомості про автора:

*Коноплицький Денис Вікторович – аспірант каф. дитячої хірургії Вінницького НМУ імені М.І. Пирогова. Адреса: м. Вінниця, вул. Пирогова, 59.*

Стаття надійшла до редакції 17.10.2018 р., прийнята до друку 13.03.2019 р.

## Література

1. Бензар І, Левицький А, Бліхар В. (2017). Судинні аномалії у дітей. Тернопіль: ТДМУ: 360.
2. Богомолец ОВ. (2010). Опухоль детского возраста. Новое в диагностике и лечении гемангиом. Косметолог.1:23–27.
3. Исаков ЮФ. (ред.) (2004). Хирургические болезни детского возраста: учебник: в 2 т. Москва: ГЭОТАР-МЕД. Т.2: 284.
4. Марков АА. (2006). Криогенное лечение доброкачественных сосудистых опухолей (гемангиом) у детей. Москва: Медси: 96.
5. Минухин ВВ, Косилова ОЮ, Ткаченко ВЛ. (2013). Уровень белков острой фазы как критерий эффективности антибактериальной терапии эшерихиозного экспериментального перитонита. Запорожский медицинский журнал. 4:99–101.
6. Пашенко ЮВ, Вивчарук ВП, Пашенко КЮ. (2011). Гемангиомы у детей: современные тенденции и перспективные направления лечения. Медицина неотложных состояний. 6:13–19.
7. Сенаторова АС, Гончарь МА, Страшок АИ и др. (2013). Инновационные технологии в лечении гемангиом у детей. Дитячий лікар.3:5–9.
8. Фомін ОО, Гераськін ОВ, Коноплицький ВС, Фомина ЛВ, Коноплицький ДВ. (2008). Спосіб малоінвазивного лікування гемангиом у дітей. Пат. Україна. МПК (2006) А61В 17/00. Заявник і патентовласник: Вінницький національний медичний університет ім. М.І. Пирогова (UA). №u200800291. Заявл. 08.01.2008. Опубл. 26.05.2008. Бюл. №10.
9. Ходжаева АМ. (2010). Криогенные технологии в лечении гемангиом покровов тела. Аспирантский вестник Поволжья.3–4:120–123.
10. Цуканов ЮТ, Цуканов АЮ, Притыкина ТВ. (2006). Биохимические и иммунологические особенности соединительной ткани при варикозной болезни вен нижней половины туловища. Вестник Санкт-Петербургского университета. Сер. 11. Вып. 4:88–94.
11. Bruckner AL, Frieden IJ. (2003). Hemangiomas of infancy. J Am Acad Dermatol. 28;4:477–493.
12. Ni N, Wagner RS, Langer P, Guo S. (2011). New developments in the management of periocular capillary hemangioma in children. J Pediatr Ophthalmol Strabismus. 48:269–275.