

УДК 615.472+616-072.1:616.599:616-007-053.2

М.А. Аксельров^{1,2}, А.П. Комаров¹, П.А. Горохов², А.В. Столяр², В.А. Емельянова²,
А.А. Кокоталкин¹, М.Н. Сатывалдаев¹, Т.В. Сергиенко², В.А. Мальчевский^{1,3}

Хорошая фиксация троакара: так ли это необходимо при эндоскопических операциях?

¹ФГБОУ ВО «Тюменский ГМУ Министерства здравоохранения Российской Федерации»

²ГБУЗ ТО «Областная клиническая больница №2», г. Тюмень, Россия

³ФГБУН «Тюменский научный центр СО РАН»

PAEDIATRIC SURGERY.UKRAINE.2018.3(60):73-76; DOI 10.15574/PS.2018.60.73

Лапароскопическая хирургия стала «золотым стандартом» при лечении большинства хирургических заболеваний и пороков развития у детей. Остается проблемой, особенно у пациентов грудного возраста, выскальзывание гильзы троакара при смене инструмента.

Цель: разработать и внедрить быструю и атравматичную фиксацию троакара в мягких тканях пациента при эндоскопических операциях у детей.

Материалы и методы. Изучено течение операции у 53 детей, оперированных с использованием эндоскопических технологий по поводу атрезии пищевода, диафрагмальной грыжи, атрезии двенадцатиперстной кишки, грыжи пищеводного отверстия диафрагмы, гидронефроза, пузырно-мочеточникового рефлюкса, дивертикула мочевого пузыря. Средняя длительность операций составила 110±15 мин. Все пациенты были грудного возраста. Первую группу составили 27 пациентов, оперативное вмешательство у которых проходило без специальной фиксации троакара, вторую – 26 детей, которым троакар фиксировали по разработанной методике.

Результаты. Выскальзывание гильзы троакара во время смены инструментов зафиксировано у детей первой группы в 100% случаев, у пациентов второй группы – в 7,7%, что удлиняло время хирургического вмешательства, приводило к формированию подкожной эмфиземы в первой группе у 62,9%, а во второй – у 3,8% детей.

Выводы. Отсутствие надежной фиксации троакара с гладкой удлиненной гильзой при лапароскопическом доступе может быть определено как фактор, приводящий к усложнению операции, снижению ее эффективности и безопасности. Предложенная фиксация троакара при эндоскопических операциях позволяет исключить выскальзывание и миграцию троакара из области оперативного вмешательства, достоверно снижая риск возникновения раневых послеоперационных осложнений.

Ключевые слова: троакар, подкожная эмфизема, дети, пороки развития, лапароскопия, торакокопия, люмбоскопия, везикулокопия.

Good fixation of trocar: is it necessary for endoscopic operations?

M.A. Axelrov^{1,2}, A.P. Komarov¹, P.A. Gorokhov², A.V. Stolyar², V.A. Emelyanova², A.A. Kokotalkin¹, M.N. Satyvaldayev¹, T.V. Sergienko², V.A. Malchevsky^{1,3}

¹FSBEI of HE «Tyumen State Medical University of Ministry of Healthcare of the Russian Federation»

²State Budgetary Health Institution of Tyumen Regional «Regional Clinical Hospital No.2», the Russian Federation

³Federal Publicly Funded Institution of Science «Tyumen Scientific Centre of the SB RAS», the Russian Federation

Laparoscopic surgery has become the «gold standard» in the treatment of most surgical diseases and malformations in children. However, slipping out of the trocar sleeve during instrument changing, especially in infants, remains a problem.

Objective: to develop and implement a rapid and atraumatic fixation of trocar in the patient's soft tissues during the endoscopic operations in children.

Materials and methods. In total 53 endoscopic operative techniques were studied in children operated on oesophageal atresia, diaphragmatic hernia, duodenal atresia, hiatal hernia, hydronephrosis, vesicoureteral reflux, and bladder diverticulum. The average duration of surgeries was 110±15 minutes. All patients were infants. The 1st group consisted of 27 patients, in whom special fixation of the trocar during the surgical intervention was not provided, the 2nd group composed of 26 children with fixed trocar according to the developed method during the surgery.

Оригінальні дослідження. Абдомінальна хірургія

Results. Slippage of the trocar sleeve during the instrument changing was recorded in children of the 1st group in 100%, in the 2nd group in 7.7%, which prolonged the time of surgical intervention and led to subcutaneous emphysema in 62.9% of cases in the 1st group and 3.8% in the 2nd group.

Conclusions. The lack of secure fixation of the trocar with a smooth long sleeve during the laparoscopic access can be qualified as a risk factor for complication of the operation, which reduced its efficiency and safety. The recommended trocar fixation during the endoscopic operations allows to exclude its slipping out and migration from the operating field, significantly reducing the risk of wound postoperative complications.

Key words: trocar, subcutaneous emphysema, children, malformations, laparoscopy, thoracoscopy, lumboscopy, vesicoscopy.

Хороша фіксація троакара: наскільки це необхідно при ендоскопічних операціях?

М.О. Аксельров^{1,2}, А.П. Комаров¹, П.О. Горохов², О.В. Столяр², В.О. Емельянова², О.А. Кокоталкін¹, М.Н. Сативалдаєв¹, Т.В. Сергієнко², В.О. Мальчевський^{1,3}

¹ФДБЗО ВО «Тюменський ДМУ Міністерства охорони здоров'я Російської Федерації»

²ДБЗОЗ ТО «Обласна клінічна лікарня №2» м. Тюмень, Росія

³ФДБУН «Тюменський науковий центр СО РАН», Росія

Лапароскопічна хірургія стала «золотим стандартом» у лікуванні більшості хірургічних захворювань і вад розвитку у дітей. Залишається проблемою, особливо у пацієнтів грудного віку, вислизання гільзи троакара при зміні інструменту.

Мета: розробити і впровадити швидко та атравматичну фіксацію троакара у м'яких тканинах пацієнта при ендоскопічних операціях у дітей.

Матеріали і методи. Вивчали перебіг операції у 53 дітей, оперованих із застосуванням ендоскопічних технологій з приводу атрезії стравоходу, діафрагмальної грижі, атрезії дванадцятипалої кишки, грижі стравохідного отвору діафрагми, гідронефрозу, міхурово-сечоводного рефлюксу, дивертикулу сечового міхура. Середня тривалість операцій склала 110 ± 15 хв. Усі пацієнти були грудного віку. Першу групу склали 27 пацієнтів, оперативне втручання у яких відбувалося без спеціальної фіксації троакара, другу – 26 дітей, яким троакар фіксували за розробленою методикою.

Результати. Вислизання гільзи троакара під час зміни інструментів зафіксоване у дітей першої групи у 100% випадків, у пацієнтів другої групи – у 7,7%, що збільшувало час хірургічного втручання, призводило до формування підшкірної емфіземи у першій групі у 62,9%, а у другій – у 3,8% дітей.

Висновки. Відсутність належної фіксації троакара з гладенькою видовженою гільзою при лапароскопічному доступі може визначатися як фактор, що призводить до ускладнень операції, зниження її ефективності і безпеки. Запропонована фіксація троакара при ендоскопічних операціях дозволяє виключити вислизання і міграцію троакара з ділянки оперативного втручання, достовірно знижуючи ризик виникнення ранових післяопераційних ускладнень.

Ключові слова: троакар, підшкірна емфізема, діти, вади розвитку, лапароскопія, торакокопія, люмбоскопія, везикулокопія.

Введение

Лапароскопическая хирургия стала «золотым стандартом» при лечении большинства хирургических заболеваний и пороков развития у детей [1–4,7,11–14]. Однако используемые при этом троакары в большинстве случаев не имеют специальной фиксации в мягких тканях пациента. Предложен целый ряд модифицированных троакарных способов их фиксации [5,6,9,10], но проблема выскальзывания гильзы при смене инструмента во время операции сохраняется, особенно это актуально у детей периода новорожденности, недоношенных и маловесных. Отсюда следует, что максимально быстрая и безопасная для пациента фиксация троакара после его введения в грудную, брюшную полости или забрюшинное пространство при торако-, лапаро- или люмбоскопии является актуальной проблемой современной детской хирургии. Все вышеизложенное и определило цель данной работы.

Цель: разработать и внедрить быструю и атравматичную фиксацию троакара в мягких тканях пациента при эндоскопических операциях у детей.

Материал и методы исследования

Работа проводилась на клинической базе кафедры детской хирургии ФГБОУ ВО «Тюменский ГМУ», в детском хирургическом отделении №1 ГБУЗ ТО «Областная клиническая больница

№2» г. Тюмени. Для изучения результатов фиксации троакарных проанализировано течение операции у 53 детей, оперированных с использованием эндоскопических технологий по поводу атрезии пищевода, диафрагмальной грыжи, атрезии двенадцатиперстной кишки, грыжи пищеводного отверстия диафрагмы, гидронефроза, пузырно-мочеточникового рефлюкса, дивертикула мочевого пузыря. Длительность всех операций была более часа, в среднем 110 ± 15 мин. Все пациенты были грудного возраста.

Сформированы контрольная и основная группы. В первую вошли 27 пациентов, оперативное вмешательство у которых проходило без специальной фиксации троакара. Вторую составили 26 детей, которым троакар фиксировался с использованием обычной инъекционной иглы в авторской интерпретации. Суть методики заключается в следующем. Через инъекционную иглу проводится нить таким образом, что в руках оператора находятся оба ее конца. После установки троакара игла своей колющей частью прободает мягкие ткани по стенке канюли (рис. 1).

Путем незначительного подтягивания иглы образуется петля, и под контролем видеокамеры гильза троакара охватывается петлей (рис. 2).

После извлечения иглы петля вокруг троакара затягивается, а свободные концы нитей завязываются с противоположной стороны от места вкола

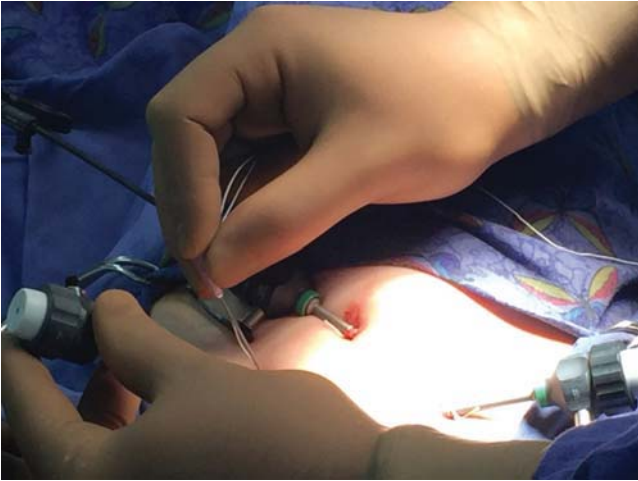


Рис. 1. Пневмозекулоскопия при дивертикуле мочевого пузыря. Прокол брюшной стенки и мочевого пузыря рядом с местом введения троакара

корпуса троакара, обеспечивая надежную фиксацию последнего в мягких тканях пациента (рис. 3).

Специального распределения детей в группах по возрасту, нозологии и длительности операции не проводилось. Сравнительный анализ не обнаружил межгрупповых различий. Все цифровые данные были обработаны при помощи программы БИОСТАТИСТИКА, предназначенной для статистической обработки результатов медицинских и биологических исследований методами, описанными в книге С. Гланца «Медико-биологическая статистика» (Primer of Biostatistics, 4th Edition, S.A. Glantz, McGraw-Hill).

Исследование было выполнено в соответствии с принципами Хельсинкской Декларации. Протокол исследования был одобрен Локальным этическим комитетом (ЛЭК) всех участвующих учреждений. На проведение исследований было получено информированное согласие родителей детей (или их опекунов).

Результаты исследования и их обсуждение

Наиболее частым осложнением во время операции было выскальзывание гильзы троакара во время смены инструментов, которое зафиксировано у детей первой группы в 100%. У детей второй группы данное осложнение мы наблюдали лишь у 2 (7,7%) новорожденных, что связываем с ослаблением фиксации за счет частой смены инструментов в рабочем троакаре при формировании анастомоза на двенадцатиперстной кишке и слабо развитой подкожно-жировой клетчатки у пациентов. Выскальзывание троакара не только удлиняло время оперативного вмешательства, но и приводило к травме кожи и апоневроза, а также утечке газа и попаданию его в мягкие ткани с формированием подкожной эмфи-

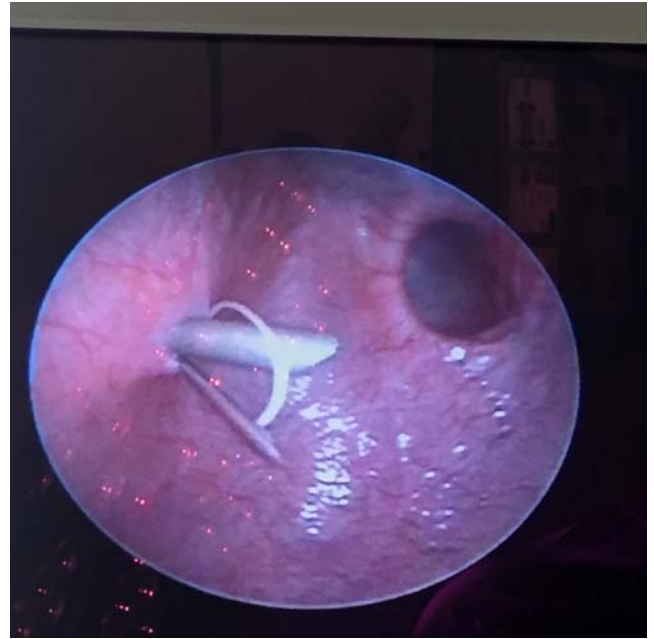


Рис. 2. В мочевом пузыре петля в устройстве заведена за троакар, охватывая его вокруг

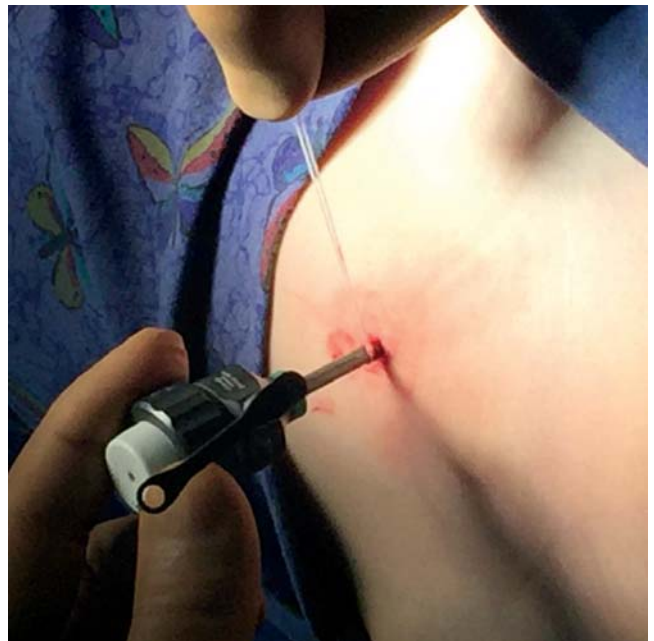

Рис. 3. После извлечения иглы охватывающая троакар нить завязана вокруг троакара, надежно его фиксируя

земы, которая зафиксирована у 17 (62,9%) детей первой группы. Во второй группе подкожную эмфизему после операции наблюдали лишь у 1 (3,8%) ребенка. Во всех случаях подкожная эмфизема разрешалась без специальных манипуляций и не сопровождалась возникновением раневых осложнений.

Выводы

Отсутствие надежной фиксации троакара с гладкой удлиненной гильзой при лапароскопическом доступе может быть определено как фактор, приво-

Оригінальні дослідження. Абдомінальна хірургія

дящий к усложнению операции, снижению ее эффективности и безопасности.

Предложенная фиксация троакара при лапаро-, торако-, люмбо-, везикулоскопическом доступе позволяет максимально быстро по времени и безопасно для пациента исключить выскальзывание и миграцию троакара из области оперативного вмешательства, достоверно снижая риск возникновения ранних послеоперационных осложнений.

Авторы заявляют об отсутствии конфликта интересов.

Литература

1. Аксельров МА. (2012). Искусственные кишечные свищи в абдоминальной хирургии у детей (совершенствование методов формирования, прогнозирования послеоперационного течения, лечение и профилактика осложнений). Омск: 42.
2. Аксельров МА, Емельянова ВА, Минаев СВ, Супрунец СН, Сергиенко ТВ, Карлова МН, Киселева НВ, Столяр АВ. (2017). Успешное применение торакоскопии (элонгация по Фокеру и формирование отсроченного анастомоза) у ребенка с множественными пороками развития, один из которых атрезия пищевода с непреодолимым диафрагмом. Медицинский вестник Северного Кавказа. 12; 2: 138–141. doi.org/10.14300/mnnc.2017.12039
3. Аксельров МА, Емельянова ВА, Разин МП, Сергиенко ТВ, Супрунец СН, Аксельров АМ, Киселева НВ, Анохина ИГ. (2017). Первый опыт проведения лапароскопии недоношенным новорожденным, страдающим некротизирующим энтероколитом. Вятский медицинский вестник. 2 (54): 4–6
4. Аксельров МА, Емельянова ВА, Супрунец СН, Сергиенко ТВ, Анохина ИГ, Киселева НВ. (2018). Первый опыт выполнения лапароскопического дуодено-дуоденального у новорожденных с высокой кишечной непроходимостью, вызванной кольцевидной поджелудочной железой. Новости хирургии. 2; 26: 248–253. doi 10.18484/2305-0047.2018.2.248
5. Лишко ВВ, Зайцев ДА. (2009). Троакар. Патент на полезную модель RU 88264 10.07.2009.
6. Мазитов МИ, Ляпахин АБ, Алыев ША. (2008). Устройство для лапароскопии. Патент на изобретение RU 2375976 30.06.2008.
7. Русак ПС, Волошин ЮЛ. (2016). Миниинвазивные методы диагностики и лечения абдоминальной формы крипторхизма. Медицинская наука и здравоохранение Урала. 3 (87): 22–26.
8. Толстанов ОК, Данилов ОА, Русак ПС, Рибальченко ВФ, Заремба ВР, Шевчук ДВ, Волошин ЮЛ. (2012). Особливості лікування абдоминальної форми крипторхизму. Хірургія дитячого віку. 3: 34–38.
9. Федоров ИВ, Чугунов АН, Вилиуллин ИН. (2009). Профилактика троакарных осложнений в лапароскопии. Эндоскопическая хирургия. 15; 6: 54–56.
10. Шинкарев СА, Подольский ВН, Синицын ЮИ, Корнев АА, Пикалов ОА, Козловская ЕВ, Харин ДВ, Припачкин СА, Зайцев ИГ, Бобровский АВ. (2010). Троакар с наружной и внутренней атравматичной фиксацией для эндоскопических операций. Патент на изобретение RU 2428945 19.05.2010.
11. Abdellaoui A, Atwan M, Reid F et al. (2007). Endoscopic assisted transaxillary first rib resection. Interact CardioVasc Thorax Surg. 6: 644–646.
12. Bax NMA, van der Zee DC. (2002). Feasibility of thoracoscopic repair of esophageal atresia with distal fistula. J Pediatr Surg. 37: 192–196.
13. Holcomb GW, Rothenberg SS, Bax MA et al. (2005). Thoracoscopic repair of esophageal atresia and tracheoesophageal fistula: A multi-institutional analysis. Annals of Surgery. 242; 3: 422–30.
14. Shepard AD, Parikshak M. (2004). Current surgical therapy. J Cameron (editor). Elsevier and Mosby: 840–845.

Відомості про авторів:

Аксельров Михайло Олександрович – д.мед.н., доц., зав. каф. дитячої хірургії ФДБЗО ВО «Тюменський ДМУ Міністерства охорони здоров'я Російської Федерації», зав. дитячого хірургічного відділення №1 ДБЗОЗ ТО «ОКЛ №2» м. Тюмень, гол. дитячий хірург м. Тюмені.

Комаров Антон Петрович – клінічний ординатор ФДБЗО ВО «Тюменський ДМУ Міністерства охорони здоров'я Російської Федерації».

Горохов Павло Олександрович – лікар-хірург дитячий, уролог-андролог дитячий, дитяче хірургічне відділення №1 ДБЗОЗ ТО «ОКЛ №2» м. Тюмень.

Столяр Олександр Володимирович – лікар-хірург дитячий, уролог-андролог дитячий, дитяче хірургічне відділення №1 ДБЗОЗ ТО «ОКЛ №2» м. Тюмень.

Емельянова Вікторія Олександрівна – лікар-анестезіолог-реаніматолог відділення реанімації новонароджених і недоношених дітей ДБЗОЗ ТО «ОКЛ №2» м. Тюмень.

Кокоталкін Олександр Анатолійович – аспірант кафедри дитячої хірургії ФДБЗО ВО «Тюменський ДМУ Міністерства охорони здоров'я Російської Федерації».

Сативалдаєв Мустахім Нагімович – аспірант кафедри дитячої хірургії ФДБЗО ВО «Тюменський ДМУ Міністерства охорони здоров'я Російської Федерації».

Сергієнко Тетяна Володимирівна – лікар-хірург дитячий, уролог-андролог дитячий, дитяче хірургічне відділення №1 ДБЗОЗ ТО «ОКЛ №2» м. Тюмень.

Мальчевський Володимир Олексійович – д.мед.н., проф. РАН, проф. кафедри дитячої хірургії ФДБЗО ВО «Тюменський ДМУ Міністерства охорони здоров'я Російської Федерації».

Стаття надійшла до редакції 12.03.2018 р., прийнята до друку 30.08.2018 р.