Читайте нас на сайті: http://med-expert.com.ua

УДК 616-001.45-053.2

В.С. Конопліцький[1], М.М. Сидорук[2], О.А. Харченко[2]

Збройно-вибухові поранення шиї у дітей у мирний час

[1] Вінницький національний медичний університет ім. М.І. Пирогова, Україна
[2] Вінницька обласна дитяча клінічна лікарня, Україна

PAEDIATRIC SURGERY.2017.2(55):66-69; doi 10.15574/PS.2017.55.66

Вогнепальні пошкодження анатомічних структур шиї та голови у дітей, внаслідок пошкодження тканин та органів з порушенням їх цілісності та утворення інфікованої рани, особливо в мирний час, становлять складну медичну та соціальну проблему через значну частку інвалідизації. Вогнепальні поранення шиї у дітей в мирний час повинні розглядатись як особлива група інфікованих механічних пошкоджень, за яких показана рання топічна діагностика із застосуванням УЗД, СКТ, МРТ, а за необхідності – й пошукове оперативне втручання з відповідним гемостазом. Діагностично-лікувальні заходи у дітей з вогнепальними пораненнями шиї повинні бути активними, комплексними та максимально радикальними, а період відновлення та реабілітації – безперервними та тривалими.

Ключові слова: вогнепальні пошкодження, мирний час, діти.

Gunshot and missile wounds in children in peace time

V.S. Konoplitsky[1], N.N. Sidoryk[2], A.A. Harchenko[2]
[1]National Pirogov Memorial Medical University, Vinnytsia, Ukraine
[2]Vinnytsia Regional Clinical Children's Hospital, Ukraine

Gunshot and missile injuries of neck and head in children, due to their tissue damage and distortion of normal anatomical architecture, as well as infected wound, especially in time of peace, are the crucial medical and social problems that can cause disability. Gunshot and missile injuries of neck in children in a peacetime should be managed as special infected wound group with an early local ultrasound, CT-diagnostics and MRI. Moreover, a diagnostic operative intervention with hemostasis can be necessary. Thus, diagnostic and curative measures in children with gunshot and missile wounds of neck should be active, complex and maximally radical, and a rehabilitation period and the follow-up should be long-term and continuous.

Key words: gunshot and missile wounds, peacetime, children.

Оружейно-взрывные ранения шеи у детей в мирное время

В.С. Коноплицкий[1], Н.Н. Сидорук[2], А.А. Харченко[2]
[1]Винницкий национальный медицинский университет им. Н.И. Пирогова, Украина
[2]Винницкая областная детская клиническая больница, Украина

Огнестрельные повреждения анатомических структур шеи и головы у детей, вследствие ранения тканей и органов с нарушением их целостности и образованием инфицированной раны, особенно в мирное время, составляют сложную медицинскую и социальную проблему в связи с большим процентом инвалидизации. Огнестрельные ранения шеи у детей в мирное время должны рассматриваться как особая группа инфицированных механических повреждений, при которых необходима ранняя топическая диагностика с применением УЗД, СКТ, МРТ, а при необходимости – и поискового оперативного вмешательства с соответствующим гемостазом. Лечебно-диагностические мероприятия у детей с огнестрельными ранениями шеи должны быть активными, комплексными и максимально радикальными, а период восстановления и реабилитации – непрерывным и длительным.

Ключевые слова: огнестрельные повреждения, мирное время, дети.

Вогнепальні пошкодження анатомічних структур шиї та голови у дітей, внаслідок пошкоджуючого механічного впливу на тканини та органи з порушенням їх цілісності та утворенням інфікованої рани, особливо в мирний час, становлять не тільки складну медичну, але й соціальну проблему через значну частку інвалідизації. Це пов'язано, насамперед, з тим, що дотепер не існує точного реєстру таких хворих, що в свою чергу зумовлює відсутність єдиного підходу до проведення діагностично-лікувальних заходів та даних про віддалені результати. Не дивлячись на те, що в мирний час такі поранення зустрічаються порівняно рідко в дитячому віці, вони мають певні відмінності в принципах надання допомоги від ушкоджень періоду війн, що полягають в особливостях евакуації потерпілих, термінах їх гос-

Читайте нас на сайті: http://med-expert.com.ua

Рис. 1. Хворий М., 16 р. Загальний вигляд первинного вхідного отвору

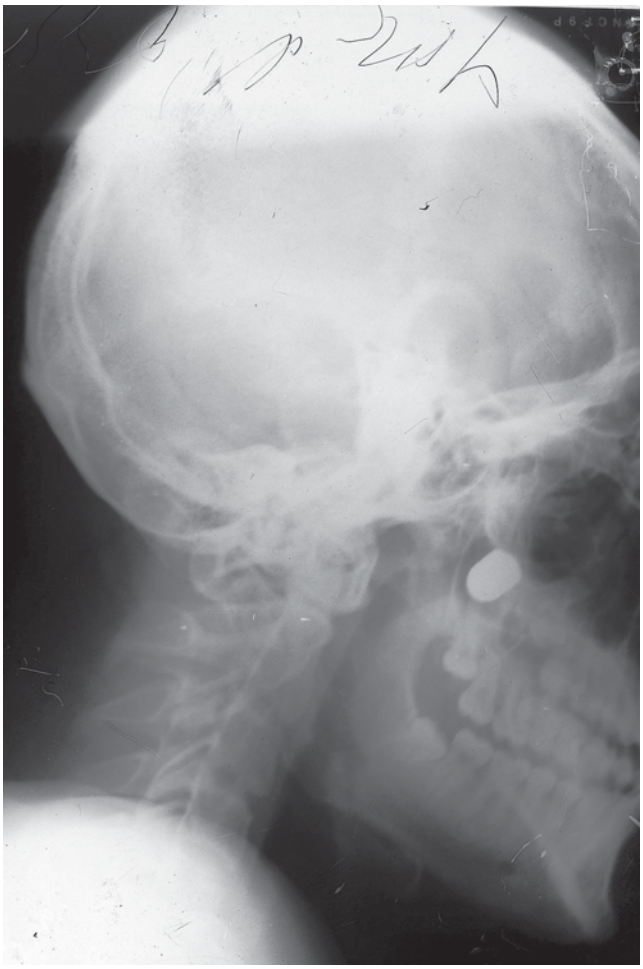

Рис. 2. Хворий М., 16 р., рентгенограма черепа. Локалізація кулі

піталізації до спеціалізованих лікувальних закладів, рівня діагностики та методів надання своєчасної хірургічної допомоги [4].

В.В. Могила та С.В. Куртеєв (2005) вогнепальні поранення розподіляють на кульові (високошвидкісні та низькошвидкісні); осколкові (великоосколкові та дрібноосколкові); осколково-вибухові; вибухові та інші (дріб, шрапнель, кульки); за характером поранення: наскрізні, проникаючі (сліпі) та дотичні [2, 3].

Лікування дітей із вогнепальним пошкодженням шийного відділу хребта та голови повинно складатись із послідовних етапів.

Догоспітальний етап передбачає організацію лікарями карет швидкої медичної допомоги в обсязі, що передбачає: нормалізацію дихання (оксигенотерапія), стабілізацію гемодинаміки (інфузійна терапія кристалоїдами або колоїдами + вазопресора за необхідності + знеболення), забезпечення повноцінного доступу до венозного русла. За наявності у потерпілого шоку необхідне проведення невідкладних протишокових заходів. Одночасно з цим показано проведення попередньої оцінки місця вогнепального пошкодження та неврологічної симптоматики. Травму хребта з імовірним пошкодженням спинного мозку слід підозрювати при травмі голови, за наявності неврологічної спінальної симптоматики та при травматичному впливі, який має велику кінетичну енергію, як це відбувається при збройно-вибухових пораненнях. У таких випадках транспортування хворих необхідно проводити обов'язково в шийному комірці на рівній твердій поверхні, до якої постраждалий фіксується з метою попередження зміщення хребців або кісткових уламків. При проведенні всіх етапів транспортування та діагностики необхідно суворо дотримуватись правила: «голова-шия-грудна клітка – єдине ціле». Для цього доцільне застосування іммобілізації з використанням шини Kendrick, білатеральної гіпсової пов'язки, «філадельфійського комірця» або подібних конструкцій з твердою фіксацією.

На ***госпітальному етапі*** відбувається клінічна діагностика, яка ґрунтується на даних анамнезу, соматичному та неврологічному обстеженнях, для чого проводять точну топічну діагностику рівня та обсягу вогнепальних пошкоджень, застосовуючи для цього УЗД із допплерографією, рентгенографічне обстеження мінімум у двох проекціях (за необхідності і в функціональних положеннях), за можливості та необхідності – СКТ, МРТ ураженого відділу.

Оперативне втручання при наскрізних пораненнях, після зупинки кровотечі, починають з хірургічної обробки вхідного отвору, потім обробляють вихідний отвір, а завершують операцію дренуванням ранового каналу. При проникаючих пораненнях потрібно провести максимально можливе видалення пошкоджуючого елемента (куля, кулька або осколки).

Об'єм та якісний склад інфузійної терапії залежить від загального стану пацієнта та ступеня порушень вітальних функцій. З урахуванням того факту,

Читайте нас на сайті: http://med-expert.com.ua

що всі вогнепальні поранення вважаються умовно інфікованими, а також при порушенні цілісності тканин при пошкодженні, усім пацієнтам призначається комплексна антибактеріальна терапія, за показаннями вводиться протиправцева та протигангренозна сироватки [1].

Важливим елементом лікування на госпітальному етапі, крім адекватної іммобілізації ураженого сегмента, є повноцінна програма знеболення (за показаннями із застосуванням наркотичних анальгетиків).

При створенні програм лікування та реабілітації пацієнтів з пораненнями шиї, з урахуванням досвіду війн та військових конфліктів, слід враховувати період ранового процесу. Виділяють гострий (2–3 доби після поранення), ранній (перші 2–3 тижні), проміжний (до 2–3 тижнів) та пізній (з 3–4 місяця після поранення до 2–3 років і більше). У клінічній картині гострого та раннього періодів домінує загальний важкий стан, порушення гемодинаміки, дихальні розлади, які зумовлені пораненням та крововтратою, а поранення спинного мозку можуть проявлятися явищами повного або часткового порушення його провідності, дисфункціями за сегментарним типом, складними радикулярними синдромами. Важливим для оцінки істинних неврологічних пошкоджень є проміжний період, на початку якого (5–6 тижнів після пошкодження) зникають явища спінального шоку та виявляється неврологічний дефіцит. У пізньому періоді відбувається відновлення функцій спинного мозку, залежно від важкості його пошкоджень, та можлива поява нових симптомів, що зумовлені рубцево-злуковими та запальними процесами, попередніми розладами кровообігу та ліквороциркуляції, сукупність яких потрібно розцінювати як наслідки та ускладнення травми [5].

Клінічний випадок. *Хворий М.*, 16 років, МКСХ №6550, 06.06.2014 р. у 14^{15} госпіталізований у відділення анестезіології та інтенсивної терапії ВОДКЛ зі збройно-вибуховим пораненням, яке отримав внаслідок кримінального інциденту. Діагноз при госпіталізації: «Вогнепальне поранення шийного відділу та лівої виличної ділянки. Пошкодження корінців спинного мозку. Алкогольне сп'яніння». Стан хворого при госпіталізації важкий, знаходиться в свідомості, положення в ліжку вимушене, на правому боці з приведеним підборіддям до передньої грудної клітки (іммобілізація – щільний комірець Шанца). Місцево при огляді в ділянці шиї присередньо з лівого боку визначається вхідний отвір (дефект шкіри діаметром до 6 мм), краї якого набряклі, а безпосередньо із дефекту активно виділяється геморагічного характеру вміст. При

Рис. 3. Зовнішній вигляд стороннього тіла (оболонкова куля 9×18 мм ПМ), видаленого у хворого М., 16 р.

огляді ділянки первинного вхідного отвору ознаки меж механічної дії газового заряду (ірританту) відсутні, що свідчить про те, що постріл було здійснено з відстані більше 10–15 см, а значить із виключенням впливу деяких супутніх факторів пострілу (рис. 1).

У пацієнта спостерігається асиметрія обличчя за рахунок помірного набряку шиї та обличчя зліва. Відкривання рота обмежене внаслідок різкої болючості у проекції пошкодження. У ділянці гілки нижньої щелепи зліва та м'якого піднебіння визначається значний набряк та болючість. Пацієнт також скаржиться на біль у лівому плечі, виразну слабкість у лівій руці та неможливість її підняття.

Хворому 06.06.2014 р. проведено рентгенологічне обстеження голови та шиї, на якому визначена наявність тіні стороннього тіла із заокругленим кінцем (куля?) у м'яких тканинах між гілкою нижньої щелепи зліва та кістками черепа (рис. 2).

Огляд невролога 06.06.2014 р. о 14^{30} засвідчив пошкодження корінців спинного мозку на рівні C_4–C_7 сегментів зліва, плегію в лівій руці. Рухи в пальцях лівої руки збережені. Виразна гіпестезія на рівні C_5–C_7 сегментів зліва. Висновок: «Вогнепальне ураження шийного відділу хребта з пошкодженням корінців на рівні C_4–C_7. Лівобічний верхній монопарез».

Протокол операції №177 від 06.06.2014 р. (16^{40}-20^{20}). Під інтубаційним наркозом проведено видалення стороннього тіла, первинну хірургічну обробку рани, ушивання та дренування рани. Після обробки операційного поля, з боку порожнини рота виконано розріз в ретромандибулярній ділянці нижньої щелепи зліва. При розшаруванні м'яких тканин виявлено стороннє тіло (кулю) у крилопіднебінній ямці (рис. 3).

Після видалення стороннього тіла його ложе було оброблено розчином антисептика і дреновано після

Читайте нас на сайті: http://med-expert.com.ua

зближення та ушивання країв рани. Первинний вхідний отвір у ділянці шиї зліва дренований гумовим дренажем.

17.06.2014 р. пацієнт у задовільному стані виписаний на амбулаторне лікування та реабілітацію за місцем проживання.

При контрольному огляді через три місяці у пацієнта визначаються залишкові явища плегії у лівій руці та гіпестезії на рівні C_5–C_7 сегментів зліва; у ділянці первинного вхідного отвору сформований рубець.

При огляді пацієнта через два роки після виписки із стаціонару скарги відсутні, при неврологічному огляді визначається незначна гіпестезія на рівні C_5–C_7 сегментів зліва. Рекомендовано продовження санаторно-відновного лікування відповідно до індивідуального плану реабілітації.

Висновки

Вогнепальні поранення шиї у дітей у мирний час повинні розглядатись як особлива група інфікованих механічних пошкоджень, при яких показана рання топічна діагностика із застосуванням УЗД, СКТ, МРТ, а за необхідності – пошукового оперативного втручання з відповідним гемостазом.

Діагностично-лікувальні заходи у дітей з вогнепальними пораненнями шиї повинні бути активними, комплексними та максимально радикальними, а період відновлення та реабілітації – тривалим та безперервним.

Література

1. Вогнепальні поранення в мирний час у дітей / І. П. Журило, В. К. Литовка, К. В. Латишов [та ін.] // Архів клінічної медицини. – 2014. – №2. – С. 44–45.
2. Могила В.В. Некоторые особенности оружейно-взрывных ранений позвоночника и спинного мозга мирного времени / В.В. Могила, С.В. Куртеев // Международный неврологич. журн. – 2005. – №3. – С. 23.
3. Могила В.В. Особенности удаления инородных тел при оружейно-взрывном ранении головы мирного времени / В.В. Могила, К.В. Куртеев // Український нейрохірургічний журн. – 2005. – №3. – С.97–100.
4. Оружейно-взрывные ранения нервной системы / В.И. Цымбалюк, В.В. Могила, К.В. Семкин, С.В. Куртеев. – Симферополь: КГМУ, 2008. – 274 с.
5. Arun A. Surgical Controversies in the Management of Spinal Cord Injury / A. Arun. – New York: Blackwell Publishers, 2004. – 400 p.

Відомості про авторів

Конопліцький Віктор Сергійович *– д.мед.н., зав. каф. дитячої хірургії Вінницького національного медичного університету імені М.І. Пирогова. Адреса: м. Вінниця, вул. Хмельницьке Шосе, 108.*

Сидорук Микола Миколайович *– ординатор відділення черепно-лицьової хірургії Вінницької обласної дитячої клінічної лікарні. Адреса: м. Вінниця, вул. Хмельницьке Шосе, 108.*

Харченко Олександр Анатолійович *– ординатор відділення черепно-лицьової хірургії Вінницької обласної дитячої клінічної лікарні Адреса: м. Вінниця, вул. Хмельницьке Шосе, 108.*

Стаття надійшла до редакції 22.03.2017 р.