Практические рекомендации Международной ассоциации ультразвуковой диагностики в акушерстве и гинекологии:

Многоплодная беременность*

A. Khalil, M. Rodgers, A. Baschat, A. Bhide, E. Gratacos, K. Hecher, M. D. Kilby, L. Lewi, K. H. Nicolaides, D. Oepkes, N. Raine-Fenning, K. Reed, L. J. Salomon, A. Sotiriadis, B. Thilaganathan, Y. Ville

ГУ «Институт педиатрии, акушерства и гинекологии НАМН Украины», г. Киев

PERINATOLOGIYA I PEDIATRIYA. 2017.2(70):10-24

Перевод и адаптация А.А. Огородник, А.К. Байдер

First published: 2 February 2016; doi 10.1002/uog.15821
Cited by: 9 articles
Post publication notice: 3 October 2016, after issue publication: Portuguese, Italian and Spanish translations are made available in the Supporting Information

Клинический комитет по стандартам

Международная ассоциация ультразвуковой диагностики в акушерстве и гинекологии — научная организация, которая способствует развитию ультразвуковой диагностики в клинической практике, а также обеспечивает высокое качество преподавания и анализ исследований, связанных с диагностической визуализацией в системе охраны женского здоровья. Клинический комитет по стандартам указанной организации ответственный за разработку практических руководств и консенсусов в качестве учебных рекомендаций для заведений здравоохранения, обеспечения лучшей диагностической визуализации. Однако ассоциация ультразвуковой диагностики в акушерстве и гинекологии не несет ответственности за искаженную интерпретацию основных постулатов консенсуса, а также за мнение отдельных авторов консенсуса. Документы данной организации необязательны для введения в клиническую практику, но основные интерпретации доказательной базы могут быть использованы в локальных протоколах. Утвержденные рекомендации могут свободно распространяться с разрешения ассоциации ультразвуковой диагностики в акушерстве и гинекологии.

Введение

Частота многоплодной беременности возрастает, главным образом, вследствие позднего наступления первой беременности, возраста матери в момент зачатия и широкого применения вспомогательных репродуктивных технологий [1]. Коэффициент рождаемости двойни увеличился не менее чем на 70% в период с 1980 г. (19 на 1000 новорожденных) до 2006 г. (32 на 1000 новорожденных) [2].

Многоплодная беременность связана с высоким риском перинатальной смертности и заболеваемости [3–6]. В 2009 г. показатель мертворожденности составлял 12 на 1000 рожденных близнецов и 31 на 1000 родов тройней и более многоплодных родов, в сравнении с 5 на 1000 одноплодных родов [7, 8]. Преждевременные роды до 37-й недели имеют место в 60% случаев многоплодной беременности, что способствует высокому риску неонатальной смертности (65% случаев смерти новорожденных при преждевременных многоплодных родах, в сравнении с 43% случаев смерти доношенных живорожденных в срок) и долгосрочной заболеваемости [9–12]. Частота этих осложнений увеличивается из-за малого срока гестации новорожденного. Кроме того, в сравнении с одноплодной беременностью, близнецы подвергаются повышенному риску ятрогенных осложнений (это обусловлено патологией со стороны здоровья матери и осложнений беременности). Также риски возрастают с увеличением количества плодов [3–6].

Ультразвуковая оценка биометрических показателей, аномалий, объема амниотической

* Опубликовано на английском языке «Перинатология и педиатрия». — 2017. — №1. — С. 9–25.
Оригинал руководства: http://onlinelibrary.wiley.com/doi/10.1002/uog.15821/full?campaign=HSBestof16_Medicine#publication-history

жидкости, а также допплерометрия используются для выявления и мониторинга риска возникновения неблагоприятных осложнений при многоплодной беременности, таких как синдром фето-фетальной трансфузии (СФФТ) и задержка внутриутробного развития плода (ЗВУРП). Как и при одноплодной беременности, нарушение развития плода можно оценивать путем сравнения параметров биометрии и допплерометрии по стандартам неосложненной беременности. В этом руководстве освещена роль ультразвука в мониторинге как неосложненной многоплодной беременности, так и беременности, осложненной СФФТ, селективной ЗВУРП, близнецовым синдромом анемии-полицитемии (БСАП), синдромом последовательной обратной перфузии (СПОП), «сиамских близнецов» и гибели одного плода. В этом документе представлены методы, которые необходимо использовать для определения гестационного возраста, скрининга хромосомных и структурных аномалий, скрининга на СФФТ, ЗВУРП, аномалий роста и преждевременных родов. Ведение таких многоплодных беременностей будет рассмотрено в отдельном документе.

Изложение / область проблемы

- Датирование беременности (определение гестационного возраста).
- Диагностика состояния хориона и амниотических вод.
- Маркировка близнецов.
- Сроки, периодичность выполнения ультразвукового исследования (УЗИ).
- Пренатальная диагностика и скрининг анеуплоидий.
- Скрининг структурных аномалий.
- Диагностика и сопроводительная терапия многоплодной беременности.
- Фетальная гибель / селективная ЗВУРП.
- Скрининг преждевременных родов.
- Ведение многоплодной беременности, осложненной гибелью одного плода.
- Редкие осложнения для многоплодной монохориальной беременности:
  - скрининг, диагностика и лечение СФФТ;
  - скрининг, диагностика и лечение ЗВУРП;
  - ведение беременности, осложненной БСАП;
  - ведение монохориальной моноамниотической двойни;
  - диагностика и ведение сросшихся близнецов.

Определение и оценка доказательности

Проанализированы Cochrane Library и Кокрановский реестр контролированных клинических исследований, база данных MEDLINE на наличие соответствующих рандомизированных контролированных исследований, систематических осмотров и метаанализов с 1966 по 2014 гг. Дата последнего поиска — 15 ноября 2014 г. Кроме того, найдены соответствующие материалы конференций и тезисы докладов. Поиск с использованием соответствующих терминов MeSH включал все подзаголовки в объединении с ключевым словом поиска («близнецы», «двойня», «беременность», «ультразвук», «фето-фетальный трансфузионный синдром», «задержка внутриутробного развития плода», «синдром анемии-полицитемии близнецов», «синдром обратной артериальной перфузии», «сиамские близнецы»). Также проанализированы материалы из Национальной библиотеки по вопросам здравоохранения, Национального информационного центра. Не изданная литература определена путем поиска реестров практических рекомендаций и клинических исследований в учреждениях здравоохранения. Поиск ограничен английским языком. Рекомендации основаны на высоком классе доказательности, данные, не имеющие подтверждения, интерпретированы как «хорошая клиническая практика». Детальная информация о классах рекомендаций и уровнях доказательности, использованных в этом руководстве, представлены в приложении 1.

Рекомендации

Срок беременности:

- Многоплодная беременность должна быть датирована, длина копчиково-теменного размера (КТР) — между 45 и 84 мм (то есть 11+0 до 13+6 недель беременности) (степень рекомендации: D).
- При неплановой беременности для оценки гестационного возраста из двух КТР используется КТР большего размера (степень рекомендации: C).

Другие исследования рекомендуют использовать КТР меньшего размера для расчета гестационного возраста [13–15]. Недостатком использования меньшего КТР является недостоверность данных, поскольку один близнец может быть большим для гестационного возраста, таким образом, можно ошибочно утвер-

ждать, что меньший близнец продолжает расти должным образом. Чаще используется измерение большего КТР. Чем старше гестационный возраст, тем больше следует учитывать окружность головы [1]. Двойня, зачатая с помощью экстракорпорального оплодотворения, должна быть датирована с использованием даты извлечения ооцитов или эмбрионального возраста от оплодотворения (уровень доказательности: 2+).

Хориоцентез / амниоцентез у двойни

- Определение хориальности проводится до 13+6 недель беременности с использованием толщины мембраны в месте соединения амниотической мембраны с плацентой, что позволяет идентифицировать не только Т-знак или λ-знак, но и оценить плацентацию. Ультразвуковое изображение хорионической оболочки сохраняется в записях для справок в дальнейшем (степень рекомендации: D).
- Хорионическое исследование проводится трансабдоминальным или трансвагинальным датчиком. Если это невозможно сделать, беременные должны быть направлены на третий уровень оказания медицинской помощи (хорошая клиническая практика).
- Время проведения исследования хориона и амниотических вод заносится в клиническую документацию. Инвазивные методики при многоплодных беременностях проводятся на третьем уровне оказания медицинской помощи с опытом ведения (хорошая клиническая практика).

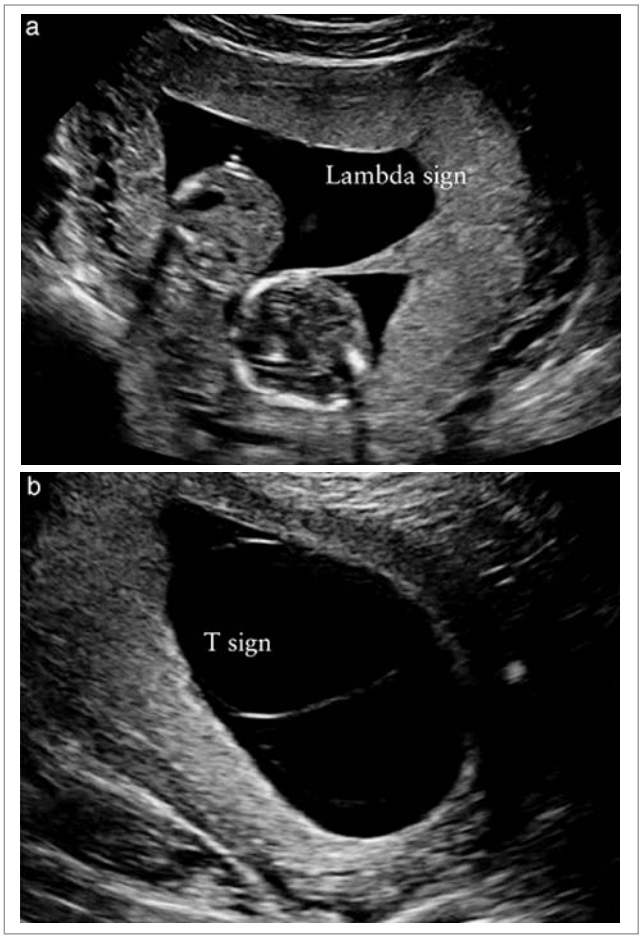

Рис. 1. Ультразвуковые изображения в первом триместре: **(а)** дихориальная диамниотическая беременность, в которой близнецы были разделены толстым слоем мембраны хориона; **(б)** монохориальная диамниотическая двойная беременность, в которой близнецы разделены только двумя тонкими слоями амниотических оболочек

Внимательно изучаются оболочки, разделяющие двойню. При дихориальной диамниотической беременности близнецы разделены толстым слоем хорионической мембраны с двумя тонкими слоями амниотической жидкости, по одному на каждой стороне, давая внешний вид «полной λ», в сравнении с двумя тонкими околоплодными слоями, которые разделяют два плода в монохориальной диамниотической двойни (Т-знак). У женщин, которые проходили УЗИ впервые после 14 недель беременности, хорион лучше определяется с использованием тех же ультразвуковых признаков, в частности, путем подсчета слоев мембраны, и определяется дискордантный пол плодов. Надежность исследования количества плацент вызывает сомнения, поскольку дихориальные плаценты, как правило, примыкают одна к другой, не сливаясь в единую массу, а 3% монохориальной двуплодной беременности имеют две плаценты на УЗИ, что не исключает наличия сосудистых анастомозов [16]. Комбинация ультразвуковых признаков, а не один диагностический критерий, дает более точный результат исследования [1].

Если невозможно определить хориальность путем трансабдоминального ультразвукового изображения, следует воспользоваться трансвагиальной сонографией. При затрудненной визуализации безопаснее классифицировать беременность как монохориальную [1] (уровень доказательности: 3).

Данные, полученные после исследования, должны быть задокументированы. В случае отсутствия межблизнецовой мембраны используется трансвагинальное сканирование. Еще одно доказательное исследование — демонстрация обвития пуповиной, что является почти универсальным в монохориальной диамниотической беременности двойнями, используя импульсно-волновую характеристику доплеровского ультразвука. При ис-

пользовании импульсно-волновой допплер видно две отдельные картины артериальной осциллограммы с разной ЧСС (уровень доказательности: 4).

Все монохориальные диамниотические беременности должны быть направлены на третий уровень оказания медицинской помощи с опытом их ведения. Рекомендуется, чтобы ультразвуковое изображение хориона сохранялось в электронном виде и на бумажном носителе и прикреплялось к медицинской документации. Поскольку определение хориона точнее на 11–14-й неделе беременности, скрининг I триместра при двойне имеет первоочередное значение (уровень доказательности: 4).

Маркировка близнецов

- При маркировке близнецов придерживаются надежной и последовательной стратегии, которая должна быть четко отображена в документации (хорошая клиническая практика), особенно дородовой. Варианты включают маркировку соответственно их позиции, вида, последовательности. В частности, в некоторых медицинских учреждениях близнец А — на правой стороне, в то время как близнец В — слева. Эта информация должна быть четко зафиксирована в документах женщины, чтобы обеспечить последовательную маркировку во время следующих скринингов [17]. Желательно описать каждого близнеца, используя как можно больше характеристик, насколько это возможно, с тем, чтобы позволить другим идентифицировать их точно; пример: «Близнец (жен.) пребывает на материнской стороне справа от задней плаценты и маргинально от пуповины». При беременности с СФФП, маркировка должна сопровождаться описанием, таким как: «Близнец, потенциальный акцептор». Важно иметь в виду, что маркировка менее точная при монохориальной двойне, особенно в I триместре.

Перинатальное явление переключения

Нужно иметь в виду, что близнецы, помечены как «Близнец А» и «Близнец В» во время дородовых УЗИ, не обязательно должны родиться в назначенном порядке, особенно если речь идет о кесаревом сечении [18]. Важно предупредить родителей и медицинских работников о необходимости осуществления ухода, если речь идет о потенциальных пороках, которые не видны путем внешнего осмотра, к примеру, врожденная

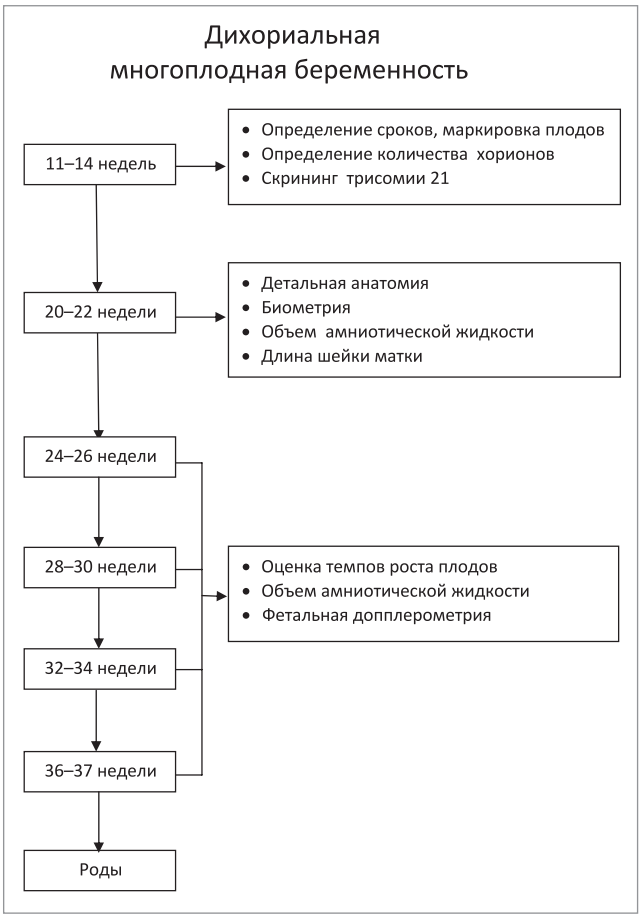

Рис. 2. Алгоритм ультразвукового мониторинга при неосложненной дихориальной многоплодной беременности

диафрагмальная грыжа или пороки сердца. В таких случаях УЗИ должно быть сделано непосредственно перед родами, а также перед любым перинатальным вмешательством.

УЗИ при двойне:

- Женщины с неосложненной дихориальной двойней должны проходить УЗИ в I триместре, детальное УЗИ — во II триместре, далее — каждые 4 недели. Дихориальные близнецы с патологией должны исследоваться чаще, в зависимости от тяжести состояния (хорошая клиническая практика).
- Беременные с неосложненной монохориальной двойней должны проходить УЗИ в I триместре, затем с 16-й недели гестации — каждые 2 недели, чтобы выявить СФФП и применить необходимые меры.

Осложненные монохориальные двойни должны проверяться чаще, в зависимости от состояния плодов и наличия осложнений (степень рекомендации: С)

При неосложненной дихориальной двойне УЗИ проводится в I триместре беременности, в 20 недель и каждые 4 недели после (если не обнаружено осложнений) (рис. 2, 3) [1].

Рис. 3. Алгоритм ультразвукового мониторинга при неосложненной монохориальной многоплодной беременности

При каждой оценке УЗИ используются: фетальная биометрия, объем амниотической жидкости и допплер-УЗИ пупочной артерии (с 20-й недели гестации) для обоих близнецов. Различия в расчете массы плода (EFW) документируются при каждом сканировании с 20-й недели. При монохориальной двойне с 20-й недели беременности мониторируется средняя мозговая артерия (MCA), пиковая систолическая скорость (PSV). У монохорионических близнецов оценивается и документируется на каждом УЗИ объем амниотической жидкости (самый глубокий вертикальный карман) для выявления СФФП. Цервикометрия, также как и амниотическое сканирование, проводится во II триместре беременности с целью выявления женщин с высоким риском преждевременных родов (уровень доказательности: 2+, 2++).

Скрининг хромосомных аномалий при многоплодной беременности

- Скрининг 21 трисомии может быть сделан в I триместре беременности с использованием комбинированного теста (измерение толщины воротникового пространства, уровней свободного-хорионического гонадотропина человека (β-ХГЧ) и ассоциированного с беременностью протеина-А (PAPP-A)). Альтернативой является объединение материнского возраста и показателя воротникового пространства (степень рекомендации: B). между 11+0 и 13+6 неделями беременности [1].
- В случае выявления отстающего в развитии близнеца учитывается возраст матери для оценки риска [21] (степень рекомендации: B).
- Качество неинвазивной пренатальной диагностики по 21 трисомии при двойне ниже, чем при беременности одним плодом (степень рекомендации: B).

Риск 21 трисомии у монохориальной двойни рассчитывается на основании среднего риска обоих плодов (близнецы имеют одинаковый кариотип), тогда как в дихориальных двойнях риск рассчитывается на плод (около 90% дизиготных имеют разный кариотип).

Диагностический уровень синдрома Дауна может быть ниже у близнецов, в сравнении с одноплодной беременностью [1]. А именно: 89% — для одноплодных беременностей, 86% — для дихориальных близнецов, 87% — для монохориальных близнецов при ложнопозитивном результате 5% [22] (уровень доказательности: 2+ +).

Необходимость инвазивного тестирования на основании комбинированного скрининга больше у близнецов, в сравнении с одноплодной беременностью [1]. Инвазивное вмешательство несет большие риски для обоих близнецов [23–25]. Мета-анализ показал, что общий показатель потери беременности после хориоцентеза (CVS) при двойне составлял 3,8%, а после амниоцентеза — 3,1% [23]. Другие исследования сообщили о меньших показателях потери: 2% — после CVS, 1,5–2% — после амниоцентеза [26]. Риски различаются в зависимости от трансабдоминального и трансцервикального доступа, использование одной иглы или системы двойной иглы [23] (уровень доказательности: 2 ++).

Скрининг и диагностическое тестирование для трисомии являются более сложными у близнецов. Потому важно, чтобы консультиро-

вание проводилось опытными в этой области специалистами [1]. Важно информировать женщину и партнера накануне потенциально сложных решений, которые они должны будут принимать на основании результатов комплексного скрининга, учитывая повышенный риск инвазивного тестирования у близнецов, возможный диссонанс между дихориальными близнецами при анеуплоидии, а также селективную гибель плода [1] (уровень доказанности: 2+).

Внеклеточный ДНК анализ (cfDNA) материнской крови для оценки риска 21 трисомии у плода все чаще используется в клинической практике [27]. В мета-анализе уровень диагностики для 21 трисомии при одноплодной беременности составлял 99% и 0,1% ложноположительный результат [28]. Соответствующие значения при двойне были 94,4% и 0%. Тем не менее, зарегистрированное число случаев трисомий — 21 двойни при помощи cfDNA тестирования намного меньше, чем при одноплодной беременности (уровень доказательности: 2++).

Инвазивные способы пренатальной диагностики двойни

- Биопсия ворсин хориона более предпочтительна при двойне (степень доказательности: D).

Инвазивные тестирования для хромосомного или генетического анализа близнецов должны проводиться экспертом медицины плода. Биопсия может быть выполнена раньше, чем амниоцентез. Ранняя диагностика любой анеуплоидии особенно важна при двойне, более низкий риск выборочного прерывания в I триместре, по сравнению со II триместром (7% — риск потери всей беременности, 14% — риск преждевременных родов на 32-й неделе) [29]. Важно тщательно сопоставить положение близнецов в матке. Во время амниоцентеза у монохориальных близнецов, если монохориония была подтверждена в срок беременности 14 недель и зачатки имеют предпосылки к слиянию, допустимо взятие только одного образца амниотического мешка. В другом случае оба амниотических мешка должны быть исследованы из-за возможности разных хромосомных аномалий при монохориальной беременности. Дискорданс для большинства общих анеуплоидий (трисомии 13, 18 и 21, синдром Тернера и триплоидия) был выше у монохориальных близнецов [30]. В случае гетерокариотических монохориальных беременностей селективное прерывание с помощью пупочной окклюзии может быть предложено с 16-й недели и далее, выживаемость здорового близнеца составляет около 80% [31, 32] (уровень доказательности: 3).

Несоответствие воротникового пространства или копчиково-теменного размера в первом триместре

- Ведение двойни при несоответствии КТР ≥10% или шейной складки ≥20% следует обсудить со специалистом на третьем уровне оказания медицинской помощи (степень рекомендации: B).

Выявлена взаимосвязь между несоответствием воротникового пространства или КТР в I триместре беременности, или реверсивного тока крови в венозном протоке (DV) и развития СФФП [17, 33–35]. Несоответствие воротникового пространства ≥20% имели чувствительность 52–64% для развития СФФП и специфичность 78–80%, позитивная прогностическая ценность составляла 50%, негативная прогностическая ценность — 86% [36, 37]. Увеличение толщины шейной складки от ≥20% диагностировалось приблизительно у 25% монохориональных близнецов, а риск ранней смерти плода или развития тяжелых СФФП в этой группе составлял 30% [37]. Риск осложнений — менее 10% при расхождении <20% [37]. Реверс в венозном протоке коррелировал только с 38% всех беременностей, с которыми впоследствии развивались СФФП [35]. Также междублизнецовое несоответствие КТР на сроке 11–13 недель связано с риском потери беременности, несоответствием массы тела при рождении, ЗВУРП и преждевременных родов на 34-й неделе беременности, прогнозирующий риск — 52% [38, 39]. При ведении двойни должна быть проведена детальная оценка УЗИ и тестирования на кариотип и врожденные аномалии. Обнаружено, что риск развития аномалии плода с несоответствием КТР ≥10% — 25%, в сравнении с 4% при расхождении <10% [40]. Разный КТР на сроке 7+0 до 9+6 является прогностическим фактором риска гибели одного плода в I триместре (74%) [41] (уровень доказательности: 2+ +).

Ультразвуковое исследование на наличие структурных аномалий у двойни

- Спаренные эмбрионы оцениваются на предмет наличия каких-либо серьезных аномалий в I триместре беременности, а процедура УЗИ во II триместре проводится приблизительно на 20-й (18–22) неделе гестации (хорошая клиническая практика).

- Скрининг пороков сердца проводится у монохориальных близнецов (хорошая клиническая практика).

В I триместре беременности (гестационный возраст между 11+0 и 13+6 недель) эмбрионы оцениваются на предмет наличия каких-либо серьезных аномалий [42]. Рутинные УЗИ у близнецов во II триместре должны проводится опытным УЗИ-оператором приблизительно на 20-й (18–22) неделе [1, 43]. Это сканирование может быть более сложным, чем всегда, из-за наличия второго плода, и важно обеспечить достаточное количество времени (приблизительно 45 минут). Риск аномалий плода выше у близнецов, нежели у одноплодной беременности [44]. Приблизительно у 1 из 25 дихориальных, 1 из 15 монохориальных, 1 из 6 моноамниотических многоплодных беременностей существует серьезная врожденная аномалия, которая обычно затрагивает только одного из близнецов [45, 46]. Таким образом, скрининг аномалий следует рассматривать у монохориальной двойни как более важный, имея в виду, что пороки сердца и нарушения сердечной деятельности могут стать более очевидными в III триместре беременности. Аномалии, связанные с близнецами, включают в себя дефекты нервной трубки, передней брюшной стенки, дефектов нёба, аномалии мозга, пороков сердца и желудочно-кишечные аномалии. Скрининг оценки сердца должен проводится согласно руководству ассоциации ультразвуковой диагностики в акушерстве и гинекологии [47], в том числе локализации, наличии всех структур и путей оттока крови, их взаиморасположение. Важно, чтобы женщина осознавала ограничения УЗИ, которые меняются в зависимости от типа аномалии. Преимущества скрининга аномалий плода во II триместре включают возможность настроиться родителям на рождение ребенка с потенциальными проблемами, а также рассмотрение вопроса проведения фетальной хирургии [1] (уровень доказательности: 3).

Ведение беременности с аномалией плода

- Женщины с многоплодной беременностью при аномалиях плода должны наблюдаться в специализированных региональных центрах (хорошая клиническая практика).

От 1 до 2% многоплодных беременностей протекают с аномалиями, которые затрагивают только один плод, что приводит к сложным решениям тактики ведения, ожиданию родоразрешения и прерыванию беременности. Такие женщины должны быть направлены в специализированные центры до 34 недель, но не позже чем в 37 недель для дальнейшего наблюдения [53, 54].

У бессимптомных женщин длина шейки матки ≤20 мм в 20–24 недель была наиболее точным предвестником преждевременных родов до 32 и до 34 недель (объединенная чувствительность, специфичность и позитивные и негативные показатели достоверности составили 39% и 29%; 96% и 97%; 10,1% и 9,0%; 0,64% и 0,74% соответственно). При длине шейки ≤25 мм в 20–24 недель объединенный показатель достоверности составлял 9,6% для прогнозирования преждевременных родов до 28 недель [53, 54]. Прогностическая точность длины шейки матки для преждевременных родов была низкой у симптоматических женщин [53, 54] (уровень доказательности: 2 ++).

Кроме того, нет эффективной стратегии для профилактики преждевременных родов у этих женщин. Постельный режим, прогестерон-терапия, введение шеечного пессария или терапия токолитиками не снижают риск преждевременных родов у таких женщин [1, 55–60]. Однако прогестерон-терапия может снизить риск заболевания и смертности новорожденных [55]. Текущие исследования могут уточнить ведение таких случаев (уровень доказательности: 1+).

Скрининг, диагностика и лечение задержки внутриутробного развития плода

Диагностические критерии, исследования для селективной ЗВУРП

- ЗВУРП определяется как состояние, при котором один плод имеет расчетную массу <10 перцентиля, несоответствие составляет >25% (хорошая клиническая практика).
- Разница расчетной массы 20% является приемлемой для того, чтобы отличить беременность с повышенным риском неблагоприятного исхода (степень рекомендации: B).

Определение, оценка и управление ЗВУРП отличаются среди клиницистов. Если оба близнеца с расчетной массой <10 перцентиль, плоды считаются маленькими для гестационного возраста. Обычно ЗВУРП — это термин, который применяется к многоплодной беременности, где один плод имеет массу <10 перцентиля, несоответствие составляет >25% [61, 62]. По данным Американского колледжа акушеров-гинекологов, разница в 15–25%

массы является приемлемым показателем [63]. Обнаружено, что прогнозирование показателя несоответствия в весе позволило на 18% оптимально предсказать неблагоприятный исход [64]. Некоторые врачи не учитывают диссонанс расчетной массы плода (и просто используют <10 перцентиля у одного из близнецов). Несоответствие расчетной массы плода вычисляется по следующей формуле: (вес большего близнеца — вес меньшего близнеца) x 100 / вес большего близнеца, (уровень доказательности: 2 ++).

После постановки диагноза следует искать причину [62]. При этом необходимо исключить аномалии, провести скрининг на вирусные инфекции (цитомегаловирус, краснуху и токсоплазмоз). Амниоцентез также рекомендуется для исключения хромосомных аномалий как причины ЗВУРП [62]. ЗВУРП при монохориальной беременности происходит главным образом через неравномерное распределение плацентарной массы и сосудистой системы [66] (уровень доказательности: 3).

Скрининг задержки внутриутробного роста плода

- Измерение головы, живота и бедер проводится при оценке расчетной массы плода (степень рекомендации: B).
- Если междублизнецовое несоответствие составляет ≥25%, беременная должна быть направлена на третий уровень перинатальной помощи (хорошая клиническая практика).

Оценка массы с использованием ультразвука более точна при одноплодной беременности, чем при двойне [67]. Диаграммы расчетной массы плода, которые включают в себя общие измерения головы, живота и бедер, работают лучше при одноплодной беременности, чем при двойне [67]. В данный момент диаграммы, используемые для мониторинга роста плода при многоплодной беременности, такие же, как и для одноплодной. Следует отметить снижение роста плода при многоплодной беременности, в сравнении с одноплодной, особенно в III триместре [68], при монохориальной беременности. Это свидетельствует о том, что двойные диаграммы роста должны использоваться для документации и мониторинга роста в многоплодных беременностях. Тем не менее, использование диаграмм роста близнецов является спорным вследствие снижения темпов роста в III триместре беременности и может быть вызвано плацентарной недостаточностью (уровень доказательности: 2 ++).

Несоответствие массы между двойнями в большей степени связано с риском перинатальной потери [69]. По данным Национального института здоровья, несоответствие массы необходимо документировать при каждом сканировании от 20 недель. Если несоответствие достигает 25% или больше, беременная должна быть направлена на третий уровень оказания помощи для оценки роста плода, фетального допплер-УЗИ [1] (уровень доказательности: 2 ++).

Классификация монохориальной двойни, осложненной задержкой внутриутробного развития плода

- Классификация ЗВУРП у монохориальных близнецов зависит от конечной диастолической скорости при допплерометрии пупочной артерии (хорошая клиническая практика). Классификация ЗВУРП зависит от характера конечной диастолической скорости в пупочной артерии (рис. 4) [70].

Выживаемость при типе I ЗВУРП (уровень смертности в утробе матери до 4%) составляет более чем 90%. Тип II ЗВУРП связан с высоким риском ВМК, ограничением роста и/или преждевременными родами, с риском развития психомоторной задержки (внутриутробная гибель плодов или близнеца составляет 20% и риск неврологических осложнений — до 15% случаев у детей, рожденных до 30 недель). Тип III ЗВУРП связан с 10–20-процентным увеличением риска внезапной смерти (даже в тех случаях, когда ультразвуковые показатели стабильные). Существует также высокий (до 20%) риск, связанный с развитием неврологических заболеваний у выжившего близнеца [61, 71] (уровень доказательности: 2 ++).

При дихориальной двойне, осложненной ЗВУРП, сроки госпитализации беременной на третий уровень оказания помощи должны определяться на основе оценки риска и пользы, и соответственно, желания родителей, опираясь на уровень акушерской и неонатологической помощи. Поскольку близнецы имеют определенные особенности, беременность может сопровождаться ограничением биофизической оценки профиля. Существуют ограниченные данные для терапевтической тактики ведения монохориальных близнецов с ЗВУРП. Варианты включают: консервативное лечение, с дальнейшими преждевременными родами; лазерная абляция; окклюзия пуповины близнеца с задержкой роста (в целях защиты

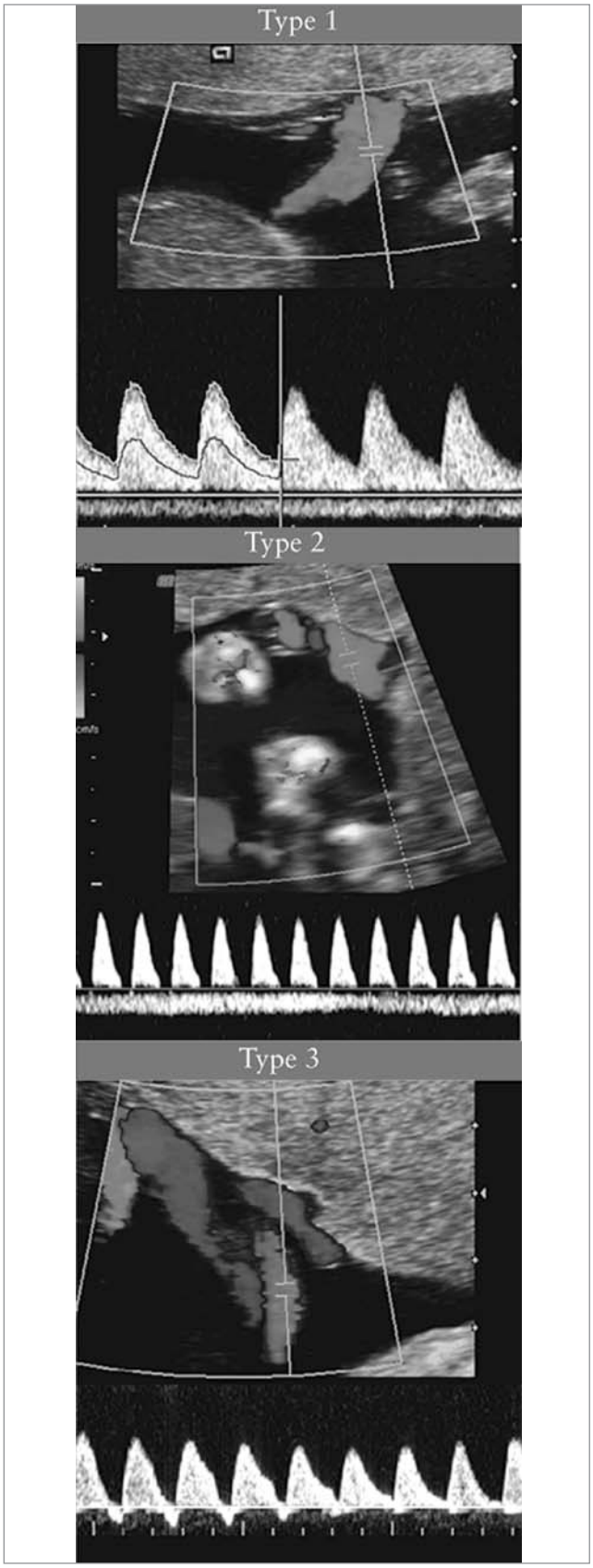

Рис. 4. Классификация селективной задержки роста плода при монохориальной двойне. Тип I — кривая допплер в артерии пуповины имеет конечный диастолический поток. Тип II — нулевой или реверсный конечный диастолический поток. Тип III — Циклический / мигрирующий вариант отсутствующего/реверсного конечного диастолического потока

одноя йцевых близнецов) [72] (уровень доказательности: 2).

Дальнейшие действия по итогам беременности, осложненной задержкой внутриутробного развития плода

- При дихориальной двойне, осложненной ЗВУРП, фетальный допплер-УЗИ должен быть оценен через каждые 2 недели в зависимости от тяжести состояния; а при монохориальной двойне, осложненной ЗВУРП, — не меньше чем раз в неделю (пупочной артерии и МСА), по крайней мере — раз в неделю (хорошая клиническая практика).
- Если существует значительный риск гибели плода одного из одноя йцевых близнецов до 26 недель, рассматривается селективное прерывание (степень рекомендации: D).

Если показатели допплера пупочной артерии изменены, проводится оценка венозного кровотока DV. Цель при ведении — пролонгировать беременность до тех пор, пока будет достигнута жизнеспособность, избегая при этом внутриутробной гибели плода. В тех случаях, когда оценка допплера указывает на то, что существует реальная опасность гибели одного из близнецов до 26 недель беременности, проводится селективное прерывание, чтобы уберечь больший плод от серьезной угрозы [72] (уровень доказательности: 2).

Сроки направления беременной на третий уровень должны быть определены на основе оценки благополучия плода, интервала роста, биофизического профиля, DV показателя и/или кардиотокографии (КТГ). Кроме того, частота тяжелых травм головного мозга у монохориальных близнецов, осложненных ЗВУРП, составляет приблизительно 10% и связана с аномалиями допплера пупочной артерии, низким гестационным возрастом при рождении [73]. Интересно отметить, что риски, связанные с неонатальной заболеваемостью (38% против 19%), респираторным дистресс-синдромом (32% против 6%) и поражениями головного мозга, у большего одноя йцевого близнеца выше, чем у меньшего [74] (уровень доказанности: 2 ++).

Ведение выжившего близнеца после гибели другого

- В случае гибели одного близнеца женщина должна быть направлена на третий уровень оказания медицинской помощи, центра соответствующей квалификации (хорошая клиническая практика).

После внутриутробной гибели одного плода при монохориальной и дихориальной двойне соответственно встречается [75–77]:

- Смерть однояйцевых близнецов: 15% и 3%.
- Преждевременные роды: 68% и 54%.
- Аномальные послеродовые формирования черепа уцелевшего однояйцевого близнеца: 34% и 16%.
- Неврологические нарушения уцелевшего однояйцевого близнеца: 26% и 2% (уровень доказательности: 2 ++).

Когда один монохориальный близнец умирает в утробе матери, другой может утратить часть своего объема циркулирующей крови путем заброса мертвому близнецу, что приводит к потенциальной гипоперфузии головного мозга и других органов, а также к тяжелой полиорганной дисфункции (уровень доказательности: 3).

После гибели одного из близнецов женщина должна быть направлена на третий уровень оказания медицинской помощи. Комплекс осмотров включает оценку фетального допплера, MCA-PSV для того, чтобы определить признаки анемии выжившего плода. Консервативное лечение (пролонгация беременности) является более подходящей тактикой. На поздних сроках беременности устанавливается диагноз без задержки, рекомендуется продолжать беременность. В кратковременной перспективе проводится оценка КТГ или MCA допплерометрии для выявления анемии плода [78]. Если выбрано консервативное лечение, фетальная биометрия и оценка пупочной и MCA, допплерография проводится каждые 2–4 недели, а родоразрешение — на 32–36-й неделях, после курса материнских стероидов. Если MCA-PSV является нормальным на протяжении первых нескольких дней, развитие анемии плода сомнительно. Мозг плода исследуется приблизительно после 4–6 недель смерти однояйцевого близнеца для поиска доказательств церебральных изменений. Когда есть убедительные доказательства того, что пролонгация беременности однояйцевых близнецов может принести серьезный неврологический ущерб, то рассматривается позднее прерывание беременности [79–81] (уровень доказательности: 3).

Уникальные осложнения монохориальной беременности

Скрининг, диагностика, постановка и ведение СФФП

Одна треть многоплодных беременностей является монохориальной. Почти у всех монохориальных близнецов плацента содержит сосудистые анастомозы, которые соединяют два плода. Ангиоархитектура этих сосудистых анастомозов определяет профиль риска. Монохориальные близнецы подвержены риску развития СФФП, когда есть неравные гемодинамическое соотношение и дисбаланс амниотической жидкости [82–85]. Диагноз СФФП требует наличия значительного дисбаланса амниотической жидкости. «Донор» близнец имеет вертикальный карман <2 см (маловодье) и «реципиент» близнец имеет вертикальный карман >8 см (многоводие). В Европе диагноз «многоводие« ставится при вертикальном кармане ≥8 см в сроке ≤20 недель гестации и ≥10 см после 20 недель. Величина несоответствия является частой находкой, но не обязательна для постановки диагноза. СФФП выявляется у 10–15% монохориональных многоплодных беременностях и связан с увеличением перинатальной смертности и заболеваемости; если его не лечить, он приводит к гибели плода в 90% случаев, а уровень заболеваемости в выживших составляет более чем 50% [84, 85]. Лазерное лечение приводит к 60–70% выживанию двоих и 80–90% хотя бы одного из близнецов [85–87].

Постановка диагноза СФФП

- Хотя постановка по Куинтеро не всегда точно предполагает результат или хронологическое развитие СФФП, она остается классификацией выбора (хорошая клиническая практика).

СФФП в настоящее время классифицируется с использованием промежуточной системы Куинтеро (табл. 1) [82, 83].

Вопрос обоснованности постановки СФФП за Куинтеро является дискуссионным. Отмечено, что стадия болезни не обязательно связана с лучшими результатами. Например, у некото-

Таблица 1

Система стадий Куинтеро [82]

Этап	Классификация
	DVP — наиболее глубокий вертикальный карман
I	Последовательность многоводие – маловодие: DVP >8 см у близнеца-реципиента и DVP <2 см у близнеца-донора
II	Мочевой пузырь у близнеца-донора не визуализируется на УЗИ
III	Отсутствие или обратный пупочный диастолический поток, обращенная до венозной протоки волна потока, пульсирующий пупочный венозный поток в обоих близнецов
IV	Водянка у одного или обоих близнецов
V	Смерть одного или обоих близнецов

рых близнецов-реципиентов при беременности, которая относится к категории Куинтеро стадии I СФФП, могут наблюдаться дисфункции сердца [88–90]. Другое мнение заключается в том, что она не имеет хронологического порядка ухудшения, например, стадия 1 может стать стадией 5 без прохождения через стадии 2, 3 и 4 и не прогнозируема в отношении выживаемости после лечения. В то время как введение дополнительных параметров сердечно-сосудистой системы стратифицирует дополнительные особенности заболевания, не улучшая прогноз после лечения. Поэтому система постановки Куинтеро остается одной из наиболее часто используемых для классификации беременности, осложненной СФФП (уровень доказательности: 2+).

Скрининг на СФФП

- При монохориальных беременностях двойней скрининг на СФФП проводится в 16 недель, следующие сканирования выполняются каждые 2 недели (хорошая клиническая практика).

При каждом сканировании оператор отмечает и записывает доказательства мембранного составления и измеряет DVP амниотической жидкости для каждого плода.

Прогноз для монохориальной беременности с несоответствием амниотической жидкости

- Монохориальным двойням, которые неосложнены несоответствием амниотической жидкости, проводится еженедельный скрининг, чтобы исключить прогрессирование СФФП (хорошая клиническая практика).

Монохориальные многоплодные беременности с отсутствием несоответствия амниотической жидкости между близнецами не соответствуют критериям 8 см/±2 см (то есть попадают в «нормальный» диапазон), и нормальные значения доплеровского измерения пупочной артерии связаны с хорошим результатом (93% общей выживаемости), низкий риск (14%) прогрессирования тяжелой СФФП [91–93] (уровень доказательности: 2+).

Лечение СФФП

- Лазерная абляция является методом выбора при лечении СФФП на этапах II и выше по Куинтеро (степень рекомендации: A).
- Консервативное лечение с наблюдением или лазерной абляцией рассматривается для стадии I по Куинтеро (степень рекомендации: B).
- Когда лазерное лечение отсутствует, серийная амниоредукция является приемлемой альтернативой после 26-й недели беременности (степень рекомендации: A).

СФФП, диагностированный до 26 недель беременности, лучше всего лечить с помощью лазерной абляции, так как данные свидетельствуют о том, что это способствует лучшим результатам, в сравнении с амниоредукцией или септостомией [85] (уровень доказанности: 1+). Однако, если лазерная абляция не доступна, амниоредукция является приемлемой альтернативой при беременности после 26 недель [85]. На самом деле существуют некоторые доказательства того, что лазерная абляция по-прежнему является лучшей формой лечения СФФП, независимо от того, является ли она рано (до 16 недель) или поздно (после беременности 26 недель) диагностированной [93, 94]. Если консервативное ведение для стадии I по Куинтеро осложняется многоводием, материнским дискомфортом, укорочением длины шейки матки, можно приступить к лазерной обработке. В систематическом обзоре управления I этапа СФФП общая выживаемость была одинаковой для тех, кто проходит лазерную терапию или консервативное лечение (85% и 86% соответственно), но немного ниже для тех, кто подвергался амниоредукции (77%) [95] (уровень доказательности: 2).

После лазерного лечения частота рецидивов СФФП составляла до 14%, что, вероятно, связано с пропущенными анастомозами во время начальной стадии лечения лазером [96] (уровень доказанности: 2). Риск рецидива СФФП и появления СТА снижается за счет использования техники Соломона, в сравнении с высокоселективной техникой [86, 87] (уровень доказательности: 1+).

Еще один вариант для управления тяжелой СФФП — селективное прерывание беременности с использованием биполярной диатермии, лазерной коагуляции или RFA одной из пуповины. Редко, когда родители принимают решение прервать всю беременность.

Последующие меры и оптимальный гестационный возраст для постановки СФФП

- Обычной практикой является еженедельная оценка УЗИ в течение первых 2 недель после лечения, снижение очередности недель после клинических признаков улучшения (хорошая клиническая практика).

- В случае смерти одного плода (пост-лазер) проводиться сканирование мозга выжившего однояйцевого близнеца через 4–6 недель, выполняется нейропсихическая оценка в течение 2 лет (хорошая клиническая практика).

Лечение направлено на нормализацию амниотической жидкости на 14 дней [97]. Сердечная дисфункция нормализуется у реципиента в течение 1 месяца, в то время как донор испытывает временное ухудшение функции сердца [98] (уровень доказательности: 2+). Каждый УЗИ-оператор должен оценить состояние DVP, биометрию (каждые 2 недели) и пупочной артерии, MCA (ПСВ) и DV-допплера обоих плодов. Однако у 8% всех близнецов, как у реципиентов, так и у доноров, будет стеноз легочной артерии в возрасте до 10 лет [99], и 4% выживших страдают дородовым повреждением головного мозга [100] (уровень доказательности: 3).

Следует провести подробную оценку мозга, сердца и конечностей. Функциональные проблемы с сердцем и дородовые поражения мозга могут стать очевидными только в третьем триместре. Некоторые центры медицины плода проводят магнитно-резонансную томографию (МРТ) мозга плода в 30 недель для выживших после лазерной обработки, с целью выявления аномалий головного мозга, таких как миграционные и пролиферативные расстройства. Однако доказательства, подтверждающие целесообразность такой практики, ограничены, также не известна специфика диагностики и как это выражается в долгосрочной перспективе неврологической заболеваемости [101]. Существуют ограниченные данные об оптимальном времени и пути родоразрешения для монохориальных близнецов, для СФФП, но общее мнение заключается в том, что это должно быть на 34-й недели беременности, после курса стероидов [102]. Оптимальная тактика ведения лазерной терапии не была определена.

Многоплодные беременности после использования лазера и с СФФП рассматриваются как высокий риск неблагоприятных последствий, даже если происходит нормализация амниотической жидкости (уровень доказательности: 2).

При осложненной беременности гибелью одного плода (пост-лазер) сканирование мозга выполняется через 4–6 недель, нейропсихическая оценка проводится в возрасте 2–3 лет.

Риск аномалий головного мозга и задержки развития нервной системы у двойни с СФФП

Монохориальные многоплодные двойни, осложненные СФФП, гибелью плода, ЗВУРП, подвергаются повышенному риску аномалий головного мозга и нейросенсорной инвалидизации [73, 103–105]. При беременности, осложненной СФФП, мозговые нарушения отмечены у 5% после лазерной коагуляции, у 14% после последовательной амниоредукции и у 21% после тактики выжидания [104] (уровень доказанности: 2). Как доноры, так и реципиенты подвергаются риску развития ишемического или геморрагического повреждения [104]. При среднем возрасте 34 месяцев после лазерного лечения СФФП 7% детей имели серьезные неврологические отклонения [106, 107] (уровень доказанности: 2). Психомоторное развитие в 6 лет было такое же, как в возрасте от 2 лет и 10 месяцев, а 9% детей подвержены большей задержке психомоторного развития [108] (уровень доказательности: 2).

Скрининг, диагностика и лечение синдрома близнецовой анемии-полицитемии

- Пренатальная диагностика БСАП основана на выявлении аномалий допплеровских волн (степень рекомендации: D).
- Существует мало сведений об оптимальном управлении БСАП; поэтому варианты лечения следует индивидуализировать и обсудить с родителями (хорошая клиническая практика).

Понимание естественного развития плода и неонатальных последствий БСАП при монохориальной беременности еще развивается. Кроме того, до сих пор не определены оптимальное лечение, частота и режим наблюдения. Часто БСАП развивается спонтанно у близнецов и составляет до 5%. Однако частота может возрасти до 13% случаев СФФТ после лазерной абляции [96]. БСАП приводит к различным значениям концентрации гемоглобина при рождении, как полагают, из-за наличия незначительных артериовенозных анастомозов (<1 мм), которые дают медленный поток крови от донора к реципиенту, (уровень доказательности: 3). Послеродовой диагноз БСАП основан на выявлении хронической анемии (в том числе с ретикулоцитозом) у донора и полицитемии у реципиента. Критерии диагностики включают разницу в концентрации гемоглобина между близнецами более 8 г/л и увеличение хотя бы у одного ретикулоцитов не менее

Таблица 2

Помощь и послеродовая тяжесть, критерии постановки БСАП [109, 110]

Этап	Антенатальная постановка	Постнатальная постановка: intertwin Hb diff (g/dL)
AREDF — отсутствует или регрессирует конечный диастолический поток; DV — венозный проток; Hb — гемоглобин; MCA — срединная мозговая артерия; MoM — кратные медианы; PI — индекс пульсации; PSV — пиковая систолическая скорость; UA — пупочная артерия; UV — пупочная вена.		
1	MCA-PSV донора >1,5 MoM и MCA-PSV реципиента <1,0 MoM, без других признаков фетального компромисса	>8,0
2	MCA-PSV донора >1,7 MoM и MCA-PSV реципиента <0,8 MoM, без других признаков фетального компромисса	>11,0
3	Этап 1 или 2 и сердечный компромисс у донора (UA-AREDF, UV пульсирующего потока, или DV увеличение или возвращение потока)	>14,0
4	Водянка донора двойни	>17,0
5	Смерть одного или обоих плодов, которым передается TAPS	>20,0

1,7 или небольших сосудистых анастомозов (<1 мм в диаметре) в плаценте [109, 110]. Пренатальная диагностика БСАП основана на выявлении аномалий хориона, допплеровские признаки включают рост MCA-PSV >1,5 кратных медианы у донора, что указывает на анемию плода, и MCA-PSV <1,0 у реципиента предполагает наличие полицитемии. Дополнительные результаты УЗИ включают различия в плацентарной эхогенности и толщины, с ярко утолщенной секцией, связанной с донором, и тонкой части, связанной с реципиентом. Полицитемический близнец может иметь «Звездное небо» — внешний вид рисунка печени из-за пониженной эхогенности паренхимы печени — и повышенную яркость стенок вен портальной системы. Дородовая и послеродовая тяжесть изучается на основе классификации, представленной в таблице 2 [109, 110] (уровень доказательности: 3).

Результат многоплодных беременностей, осложненных БСАП, является переменной величиной. Тяжелые БСАП могут привести к внутриутробной гибели обоих близнецов. Профилактика данных осложнений может попрежнему способствовать рождению двух здоровых новорожденных (кроме наличия существенных различий в уровне гемоглобина между ними). Основными проявлениями неонатальной заболеваемости является анемия (нуждается в переливании) и полицитемия (возможно, требует частичного обменного переливания) [111]. Однако существуют случаи серьезного повреждения головного мозга у новорожденных детей [112]. Последние данные свидетельствуют о том, что у монохориальных близнецов, осложненных БСАП, риск задержки развития нервной системы увеличивается (20%) [113]. Таким образом, сканирование мозга рекомендуется во время III триместра беременности и оценки развития нервной системы в возрасте до 2 лет (уровень доказательности: 3).

Параметры ведения зависят от гестационного срока на момент постановки диагноза, выбора родителей, тяжести заболевания и технической возможности внутриутробной терапии. Таким образом, ведение многоплодной беременности осложняется, поэтому терапия должна быть индивидуализированной. Наиболее распространенные варианты включают в себя консервативное ведение, преждевременные роды, лазерную абляцию или внутриматочные переливания крови (ВМП) для анемического близнеца, комбинированную ВМП для анемического близнеца и частичную обменную трансфузию для полицитемического близнеца [114]. Для скрининга БСАП ФВТ-PSV измеряется с 20 недель, у обоих плодов, и в течение следующих этапов лечения по поводу СФФП. Предотвращение БСАП путем фетоскопической модификации методом лазерной абляции остается лучшим [87, 115] (уровень доказательности: 3).

Синдром последовательной обратной перфузии двойни

- Шансы на выживание увеличиваются за счет использования минимально инвазивных методов (например, коагуляции пуповины, пуповинной перевязки и фотокоагуляции анастомоза, а также интрафетальных методов), желательно до 16 недель беременности (степень рекомендации: D).

Синдром последовательной обратной перфузии (СПОП) — редкое осложнение монохориальной двойной беременности (1% монохориональных многоплодных беременностей и 1 на 35 тыс. беременностей в целом). Она характеризуется наличием обратной перфузии крови с помощью т.н. насоса близнеца [116].

Синдром последовательной обратной перфузии двойни

- Шансы на выживание увеличиваются за счет использования минимально инва-

зивных методов (например, коагуляции пуповины, пуповинной перевязки и фотокоагуляции анастомоза, а также интрафетальных методов), желательно до 16 недель беременности (степень рекомендации: D).

Синдром последовательной обратной перфузии (СПОП) — редкое осложнение монохориальной двойной беременности (1% монохориональных многоплодных беременностей и 1 на 35 тыс. беременностей в целом). Она характеризуется наличием обратной перфузии крови с помощью т.н. насоса близнеца (рис. 5) [116].

Перфузия происходит ретроградным путем через артериолоартериальные анастомозы. [117]. Эта характеристика сосудистого расположения обобщает гипердинамическую циркуляцию и прогрессирующую сердечную недостаточность в сдвоенный насос [117]. Риск гибели плода с СПОП является консервативно последовательным до 30% на 18-й неделе гестации [118] (уровень доказанности: 3). Различные минимально инвазивные методы, такие как пуповинные коагуляции, кордиоперевязки и фотокоагуляции анастомоза, а также интрафетальные методы, такие как лазерная терапия, выполняются как средство предотвращения остановки насоса близнеца (рис. 5) [119]. Выживание при использовании этих методов лечения составляет около 80% беременностей с СПОП. Если сердечная патология становится очевидной — сдвоенный насос или увеличенная перфузия (в том числе возникновении многоводия), рост массы — проводиться внутриматочная терапия [119]. Однако тщательное наблюдение с ультразвуком и допплером не предотвращает внезапную смерть. Тогда необходимое лечение лучше начинать на сроке беременности 16 недель [120]. Частота преждевременных родов до 32 недель беременности составляет около 10% [120]. Последние данные свидетельствуют об обратной зависимости между гестационным возрастом при лечении и гестационным возрастом при рождении. Таким образом, выживаемость может увеличиваться путем выборочного вмешательства в сроке 12–14 недель [121] (уровень доказательности: 3).

Рис. 5. (a) Срединно-сагиттальное ультразвуковое изображение близнеца/насоса при беременности, осложненной обратной артериальной перфузии двойни. (b,c) сагиттальное изображение объема обратной артериальной перфузии двойни. (d) внутриплодовая лазерная процедура как средство остановки кровотока объема обратной артериальной перфузии двойни. Иголка позиционируется под ультразвуковым контролем в объем обратной артериальной перфузии двойни возле вхождения пуповины

Монохориальные моноамниотические близнецы

- Перекручивание пуповин почти всегда присутствует у монохориальных близнецов, поэтому не влияет на уровень их заболеваемости и смертности (степень рекомендации: D).

- Родоразрешение кесаревым сечением рекомендуется в 32–34 недели (степень рекомендации: D).

Монохориальная беременность составляют примерно 5% от монохориальных многоплодных беременностей [122]. Перинатальные потери на сроке беременности 16 недель достигают 50% [123] (уровень доказательности: 3). Большинство потерь связаны с аномалиями развития плода и самопроизвольным выкидышем [123] (уровень доказательности: 3). Ведение таких беременностей до сих пор представляет сложность и требует большого клинического опыта. Коэффициент потерь снизился: с 40% в более давней литературе [124–126] до 10–15% в недавних исследованиях [127] (уровень доказательности: 2). В когортных исследованиях среди 98 монохориальных многоплодных беременностях перинатальная смертность (от 20 недель беременности до 28-дневного возраста) составляла 19% [128]. Тем не менее, этот показатель составлял 17% после исключения плодов с летальными аномалиями. Заболеваемость СФФП и травмы головного мозга — 6% и 5% соответственно [128] (уровень доказательности: 3). Рекомендуемые сроки родоразрешения варьируются от 32 до 36 недель. Последние данные свидетельствуют о том, что монохориальные беременности находятся в группе повышенного риска гибели плода, в сравнении с другими типами двойни, и должны быть родоразрешены кесаревым сечением от 32 до 34 недель беременности (уровень доказательности: 3). Это основано на том, что риск пролонгации беременности после 32+4 недель повышает риск гибели плодов, в сравнении с риском дыхательных неонатальных осложнений во время родоразрешения [129].

Для монохориальной двойни после селективного прерывания (из-за аномалии, СПОП, тяжелой СФФП или ЗВУРП) пуповинной окклюзией рекомендуется рассечение для предотвращения гибели плода другого близнеца из-за обвития пуповиной [132–135]. Частота преждевременных разрывов оболочек выше, а гестационный срок при родах монохориальной двойни ниже (уровень доказательности: 3).

Сросшиеся близнецы

Случаи беременности сросшимися близнецами наблюдаются крайне редко (примерно 1 на 100 тыс. беременностей, 1% от монохориальных многоплодных беременностей). Сросшиеся близнецы всегда монохориальные моноамниотические. Диагностика проводится с помощью УЗИ в I триместре. Анализ 14 случаев показал, что после постановки диагноза 20% родителей приняли решение о прерывании беременности и 10% плодов умерли внутриутробно. Среди пар, которые предпочли оставить беременность, выживаемость к моменту выписки составляла лишь около 25%, из них у большинства наблюдался значительный уровень заболеваемости [136].

Классификация сросшихся близнецов зависит от сообщения между собой. Наиболее распространенной формой является торакопагия (thoracopagus), при которой близнецы имеют точки пересечения между грудными клетками и животами, часто со слиянием печени, сердца и кишечных структур [136].

При таких беременностях подробное экспертное УЗИ (с или без МРТ) имеет важное значение для подробного изучения сердечно-сосудистой (и других) системы близнецов, насколько это возможно до родов. Ранее были случаи вагинальных родов сиамских близнецов, но необходимо отметить, что при таких беременностях существует значительный риск осложнений при родах (дистония и разрыв матки), поэтому в случае беременности сиамскими близнецами родоразрешение проводится только путем кесарева сечения [137]. Беременные должны быть направлены в центр плода и консультированы различными специалистами. Такая беременность ассоциируется с высокими показателями постнатальной смертности и почти всегда — с высокими уровнями заболеваемости.

Литература:

http://onlinelibrary.wiley.com/doi/10.1002/uog.15821/full?campaign=HSBestof16_Medicine#publication-history