

М.В. Глагович¹, О.Д. Фофанов¹, Р.І. Никифорок¹, Л.А. Завійська¹, О.Я. Борис¹,
Т.М. Мельник², О.О. Курташ²

Гострий гангренозно-перфоративний холецистит у дитини двох років: клінічний випадок

¹Івано-Франківський національний медичний університет, Україна

²Івано-Франківська обласна дитяча клінічна лікарня, Україна

PAEDIATRIC SURGERY.2017.1(54):84-86; doi 10.15574/PS.2017.54.84

Наведено клінічний випадок гострого гангренозно-перфоративного холециститу у дитини раннього віку, який ілюструє складність передопераційної діагностики даної патології.

Ключові слова: гострий холецистит, перитоніт, лапаростома.

An acute gangrenous perforated cholecystitis in a 2-year child: case report

M.V. Hlahovych¹, O.D. Fofanov¹, R.I. Nykyforuk¹, L.A. Zaviiska¹, O.Ya. Borys¹,
T.M. Melnyk², O.O. Kurtash²

¹Ivano-Frankivsk National Medical University, Ukraine

²Ivano-Frankivsk Regional Children's Clinical Hospital, Ukraine

A clinical case of an acute gangrenous perforated cholecystitis in a 2-year child is reported. The clinical case highlights the difficulty of diagnosis in the pre-operative stage.

Key words: acute cholecystitis, peritonitis, laparostoma.

Острый гангренозно-перфоративный холецистит у ребенка двух лет: клинический случай

М.В. Глагович¹, О.Д. Фофанов¹, Р.И. Никифорок¹, Л.А. Завойская¹, О.Я. Борис¹,
Т.М. Мельник², О.О. Курташ²

¹Ивано-Франковский национальный медицинский университет, Украина

²Ивано-Франковская областная детская клиническая больница, Украина

Приведен клинический случай острого гангренозно-перфоративного холецистита у ребенка раннего возраста, который иллюстрирует трудности дооперационной диагностики данной патологии.

Ключевые слова: острый холецистит, перитонит, лапаростома.

Гостре некалькульозне запалення жовчного міхура у дітей раннього віку зустрічається дуже рідко [1,2,3]. Значні труднощі виникають у процесі діагностики такого захворювання, а клінічний діагноз здебільшого встановлюється інтраопераційно [1,2,3].

Наводимо наше спостереження рідкісного випадку гострого перфоративного холециститу у дитини 2-річного віку.

Хворий В., хлопчик, вік 2 роки 7 місяців, 27.09.16 р. госпіталізований у відділення анестезіології та інтенсивної терапії Івано-Франківської обласної дитячої клінічної лікарні через 72 години від початку захворювання. На момент госпіталізації стан дитини дуже важкий. Свідомість затьмарена, положення в ліжку пасивне. Язик сухий, обкладений білими нашаруваннями. Видимі слизові та шкірні покриви чисті, бліді, виразна мармуровість

шкіри, акроціаноз. Дихання прискорене, поверхневе, періодично – стогнуче. Частота дихання 36–44 за 1 хвилину. При аускультатії легень дихання ослаблене, особливо в задньо-бокових відділах праворуч. Серцеві тони чисті, ритмічні, тахікардія. Пульс ослаблений на променевих артеріях, з частотою 140–143 уд./хв. Живіт піддутий, симетричний, набряку черевної стінки немає, щадить в акті дихання. При пальпації живіт болючий на всьому протязі, м'язи передньої черевної стінки напружені. Симптом Щоткіна–Блюмберга та інші симптоми подразнення очеревини сумнівні. Сечопуск не порушений.

Дані обстеження. При ехокардіоскопії виявлено наступне: фракція викиду – 57%, листки перикарда – сепарація по передній стінці 3,5 мм, на верхівці 4 мм. Під час ультрасонографії живота виявлено, що печінка розташована типово, на 4 см виступає з-під краю реберної дуги. У правій частці печінки візуа-

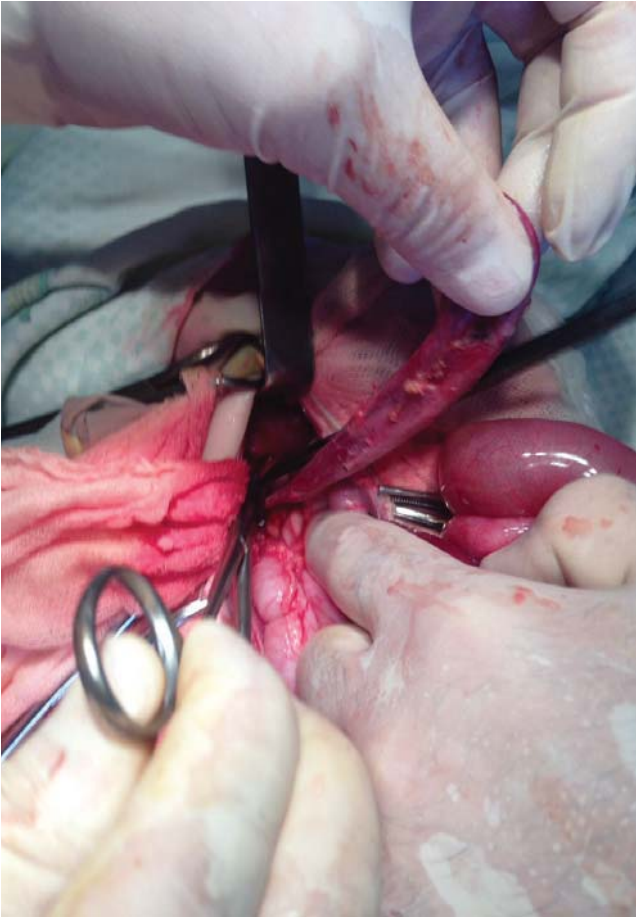


Рис. 1.

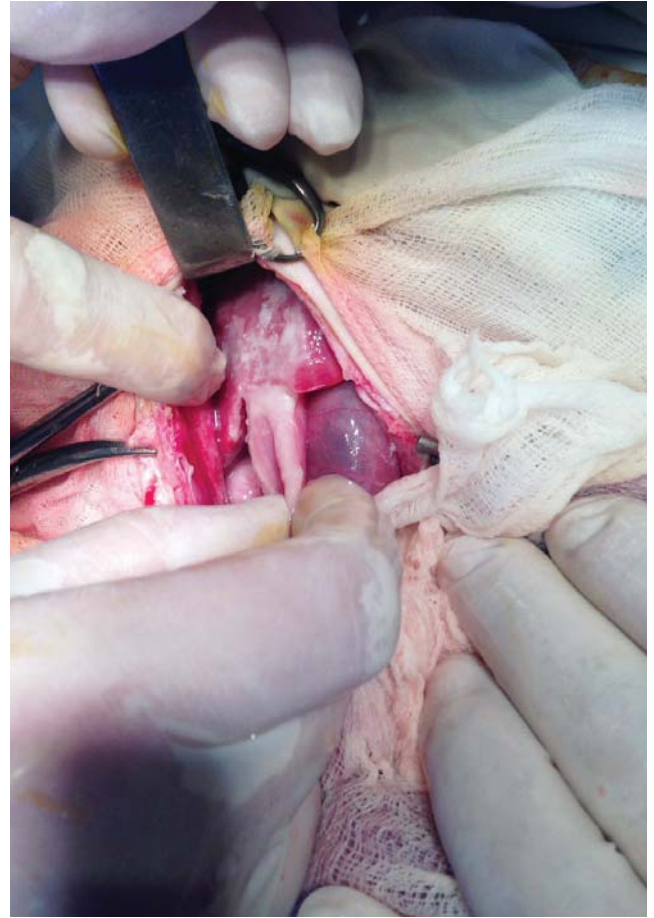


Рис. 2.

лізується додаткове утворення гетерогенної структури з гіперехогенними щільними дифузними включеннями, розміром 7,7x7,45x7,92 см. Капсула печінки нерівномірно потовщена з підкапсульним випотом по діафрагмальній поверхні. Паренхіма печінки гетерогенної ехогенності, жовчні ходи ущільнені, жовчний міхур скорочений. У підшлунковій залозі фіброзні лінійні включення. Селезінка на 1,5 см збільшена, її структура неоднорідна з лінійними фіброзними включеннями. Ехогенність паренхіми нирок підвищена, серединний комплекс ущільнений, поширена порожниста система обох нирок, миски діаметром 8 мм з обох боків. Між петлями кишечника, по фланках та в малому тазу вільна рідина. У плевральних синусах вільна рідина, більше справа, до рівня лопатки.

Загальний аналіз крові: гемоглобін – 93 г/л; еритроцити – $3,1 \times 10^{12}/л$; лейкоцити – $10,3 \times 10^9/л$; еозиніфіли – 0%; паличкоядерні – 21%; сегментоядерні – 57%; лімфоцити – 12%; моноцити – 10%; ШОЕ – 11 мм/год; гематокрит – 0,30.

На оглядовій рентгенограмі органів грудної клітки – ознаки правобічного паракостального плевриту.

Встановлено попередній діагноз: «Перитоніт невідомої етіології. Пухлина правої частки печінки».

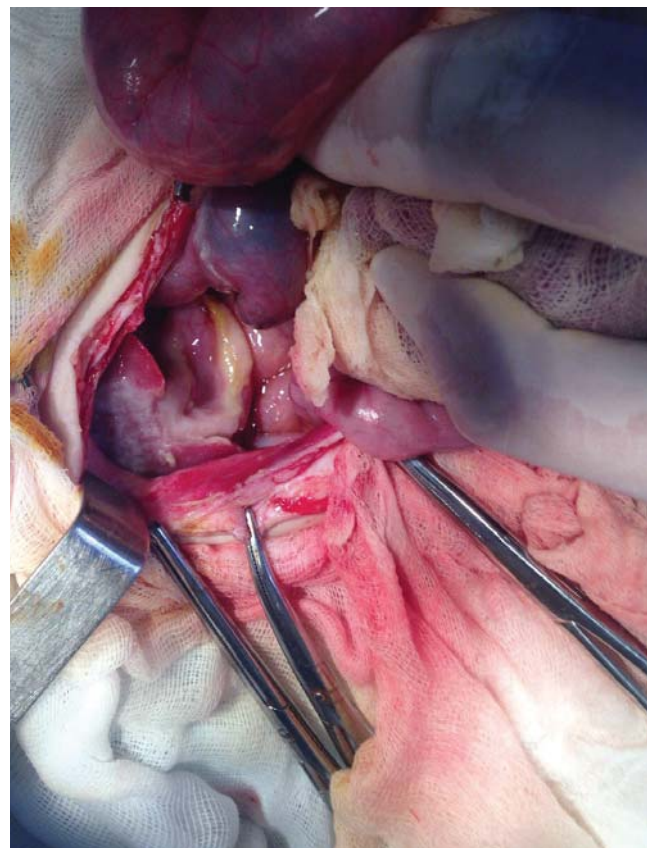


Рис. 3.

Клінічний випадок

ки. Гостра печінкова недостатність. Анемія середнього ступеня важкості».

Після передопераційної підготовки 27.09.2016 р. проведена діагностична лапароскопія – виявлено тотальний жовчно-фібринозний перитоніт. Конверсія на лапаротомію. Операція: серединна лапаротомія, холецистектомія, адгезіотомія, санація черевної порожнини, накладання лапаростоми. При ревізії черевної порожнини виявлено тотальний жовчно-фібринозний перитоніт, надпечінковий та підпечінковий абсцеси. Жовчний міхур розмірами 3x3x8 см, темно-багряного кольору з грубими нашаруваннями фібрину та з перфоративним отвором розміром біля 3 мм у діаметрі, стінки міхура інфільтровані. Конкрементів у міхурі та зовнішніх жовчних протоках не виявлено. На відстані 50 см від ілеоцекального кута на здухвинній кишці виявлено не змінений дивертикул Меккеля з широкою основою, апендикс не змінений. Холецистектомія проведена від дна міхура з почерговою перев'язкою міхурової протоки та міхурової артерії. Апендектомія та дивертикулектомія не проводилися. Після санації черевної порожнини і спроби закриття черевної порожнини виміряно внутрішньочеревний тиск, його рівень перевищував 20 мм рт. ст. Операцію закінчено накладанням лапаростоми. Післяопераційний діагноз: «Абдомінальний сепсис. Гострий гангренозно-перфоративний холецистит. Тотальний жовчно-фібринозний перитоніт. Абдомінальний компартмент-синдром».

Відомості про авторів:

Глазович Михайло Васильович – к.мед.н., доц. каф. дитячої хірургії та пропедевтики педіатрії Івано-Франківського національного медичного університету, зав. хірургічного відділу ОДКЛ. Адреса: м. Івано-Франківськ, вул. Коновальця, 132.

Фофанов Олександр Дмитрович – д.мед.н., проф., зав. каф. дитячої хірургії та пропедевтики педіатрії Івано-Франківського національного медичного університету. Адреса: м. Івано-Франківськ, вул. В. Касіяна, 24; тел./факс (0342) 52-56-49.

Никифорук Роман Ігорович – лікар дитячий хірург Івано-Франківської обласної клінічної дитячої лікарні, асистент каф. дитячої хірургії та пропедевтики педіатрії Івано-Франківського національного медичного університету. Адреса: м. Івано-Франківськ, вул. Коновальця, 132.

Завійська Людмила Андріївна – лікар дитячий хірург Івано-Франківської обласної клінічної дитячої лікарні, асистент каф. дитячої хірургії та пропедевтики педіатрії Івано-Франківського національного медичного університету. Адреса: м. Івано-Франківськ, вул. Коновальця, 132.

Борис Орест Ярославович – лікар дитячий хірург, асистент каф. дитячої хірургії та пропедевтики педіатрії Івано-Франківського національного медичного університету. Адреса: м. Івано-Франківськ, вул. Коновальця, 132.

Мельник Тарас Михайлович – заст. гол. лікаря з хірургічної роботи, Спеціаліст вищої категорії з дитячої анестезіології та організації охорони здоров'я Івано-Франківської обласної дитячої клінічної лікарні. Адреса: м. Івано-Франківськ, вул. Коновальця, 132.

Курташ Олег Олександрович – лікар-анестезіолог дитячий, зав. відділенням анестезіології з ліжками інтенсивної терапії Івано-Франківської обласної дитячої клінічної лікарні. Адреса: м. Івано-Франківськ, вул. Коновальця, 132.

Стаття надійшла до редакції 2.02.2017 р.

29.09.2016 р. о 14.10 проведена повторна операція: санація черевної порожнини, адгезіотомія, трансанальна інтубація кишечника, закриття лапаростоми.

Патоморфологічний діагноз: гострий фібринозно-гангренозний холецистит.

10.10.2016 р. проведена комп'ютерна томографія. Висновок: утворення правої частки печінки (абсцеси?), ознаки перикардиту та правобічного плевриту.

У післяопераційному періоді проводилася комплексна протишокова та антибактеріальна терапія. Рана загоїлася первинним натягом. Хворий виписаний додому у задовільному стані на 29-й день. Причини захворювання не встановлені.

Дитина повторно оглянута через місяць після виписки: скарги відсутні, під час ультразвукового дослідження – печінка звичайної структури, ознаки пухлини відсутні.

Наше спостереження ілюструє складність передопераційної діагностики деструктивного холецистититу у дітей раннього віку.

Література

1. Комаров Р. Н. Гангренозный безкаменный холецистит у ребенка 3 лет / Р. Н. Комаров, Н. В. Комаров, О. В. Канашкин // Вестн. хирургии. – 2004. – Т. 163, № 3. – С. 82–83.
2. Batra V. Staphylococcal acalculous cholecystitis in a child / V. Batra, J. Y. Ang, B. I. Asmar // South Med. J. – 2003. – Vol. 96, № 2. – P. 206–208.
3. Croteau D. Acalculous cholecystitis in a two year old child / D. Croteau, R. D. Signer, M. S. Chaet // JSLS. – 2001. – Vol. 5, № 2. – P. 183–185.