

УДК 616.716.1/4:616.428-002-074-053.2

Н.А. Синєпулова³, М.О. Талько^{1,2}, Д.М. Синєпулов³

Диференціальна діагностика гострого лімфаденіту щелепно-лицевої ділянки у дітей за допомогою еластографії зсувної хвилі

¹Національна медична академія післядипломної освіти імені П.Л. Шупика МОЗ України, м. Київ²Київська міська дитяча клінічна лікарня №1, Україна³Кабінет ультразвукової діагностики «Домашній доктор», м. Київ, Україна

PAEDIATRIC SURGERY.2017.1(54):39-44; doi 10.15574/PS.2017.54.39

Мета – визначити характер ураження лімфатичних вузлів (ЛВ) при проведенні диференціальної діагностики стадії гострого лімфаденіту (ЛА) щелепно-лицевої ділянки у дітей з використанням еластографії зсувної хвилі (ЕЗХ).

Пацієнти і методи. Проведено дослідження 30 пацієнтів віком від 2 до 16 років. З реактивними змінами (гіперплазія лімфоїдної тканини) – 40% (12 осіб), із серозним ЛА (інфільтративно-запальні прояви) – 33% (10 осіб), з гнійним ЛА – 27% (8 осіб). Ультразвукове дослідження проводилося на апараті Ultima PA («Радмір», Україна) лінійним датчиком 3–12 МГц з функцією ЕЗХ. Оцінювалися розміри, структура, стан коркового і мозкового шарів, форма і кількість, стан кровотоку і щільність (еластичність) ЛВ з боку ураження та контрлатерально. При ЕЗХ проводили аналіз колірного картування і вимірювання жорсткості тканини ЛВ (кПа). У всіх дослідженнях використовувався стандартний діапазон колірної шкали жорсткості – від темно-синього (0 кПа) до яскраво-червоного (60 кПа).

Результати. При реактивних процесах (гіперплазія лімфоїдної тканини) в ЛВ відзначалися такі зміни, як збільшення в розмірах, візуалізація гіперехогенного ядра з посиленням васкуляризації і збереженням форми та архітектоники вузла. Також була відсутня болючість ЛВ при компресії датчиком під час проведення обстеження. Жорсткість вузла з використанням ЕЗХ склала $7,55 \pm 0,58$ кПа.

При гострому серозному ЛА виявлено значне збільшення розмірів як зі збереженням, так і з порушенням диференціації його структури зі значним посиленням васкуляризації за змішаним типом із відсутністю змін перинодулярної тканини. Компресія вузла датчиком супроводжувалася помірною болючістю. Жорсткість при ЕЗХ склала $17,98 \pm 1,59$ кПа.

При гнійному ЛА при проведенні обстеження на початковій стадії деструктивних змін (5 пацієнтів) форма і розмір не відрізнялися від таких при гострому серозному. Порушення його структури обумовлювалося ускладненою диференціацією синуса і неоднорідності тканини у вигляді дрібних гіпоехогенних ділянок з наявністю зниженого кровотоку. При проведенні ЕЗХ жорсткість склала $19,35 \pm 1,11$ кПа. Диференціація даних гіпоехогенних зон при збереженні тканинної структури від деструктивних змін становить значну складність. При проведенні ЕЗХ цих зон модуль Юнга склав $4,8 \pm 0,58$ кПа, на тлі значного підвищення жорсткості тканини, що свідчить на користь гнійного компонента як початкової стадії абсцедування. У 3-х випадках гнійного ЛА ЛВ був різко збільшеним, з порушенням структури у вигляді чергування гіпо- та анехогенних зон (ни), з відсутністю диференціації синуса і кровотоку, порушенням структури капсули і виразними явищами періаденіту.

Висновки. Використання ЕЗХ дозволяє розрізнити реактивні зміни лімфоїдної тканини вузла, гострий серозний і гнійний лімфаденіт, а також виявити на ранніх стадіях початкові прояви деструктивних змін, що значно впливає на тактику лікування і можливе планування оперативного втручання. Однак недостатність вивчення даного питання потребує проведення подальших досліджень.

Ключові слова: гострий лімфаденіт, ультразвукова діагностика, еластографія.

Сучасні дослідження

Differential diagnosis of an acute lymphadenitis of the maxillofacial area in children by means of ultrasound elastography

N.A. Syniepurova³, M.O. Talko^{1,2}, D.M. Syniepurov³

¹Shupyk National Medical Academy of Postgraduate Education, Kyiv, Ukraine

²Kyiv Municipal Children's Clinical Hospital No. 1, Ukraine

³Cabinet of Ultrasound Diagnostics «Home Doctor», Kyiv, Ukraine

Purpose – to determine the nature of the lymph nodes (LN) lesion in the differential diagnosis of an acute lymphadenitis (LA) stage of the maxillofacial region in children by means of a shear wave elastography (SWE).

Material and methods. A total of 30 patients aged 2 to 16 years were studied. Among them there were 12 patients that made up 40 % with reactive changes (lymph-node hyperplasia), 10 children (33 %) with the serous stage of LA (infiltrative inflammatory processes), and 8 patients (27 %) with suppurative forms of LA. Examination was performed by means of the «ULTIMA PA» scanners feature the real-time shear wave elastography mode that can be used for linear probe L 3–12 MHz (produced by the company «Radmir», Ukraine). Size, form, quantity, structure, cortical and medullary layers of LN, their blood flow and stiffness (elasticity) on both intact and contralateral sides were estimated. We analysed colour flow mapping and quantitative assessment of tissue stiffness of LN (kPa). A standard range of colour scale was used in all cases – from dark blue (0 kPa) to bright red (60 kPa).

Results. The reactive processes in the LN (a lymph-node hyperplasia) were distinguished by such changes as enlargement, a hyperechogenic core with intensified vascularization, alongside preserved shape and architectonics of LN. Besides, the LN was painless when pressing it by probe during the screening. The stiffness of LN using SWE was 7.55 ± 0.58 kPa.

When the acute serous LA was identified, a significant enlargement of LN, either preserved or altered differentiation of its structure, a significant increase of mixed type vascularization were revealed, but without perinodular changes. External compression of tissues with the ultrasound probe was accompanied by mild pain. The LN stiffness was 17.98 ± 1.59 kPa.

In cases of glandular abscesses, at the initial stage of destructive changes, which were observed in 5 patients, shape and size of LN was the same as for acute serous LA. The structure change was determined by the complicated lymph sinus differentiation and tissue heterogeneity in the form of small hypoechogenic areas with decreased blood flow. The SWE stiffness was 19.35 ± 1.11 kPa. To differ these hypoechogenic areas in case of preserved tissue structure from destructive changes is of considerable complexity. When carrying out SWE of these areas, the Young's modulus of 4.8 ± 0.58 kPa, associated with increased tissue stiffness, is an indicator of the initial stage of abscess formation. In 3 cases of suppurative LA, the LN enlarged dramatically with the structure violation in the form of hypo- and anechoic area(s) alternation without differentiation of lymph sinus and blood flow, violation of the capsule structure and severe symptoms of periadenitis.

Conclusions. Using SWE provides distinction between reactive changes of lymph node, acute serous LA and glandular abscess, as well as to identify the early stages of the destructive lesion that significantly affect the treatment modalities and possible planned surgery.

Key words: acute lymphadenitis, ultrasound diagnostics, elastography.

Дифференциальная диагностика острого лимфаденита челюстно-лицевой области у детей с помощью эластографии сдвиговой волны

N.A. Синепупова³, М.А. Талько^{1,2}, Д.Н. Синепупов³

¹Национальная медицинская академия последилового образования имени П.Л. Шупика МЗ Украины, г. Киев

²Киевская городская детская клиническая больница №1, Украина

³Кабинет ультразвуковой диагностики «Домашний доктор», г. Киев, Украина

Цель – определить характер поражения лимфатических узлов (ЛУ) при проведении дифференциальной диагностики стадии острого лимфаденита (ЛА) челюстно-лицевой области у детей с использованием эластографии сдвиговой волны (ЭСВ).

Материалы и методы. Проведено исследование 30 пациентов в возрасте от 2 до 16 лет. С реактивными изменениями (гиперплазия лимфоидной ткани) – 40% (12 чел.), с серозным ЛА (инфильтративно-воспалительные проявления) – 33% (10 чел.), с гнойным ЛА – 27% (8 чел.). УЗИ проводилось на аппарате Vetima PA («Радмир», Украина) линейным датчиком 3-12 МГц с функцией сдвиговой эластографии. Оценивались размеры, структура, состояние коркового и мозгового слоев, форма и количество, состояние кровотока и плотность (эластичность) ЛУ. При ЭСВ проводили анализ цветового картирования и измерения жесткости ткани ЛУ (кПа). Во всех исследованиях использовался стандартный диапазон цветовой шкалы жесткости – от темно-синего (0 кПа) до ярко-красного (60 кПа).

Результаты и обсуждение. При реактивных процессах (иммунная гиперплазия) в ЛУ отмечались такие изменения, как увеличение в размерах, гиперэхогенное ядро с незначительным усилением васкуляризации, сохранением формы и дифференциации слоев узла. Также отсутствовала болезненность ЛУ при компрессии датчиком во время проведения обследования. Жесткость узла с использованием ЭСВ составила $7,55 \pm 0,58$ кПа. При остром серозном ЛА выявлено значительное увеличение размеров ЛУ, как с сохранением, так и нарушением дифференциации его структуры со значительным усилением васкуляризации по смешанному типу, также отмечалось отсутствие изменений перинодулярной ткани. Компрессия узла датчиком сопровождалась умеренной болезненностью. Жесткость при ЭСВ составила $17,98 \pm 1,59$ кПа.

При гнойном ЛА при проведении обследования на начальной стадии деструктивных изменений (5 пациентов) форма и размер не отличались от таковых при остром серозном. Нарушение его структуры обуславливалось осложненной визуализацией синуса узла и неоднородности ткани в виде мелких гипоехогенных участков с наличием незначительного кровотока. При проведении ЭСВ жесткость составила $19,35 \pm 1,11$ кПа. Дифференциация данных гипоехогенных зон с сохраненной тканевой структурой от деструктивных очагов составляет значительную сложность. При проведении ЭСВ этих зон модуль Юнга составил $5,1 \pm 0,58$ кПа, что свидетельствовало о жидкостном компоненте как начальной стадии абсцедирования. В 3-х случаях гнойного лимфаденита ЛУ представлялся резко увеличенным, с нарушением структуры в виде чередования гипо- и анэхогенных зон(-ны), отсутствием дифференциации синуса и кровотока, нарушением структуры капсулы и выраженными явлениями периаденита.

Выводы. Использование ЭСВ позволяет достоверно различать реактивные изменения лимфоидной ткани узла, острый серозный и гнойный лимфадениты, а также выявить на ранних стадиях начальные проявления деструктивных изменений, что значительно влияет на тактику лечения и возможное планирование оперативного вмешательства.

Ключевые слова: острый лимфаденит, ультразвуковая диагностика, эластография.

Вступ

Не дивлячись на давність існування проблеми лимфаденитів (ЛА) і значні успіхи у лікуванні, частота їх зростає, особливо серед дітей молодшого віку. Серед

захворювань щелепно-лицевої ділянки вони займають одне з перших місць: близько 15–20% хворих хірургічних відділень стаціонарів [6,12,14]. Це обумовлено тим, що в дитячому віці складаються більш сприятливі умо-

ви для їх розвитку: розвинута лімфатична сітка, велика чутливість (реактивність) лімфатичного апарату до інфекцій, низька неспецифічна резистентність ретикуло-ендотеліальної системи [10,13]. Лімфаденіт підщелепної ділянки спостерігається в 60–75% випадків. Часто доводиться стикатися з одночасним ураженням лімфатичних вузлів (ЛВ) кількох анатомічних ділянок: підщелепних, заушних, верхньобокових відділів шиї. Причиною гострого ЛА щелепно-лицевої ділянки у дітей дошкільного віку може бути ГРВІ, бактеріальна інфекція [5,12,14]. Часто в патогенезі процесу значну роль відіграє мікст-інфекція, до того ж першочерговою є респіраторна вірусна інфекція, яка поволі призводить до пошкодження лімфоїдної тканини та сприяє розвитку бактеріальної флори і гнійному розплавленню ЛВ [8,18]. У дітей старшого віку розвиток ЛА обумовлює карієс зубів і його ускладнення (пульпіт, періодонтит), а також стоматит, остеомієліт нижньої щелепи, травми м'яких тканин обличчя. Вони можуть виникати при середніх і зовнішніх отитах. Щодо стосується тонзилітного походження ЛА, то найчастіше він виникає у дітей молодшого віку, у яких часто спостерігаються ознаки тонзиліту та аденоїдиту, причому збільшення шийних ЛВ може бути єдиним проявом запального процесу в ділянці лімфоїдного кільця глотки [5,10].

За останні 20–25 років поширеність ЛА всіх ділянок зросла у декілька разів, а число звернень серед осіб дитячого віку зросло у 4,6 разу. Це можна пояснити як незрілістю імунної системи дитини, так і погіршенням стану навколишнього середовища, зростанням негативного впливу багатьох соціальних факторів та збільшення кількості резистентних штамів бактерій внаслідок нераціональної антибіотикотерапії [6,10,12]. Актуальність діагностики останніх полягає в тому, що педіатру часто доводиться мати справу зі збільшенням та запаленням ЛВ, особливо у дітей молодшого віку. Правильно поставити діагноз, відрізнити реактивну гіперплазію ЛВ від запалення або специфічного ураження важко, особливо при локалізації у ділянці шиї. Це призводить до швидкої появи ускладнень у вигляді аденофлегмони, хронічного перебігу з подальшим можливим нагноєнням, утворенням нориць. При проведенні консервативної терапії у дітей з гострим ЛА лікар не завжди може чітко оцінити ефект від лікування, визначити стадію запального процесу. Виявити фазу гнійного розплавлення ЛВ, особливо у дітей молодшого віку з хорошим розвитком підшкірно-жирового шару, непросто [1,10,13,15].

Для швидкої та інформативної оцінки стану регіонарних ЛВ передусім використовується ультразвуко-

ве дослідження (УЗД). Ультразвукове дослідження гострого ЛА дозволяє визначити стадію запалення і провести диференційну діагностику з можливими іншими рідинними і солідними утвореннями, метастатичними або злоякісними процесами, що впливає на вибір тактики лікування, а за необхідності – планування оперативного втручання. Метод дозволяє виявити ознаки деструкції ЛВ шиї і використовується для проведення малоінвазивних діагностичних і лікувальних маніпуляцій [4,11,13,14]. Основним показанням до хірургічного лікування при підозрі на гнійний лімфаденіт за відсутності УЗД чи у складних диференційних випадках є пункція ЛВ, яку в амбулаторних умовах і стаціонарі при шийному, підщелепному ЛА у дітей, особливо молодшого віку, виконати практично неможливо. Досить перспективним та ефективним методом у таких ситуаціях є використання нової технології УЗД – еластографії зсувної хвилі (ЕЗХ), яка оцінює щільність (еластичність) досліджуваної тканини [7,20]. Отримано дані, які свідчать про високу інформативність даного методу, а в окремих моментах відіграють ключову роль у постановці діагнозу в диференційному ланцюжку «запальний осередок – кіста – вузол – злоякісне новоутворення» [2,17]. Існують наукові роботи, присвячені лише еластографії ЛВ у розрізі диференціації їх злоякісного, метастатичного ураження, однак діагностика іншої патології поверхневих і глибоких периферичних ЛВ майже не висвітлена [3].

Матеріал і методи дослідження

Проведено дослідження 30 пацієнтів віком від 2 до 16 років. Дану групу склали хворі хірургічного відділення №2 та поліклініки КМДКЛ №1 м. Києва, які самі (або їхні батьки) добровільно дали згоду на участь у дослідженні. З реактивними змінами (гіперплазія лімфоїдної тканини), часто на тлі гострої вірусної інфекції (у 75% підтвердженої клінічно, лабораторно та імунологічно), було 40% (12 осіб), із серозним ЛА – 33% (10 осіб), з гнійним ЛА – 27% (8 осіб). Ультразвукове дослідження проводилося на апараті Ultima PA («Радмір», Україна) лінійним датчиком 3-12 МГц з функцією ЕЗХ. Оцінювалися розміри, структура, стан кіркового і мозкового шарів, форма, стан кровотоку і щільність (еластичність) ЛВ з боку ураження та контрлатерально. При ЕЗХ проводили аналіз кольорового картування і вимірювання жорсткості тканини вузла (кПа). У всіх дослідженнях використовувався стандартний діапазон кольорової шкали жорсткості – від темно-синього (0 кПа) до яскраво-червоного (60 кПа).

Обробка отриманих результатів проводилася за допомогою процедури «статистичні формули»

Сучасні дослідження

в MS Excel 2013. При оцінці результатів еластометрії, враховуючи широкий діапазон величин у досліджуваних групах, для аналізу варіації показників і однорідності ми використовували максимальне (Max) та мінімальне (Min) значення, середнє арифметичне значення (E mean), стандартне відхилення (SD) середніх величин модуля Юнга. Оцінка ймовірності різниці між параметрами досліджуваних груп для визначення статистичної достовірності проводилася за допомогою критерію Стьюдента.

Результати дослідження та їх обговорення

Еластографія – метод якісного і кількісного аналізу механічних властивостей тканин за допомогою модуля пружності. Термін «еластографія» був запропонований у 1991 р. лікарями-дослідниками з Х'юстона (США) [20]. Фізичною основою еластографії є модуль Юнга (модуль пружності першого роду або модуль пружності під час розтягу, E) – величина, що характеризує пружні властивості ізотропних речовин і являє собою відношення нормального напруження до відповідної лінійної деформації за лінійного напруженого стану. Вимірюється в Н/м² (ньютонах на метр у квадраті) або Па (паскалях). Названо на честь англійського фізика Томаса Юнга. Ультразвукова еластографія – це новий метод, який генерує зображення на основі твердості тканини, на відміну від анатомічної будови. Багато захворювань органів мають різні показники твердості, які можуть бути виявлені за допомогою еластографії [7,9].

Існує два типи еластографії: компресійна еластографія (KE) – якісна, та ЕЗХ – кількісна. Її можна розглядати як еквівалент пальпації, при цьому даючи можливість кількісно характеризувати щільність досліджуваних тканин, яку раніше оцінювали тільки суб'єктивно при фізикальному обстеженні. Компресійна еластографія відтворює зображення на основі того, як тканини реагують на силу зсуву від зовнішнього джерела або самого пацієнта. Ця сила зсуву дозволяє провести якісну оцінку ураження. При ЕЗХ застосовується спеціальний сильний низькочастотний акустичний імпульс (поштовховий імпульс), який призводить до поширення попереч-

ної хвилі, що може бути обчислено як швидкість зсуву. Оскільки швидкість зсуву хвилі через тканини залежить від твердості тканин, можуть бути отримані кількісні значення твердості [7,16,19,20].

У проведеному нами дослідженні отримані дані ЕЗХ ЛВ вказують на відмінності в показниках жорсткості залежно від структурних змін в останніх (табл.).

За реактивної гіперплазії ЛВ при УЗД відзначалися такі зміни, як збільшення в розмірах, візуалізація гіперехогенної серцевини ядра з незначним посиленням васкуляризації, збереженням форми і диференціації його шарів (рис. 1). Також була відсутня болючість ЛВ при компресії датчиком під час проведення обстеження. Жорсткість вузла з використанням ЕЗХ склала 7,55±0,58 кПа (рис. 2). Дане збільшення регіонарних ЛВ визначалося з обох боків симетрично на тлі гострої вірусної інфекції у 75% (9 осіб) Остання підтверджена клінічно, лабораторно та імунологічно (5-EBV-інфекція; 1 герпесвірусна інфекція).

При гострому серозному ЛА виявлено значне збільшення розмірів ЛВ (рис. 3), як зі збереженням, так і порушенням диференціації його структури зі значним посиленням васкуляризації за змішаним типом (рис. 4), за відсутності зміни періодулярної тканини. Компресія вузла датчиком супроводжувалася помірною болючістю. Жорсткість при ЕЗХ склала 17,98±1,59 кПа (рис. 5).

При гнійному ЛА під час обстеження на початковій стадії деструктивних змін (5 пацієнтів) форма і розмір не відрізнялися від таких при гострому серозному. Порушення його структури обумовлювалося ускладненою візуалізацією синуса вузла і неоднорідності тканини у вигляді дрібних гіпоехогенних ділянок з наявністю незначного кровотоку. При проведенні ЕСС жорсткість склала 19,35±1,11 кПа. Диференціація даних гіпоехогенних зон зі збереженою тканинною структурою від деструктивних вогнищ становить значну складність. При проведенні ЕЗХ цих зон модуль Юнга склав 5,1±0,58 кПа, що свідчило про рідинний компонент як початкову стадію абсцедування, при пункції яких

Таблиця

Результати еластографії зсувної хвилі у досліджуваних пацієнтів, (кПа)

Група пацієнтів	Кількість, n	Жорсткість, кПа			
		Max	Min	E mean	SD
Норма	18	6,36	3,92	5,54	±0,49
Реактивні зміни лімфатичного вузла	12	9,27	5,88	7,55	±0,58
Гострий серозний/ гнійний лімфаденіт	18	24,69	12,71	17,98	±3,97

Примітка: Max – максимальне, Min – мінімальне значення величин, E mean – середнє арифметичне значення, (SD) – стандартне відхилення; при порівнянні всіх параметрів між групами визначається достовірність різниці показників при p<0,05.

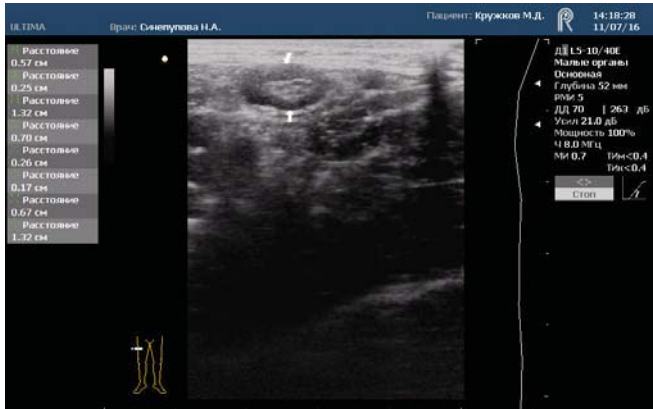


Рис.1. УЗД-картина при реактивній гіперплазії ЛВ

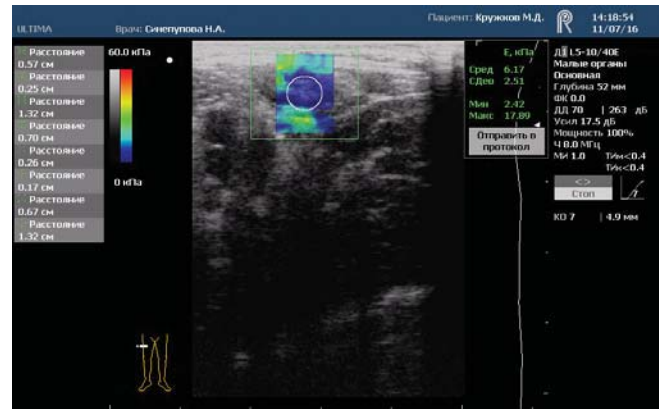

Рис.2. ЕЗХ при реактивній гіперплазії ЛВ

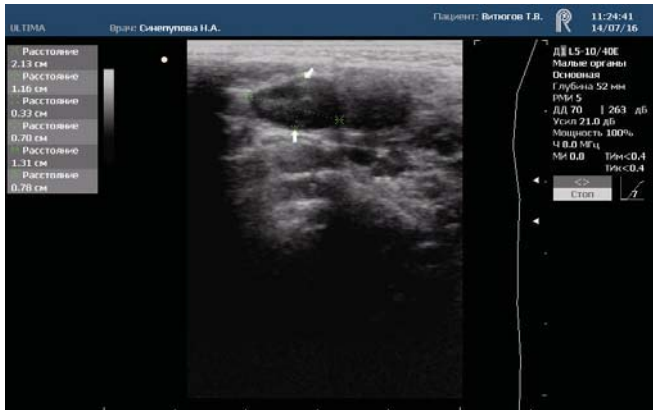


Рис.3. УЗД-картина при серозному ЛА

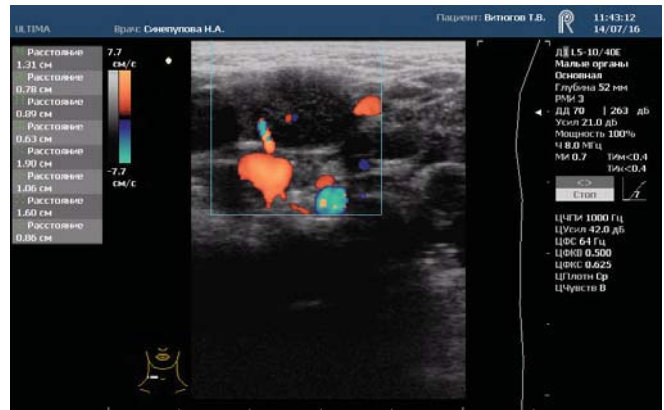

Рис.4. УЗД у режимі кольорового доплерівського картування при серозному ЛА

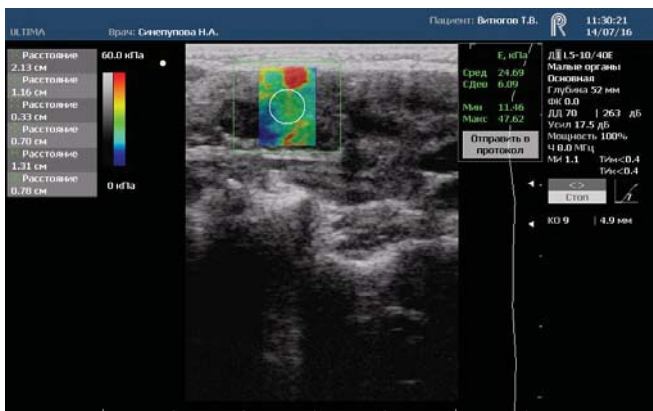


Рис.5. ЕЗХ при серозному ЛА

під УЗ-контролем отримано незначну кількість геморагічного вмісту. Даний результат призвів до утримання від проведення операції та призначення інтенсивної консервативної терапії (лімфотропна антибіотикотерапія і місцеві лікувальні пов'язки). Динамічний УЗ-контроль підтвердив вірність використаної тактики. У трьох випадках гнійного лімфаденіту ЛВ був різко збільшеним, з порушенням структури у вигляді чергування гіпо- та анехогенних зон (ни), відсутністю диференціації синуса і кровотоку, структури капсули і виразними явищами періаденіту. Щільність цих гіпо-, анехогенних зон у режимі ЕЗХ склала $5,2 \pm 0,54$ кПа. Діагноз підтверджено результатами оперативного втручання.

Висновки

Використання УЗД з функцією ЕЗХ дозволяє достовірно диференціювати реактивні зміни лімфоїдної тканини вузла, гострий серозний і гнійний лімфаденіти, а також виявити на ранніх стадіях початкові прояви деструктивних змін, що значно впливає на тактику лікування і планування оперативного втручання. Однак дане питання потребує подальшого вивчення.

Література

1. Анохина И. В. Оптимизация диагностики и лечения лимфаденита лица и шеи у детей: автореф. дис. ... канд. мед. наук: 14.01.14 / И. В. Анохина, Смоленская государственная медицинская академия Минздрава России. – Воронеж, 2013. – С. 1–3.
2. Бакай О. О. Возможности доплерографии та эластографии для диагностики рака шейки матки / О. О. Бакай, Т. С. Головки // Променева діагностика, променева терапія. – 2015. – № 3–4. – С. 73–79.
3. Возможности соноэластографии в дифференциальной диагностике патологически измененных лимфоузлов [Электронный ресурс] / Винник Ю. А., Мисюра И. И., Василенко В. Г. [и др.] // Тези V Конгресу УАФУД, 2016. – Режим доступу: <http://www.uitrasound.net.ua>. – Назва з екрану.
4. Выключ М. В. Возможности ультразвукового исследования в дифференциальной диагностике патологии лимфатического аппарата головы и шеи у детей / М. В. Выключ // Кубанский научн. мед. вестн. – 2010. – № 1. – С. 19–21.
5. Забелин А. С. Дифференциальная диагностика лимфаденита лица и шеи у детей / А. С. Забелин, И. В. Анохина,

Сучасні дослідження

- О. В. Петрущенко // Научные ведомости Белгородского государственного университета. – 2011. – № 16 (111). – Вып. 15/1. – С. 125–129. – (Медицина. Фармация).
6. Зайков С. В. Дифференциальная диагностика синдрома лимфаденопатии / С. В. Зайков // Клиническая иммунол. Аллергол. Инфектол. – 2012. – № 4. – С. 16–24.
 7. Зыкин Б. И. Эластография: анатомия метода / Б. И. Зыкин, Н. А. Постнова, М. Е. Медведев // Променева діагностика, променева терапія. – 2012. – № 2–3. – С. 107–113.
 8. Дифференциальный диагноз при синдроме лимфаденопатии / В. В. Войцеховский, Ю. С. Ландышев, А. А. Григоренко, Н. Д. Говоров // Новые Санкт-Петербургские врачебные ведомости. – 2014. – № 1. – С. 32–43.
 9. Ландау Л. Д. Теоретическая физика / Л. Д. Ландау, Е. М. Лившиц. – Т. VII: Теория упругости. – Москва: Наука, 1987.
 10. Лобач Ю. Б. Імунологічні порушення в тканинах ясен у дітей із запальними неспецифічними захворюваннями піднижньощелепних лімфатичних вузлів та патогенетичне обґрунтування їх корекції в комплексному лікуванні: автореф. дис. ... канд. мед. наук: 14.01.22 / Ю. Б. Лобач, Українська медична стоматологічна академія. – Полтава, 2015. – С. 7.
 11. Надточий А. Г. Уточненная диагностика лимфаденита у детей по данным ультразвукового исследования / А. Г. Надточий // Ультразвуковая диагностика в акушерстве, гинекологии и педиатрии. 1994. – № 2. – С. 55.
 12. Терещенко С. Ю. Периферическая лимфаденопатия у детей: дифференциальная диагностика / С. Ю. Терещенко // Consilium Medicum, Педиатрия. — 2011. – № 4. — С. 54–59.
 13. Уніч Н. К. Лімфаденопатії у дітей та підлітків: диференційна діагностика і лікарська тактика: навчально-методичний посібник для лікарів-інтернів і лікарів-слухачів закладів післядипломної освіти / Н. К. Уніч, В. В. Бережний; МОЗ України; Національна медична академія післядипломної освіти імені П. Л. Шупика. – Київ, 2012. – С. 17, 66–67.
 14. Харитонов Д. Ю. Оптимизация дифференциальной диагностики острых лимфаденитов челюстно-лицевой области у детей / Д. Ю. Харитонов, А. И. Володин, Б. М. Дремалов // Детская хирургия. – 2012. – № 1. – С. 17–19.
 15. Шулаков В. В. Современные алгоритмы диагностики и лечения воспалительных заболеваний челюстно-лицевой области: учебное пособие для системы послевузовского и дополнительного профессионального образования врачей / В. В. Шулаков, В. Н. Царев, С. Н. Смирнов; Гос. бюджет. образоват. учреждение высш. проф. образования Моск. гос. медико-стоматол. ун-т Минздрава России. – Москва: Новик, 2012. – С. 91.
 16. Barr R. G. Sonographic Breast Elastography: A Primer / R. G. Barr // J. Ultrasound Med. – 2012. – Vol. 31. – P. 773–783.
 17. Differentiating benign from malignant solid breast masses: value of shear wave elastography according to lesion stiffness combined with greyscale ultrasound according to BI-RADS classification / A. Evans, P. Whelehan, K. Thomson [et al.] // British Journal of Cancer. – 2012. – № 107. – P. 224–229.
 18. Polymerase chain reaction for pathogen identification in persistent pediatric cervical lymphadenitis / P. Choi, X. Qin, E. Y. Chen [et al.] // Archives of otolaryngology – head & neck surgery. – 2009. – Vol. 135 (3). – P. 243–248.
 19. Quantitative assessment of breast lesion viscoelasticity: initial clinical results using supersonic shear imaging / M. Tanter, J. Bercoff, A. Athanasiou [et al.] // Ultrasound Med Biol. – 2008. – № 34. – P. 1373–1386.
 20. WFUMB Guidelines and Recommendations for clinical use of ultrasound elastography: Part 2: Breast / Richard G. Barr, Kazutaka Nakashima, Dominique Amy, David Cosgrove [et al.] // Ultrasound in Med. & Biol. – 2015. – Vol. 41, No. 5. – P. 1148–1160.

Відомості про авторів

Синьупова Неля Анатоліївна – лікар УЗД, I категорія; кабінет ультразвукової діагностики «Домашній доктор». Адреса: м. Київ, вул. Сечових Стрільців, 52а, корп. 2; тел. (044) 500-19-95.

Талько Максим Олександрович – аспірант кафедри дитячої хірургії Національної академії післядипломної освіти імені П. Л. Шупика. Адреса: м. Київ, вул. Дорогожицька, 9; тел. (044) 412-04-87.

Синьупов Денис Миколайович – хірург та лікар УЗД; кабінет ультразвукової діагностики «Домашній доктор». Адреса: м. Київ, вул. Сечових Стрільців, 52а, корп. 2; тел. (044) 500-19-95.

Стаття надійшла до редакції 16.01.2017 р.