

УДК 616.34-009.11+616.345-053.1-08

В.В. Березний, В.Г. Козачук, В.Ф. Рибальченко

Диференційний підхід у лікуванні хронічних запорів у дітей із природженими вадами розвитку кишечника

Національна медична академія післядипломної освіти імені П.Л. Шупика, м. Київ, Україна

SOVREMENNAYA PEDIATRIYA.2016.8(80):103-110; doi 10.15574/SP.2016.80.103

Мета — вивчити клінічну ефективність препарату «Медулак» у комплексній терапії хронічних запорів у дітей, які виникли на тлі природженої вади розвитку товстого кишечника.

Пацієнти і методи. Проведено клінічне дослідження 30 дітей із хронічними запорами, які виникли на тлі природженої вади розвитку кишечника. Середній вік пацієнтів склав $7,5 \pm 2,1$ року. Діагноз верифіковано на підставі даних анамнезу, скарг хворого, клінічного огляду, пальцевого дослідження прямої кишки, лабораторних методів, ультразвукового сканування органів черевної порожнини, іригографії. Пацієнти у комплексній терапії отримували препарат «Медулак». Контроль ефективності терапії здійснювався на 15-й та 30-й день лікування.

Результати. За результатами іригографії ознаки доліхоколон виявлено у 10 (33,3%) пацієнтів, мегадоліхоколон — у 6 (20%), мегаколон — у 3 (10%), доліхоколон + синдром Пайра — у 3 (10%), мегаколон + синдром Пайра — у 2 (6,6%), доліхоколон + мегаректум — у 2 (6,6%), мегадоліхосізми — у однієї дитини. До лікування у дітей поряд із шлунково-кишковими розладами спостерігалися дерматоінтерстиціальні та вегетативні прояви. Під час спостереження у більшості дітей виявлено порушення кишкової мікробіоти. За результатами копрологічного дослідження у 26 (86,7%) дітей відзначалося недостаттє перетравлення білків, жирів та вуглеводів. У ході лікування Медулаком позитивна клінічна динаміка спостерігалася у всіх пацієнтів. На 15-й день терапії у половини хворих були відсутні будь-які клінічні симптоми запору. Позитивний клінічний ефект був у переважної більшості (93,3%) дітей.

Висновки. Включення в комплексну терапію хронічних запорів у дітей із природженими вадами товстого кишечника препарату «Медулак» має добру терапевтичну ефективність, поліпшує характер випорожнень, сприяє стимулюванню моторики кишечника, нормалізує його мікробіоценоз та запобігає ускладненням, що дозволяє рекомендувати його застосування у практичній діяльності педіатрів, лікарів загальної практики — сімейних лікарів та дитячих хірургів.

Ключові слова: діти, запор, природжена вада товстого кишечника, Медулак.

Вступ

Однією з найбільш важливих проблем дитячої гастроентерології є порушення моторно-евакуаторної функції товстої кишки, що проявляється запором, якому притаманні зміни функції кишечника. Ці зміни проявляються уповільненням ритму дефекації (відповідно до віку), її ускладненням, відчуттям неповного випорожнення й щільним або грудкуватим характером випорожнень [19].

Ця недуга на сьогодні є другим за поширеністю розладом травної системи у розвинутих країнах. Систематичний огляд М. Vanden Berg та співавт., у якому були проаналізовані дані 18 досліджень у дітей віком від 0 до 18 років, показав, що це захворювання зустрічається у 0,7–29,6% випадків [21].

Слід зазначити, що у новонародженого співвідношення між довжиною тонкої і товстої кишок становить 5,6:1. До трьох років обидві частини кишечника ростуть однаково інтенсивно, але в наступні періоди товста кишка має швидші темпи зростання, і відношення між двома відділами кишечника стає 4,6:1. Сигмовидна кишка у новонароджених має довгу брижу. У перші роки життя кишка розташовується високо. Після п'яти років вона все більше опускається в порожнину малого тазу. Брижа в постнатальному періоді дещо коротшає, і кишка стає більш фіксованою. Пряма кишка новонароджених має відносно велику довжину, її вигини слабо виражені, стінки тонкі. Кишка займає майже всю порожнину малого тазу. Протягом першого року формується ампула прямої кишки. Навколо прямої кишки розташовується сполучна тканина, що грає роль у фіксації органу. У ранньому дитячому віці вона розвинена слабо, що створює передумови для випадіння прямої кишки при підвищенні внутрішньочеревно-

го тиску, напрузі черевного преса при сильному кашлі, напруженні тощо [3].

Розлади акту дефекації у дітей раннього віку, з незавершеною фіксацією відділів товстої кишки, сприяють формуванню патологічної рухливості і перегинів товстої кишки, що призводить до уповільнення пасажу кишкового вмісту. Причиною порушення просування калових мас по товстій кишці може стати і така аномалія розвитку, як гіперплазія товстої кишки — розширення та подовження товстої кишки.

Всесвітня організація охорони здоров'я у Міжнародній статистичній класифікації хвороб і проблем, пов'язаних зі здоров'ям (МКХ-10) відносить запор до хвороб (код K59.0). Водночас гастроентерологічні організації, такі як Всесвітня організація гастроентерологів та Американська гастроентерологічна асоціація, займають іншу позицію, підкреслюючи, що запор — це симптом.

Згідно з Римськими критеріями IV, у пацієнта можна діагностувати запор, якщо його прояви відбуваються протягом не менше півроку і в останні три місяці у пацієнта мали місце не менше двох з наступних шести ситуацій: сильне натузування частіше, ніж при чверті дефекацій; грудкуваті або тверді випорожнення частіше, ніж при чверті дефекацій; менше, ніж три дефекації на тиждень; відчуття неповного випорожнення кишечника більше, ніж при чверті дефекацій; відчуття блоку в аноректальній ділянці не менше, ніж при чверті дефекацій; допомога дефекації маніпуляціями пальцями в ділянці заднього проходу більше, ніж при чверті дефекацій.

На сьогодні використовується Бристольська шкала класифікації консистенції (форми) калових мас, яка включає 7 типів: тип 1 — тверді грудочки, що нагадують горіхи; тип 2 — ковбаска, що складається з грудочок;

тип 3 — ковбаска з потрісканою поверхнею; тип 4 — ковбаска або змія; тип 5 — м'які кульки з чіткими межами; тип 6 — м'які грудочки з нерівними межами; тип 7 — водянисті випороження. Запор характеризується першим і другим типами [9,11].

До розвитку запорів може привести низка чинників, які окремо і в поєднанні можуть викликати запор.

Наразі не існує єдиної загальноновизнаної класифікації запорів.

А.І. Хавкін і співавт. (1994 р.) запропонували класифікацію запорів у дітей, в якій зроблена спроба відобразити всі різноманітні чинники, що обумовлюють утруднену дефекацію:

1. *За перебігом:*

- а) гострі;
- б) хронічні (більше 3 міс.).

2. *За механізмом розвитку:*

- а) кологенні (з гіпермоторною або гипомоторною дискінезією);
- б) проктогенні.

3. *За стадією перебігу:*

- а) компенсована (тільки дієтична корекція);
- б) субкомпенсована (дієтична і медикаментозна корекція);
- в) декомпенсована (необхідні очисні клізми).

4. *За етіологічними і патогенетичними ознаками:*

- а) аліментарний (тривала щадна дієта);
 - б) нейрогенний:
 - дискінетичний (первинна дискінезія кишечника на тлі резидуально органічного ураження центральної нервової системи (ЦНС);
 - звичний (внаслідок придушення фізичних позивів на дефекацію, психічного перенапруження, недостатніх гігієнічних навиків, пролонгований акт дефекації у невропатів тощо);
 - рефлексорний (вторинна дискінезія при різних захворюваннях, у тому числі органів травлення);
 - унаслідок органічних захворювань ЦНС (неврити, мієліт, міопатії);
 - в) інфекційний (після перенесеної інфекції — хвороба Шагаса, дизентерія тощо);
 - г) запальний (при хронічному ентериті, коліті, хворобі Крону і неспецифічному виразковому коліті);
 - г) психогенний;
 - д) гіподинамічний;
 - е) механічний (перешкоди на шляху калових мас: спайки, пухлини, лімфовузли тощо);
 - е) унаслідок аномалії розвитку товстої кишки (природжений мегаколон, рухома сліпа кишка, синдром Пайра, рухома сигмовидна кишка, доліхосигма, спланхоптоз, гіпо- й агангліоз);
 - ж) токсичний (дія свинцю, ртуті, талію, нікотину);
 - з) ендокринний (гіперпаратиреоз, гіпертиреоз, адісонова хвороба, гіпофізарні розлади, цукровий діабет, феохромоцитом, гіпоестрогенія);
 - и) медикаментозний (міорелаксанти, гангліоблокатори, холінолітики, опіати, протисудомні препарати, антациди, сечогінні засоби, барбітурати, препарати заліза і кальцію, блокатори кальцієвих каналів);
 - і) унаслідок порушень водно-електролітного обміну (при втраті великої кількості рідини, дефіциті вітамінів групи В, холестази) [6].
- Запори підрозділяються також на первинні, ідіопатичні й вторинні. Первинні обумовлені у частини дітей органічними причинами природженого або набутого характеру. До перших належать вади розвитку товстої кишки:

мегаектум, мегадоліхосигма, аноректальні атрезії й стенози, аномалії розвитку інтрамуральної нервової системи товстої кишки (хвороба Гіршпрунга). Причинами набутих запорів можуть стати поліпи і пухлини товстої кишки, геморої, спайкова хвороба. До ідіопатичних запорів відносять «інертну ободову кишку» (порушення пропульсації) й «інертну пряму кишку» (порушення спорожнення).

Аномалії розвитку кишки є причинами запорів у 5% дітей [20]. Хронічні запори у цих випадках розвиваються поступово, важчають зі зростанням дитини і відображають декомпенсацію функції кишки. Клінічна картина хронічних запорів у дітей характеризується поліморфізмом, залежним не тільки від важкості констипаційного синдрому, але й від форми запору, стану моторики кишечника, віку пацієнта та особливостей його нервової системи. Симптоми запорів можуть бути згруповані в місцеві (абдомінальні) й системні (загальні) прояви запорів.

Абдомінальні симптоми запорів: переймоподібний біль у животі, імперативні, але безрезультатні, позиви на дефекацію. Відчуття важкості, «розпирання» живота, метеоризм. Скарги підлітків і дітей старшого віку на відчуття незадоволеності після дефекації. Еквівалентами абдомінального синдрому у дітей грудного віку є неспокій, плач при дефекації та інші непрямі ознаки дискомфорту.

Системні прояви запорів: стомлюваність, нейровегетативні розлади (серцебиття, задишка, головні болі). Диспептичний синдром у вигляді зниження апетиту, відрижки й аерофагії. Нерідко спостерігаються явища гіповітамінозу, алергічні і запальні ураження шкірних покривів.

У табл. 1 наведено диференційну діагностику запорів, викликаних вадами розвитку товстої кишки у дітей [6].

Тривалі запори, особливо при вадах розвитку, призводять до органічних змін товстої кишки та розташованих вище відділів шлунково-кишкового тракту, виникнення ускладнень, таких як анальні тріщини, геморої, енкопрез (нетримання калу); змінюють психіку, а відповідно, й якість життя дитини. Копростаз (ущільнення фекальних мас) є серйозним ускладненням при запорах. Клінічні симптоми ускладнення копростазу характеризуються втратою апетиту; диспептичними розладами (нудота, блювання, метеоризм); абдомінальними болями, спочатку колікоподібними, потім дифузними; затримкою або нетриманням сечі внаслідок тиску переповненої ампули прямої кишки на шийку або сам сечовий міхур. Можлива ректальна кровотеча, механічна кишкова непрохідність. Хронічні електролітні порушення та інтоксикація погіршують стан шкіри дитини [6].

Особливу увагу слід звертати на так звані симптоми «червоних прапорів», які вказують на можливість органічної патології товстої кишки: невмотивоване зниження маси тіла; підвищена температура тіла; анемія, особливо залізодефіцитна; ознаки запалення в клінічному аналізі крові (лейкоцитоз, збільшена ШОЕ, гострофазові реакції); поява крові й гною в калі [4]. За наявності тривожних симптомів у дітей необхідно проводити диференційну діагностику з низкою захворювань: целиакія, гіпотиреоз, гіперкальціємія, гіпокальціємія, алергія до білків їжі, застосування антидепресантів, інтоксикація вітаміном Д, муковісцидоз, хвороба Гіршпрунга, теноз ануса, аномалії спинного мозку, травми, аномалії м'язів черевної стінки (гастрошизис, синдром Дауна), синдром псевдообструкції [12].

Діагностика та верифікація причин запора ґрунтується на даних аналізу скарг, анамнезу захворювання та життя, а також методів обстеження. У хворих проводять огляд періанальної ділянки; пальцеве дослідження прямої кишки з оцінкою тону анального сфінктера у спокої,

Таблиця 1

Диференційна діагностика запорів, викликаних вадами розвитку товстого кишечника у дітей (М.Л. Куц, 1976)

Симптом	Доліхо-сигма	Мегадоліхо-сигма	Хвороба Гіршпрунга	Доліхоколон	Мегадоліхоколон	Мегаколон	Первинний мегаректум
Час появи запорів	Часто після введення прикорму	На перших місяцях життя	3 перших днів життя	На перших місяцях життя	3 перших днів життя	3 перших днів життя	3 перших днів життя
Затримка газів	Тільки при тривалому запорі	Рідко	Самостійно відходять рідко	Рідко	Рідко	Рідко	Рідко
Блювання	При тривалій затримці випорожнення						
Біль у животі	Часто після прийому їжі	При тривалій затримці випорожнення	Тільки при тривалому запорі	Часто	При тривалому запорі	При тривалому запорі	Рідко, при тривалому запорі
Знижений апетит	Дуже рідко	Виразений рідко	Часто	Відмічається рідко	При тривалому запорі	При тривалому запорі	Рідко
Слабкість	Дуже рідко	Рідко	Виражена у більшості хворих	Рідко	Часто	Часто	Рідко
Підвищення температури	Рідко	Рідко	Часто	Рідко	Часто при тривалому запорі	Часто при тривалому запорі	Рідко
Дефіцит ваги	Часто нормальна	Рідко	У більшості хворих	Рідко	У більшості хворих	У більшості хворих	Рідко
Збільшення живота	Часто нормальний	Рідко	У більшості хворих	Рідко	У більшості хворих	У більшості хворих	Рідко
Бурчання в животі	Дуже рідко	При тривалому запорі	Завжди	Тільки при тривалому запорі	Особливо часто при тривалому запорі	Особливо часто при тривалому запорі	Рідко
Видима перистальтика	Дуже рідко	Рідко	Завжди	При тривалому запорі	У більшості хворих	У більшості хворих	При тривалому запорі у дітей >5 років
Каломазання	Не буває	Не буває	Дуже рідко	Не буває	Рідко при тривалому запорі	Рідко і при тривалому запорі	Дуже часто
Результати ректального дослідження	Ампула нормальних розмірів, шматочки щільного калу	Помірно розширена ампула, тістоподібний кал	Гіпоплазована ампула, пуста	Нормальних розмірів ампула, залишки щільного калу	Помірно розширена ампула, яка наповнена калом глинистої консистенції	Помірно розширена ампула, яка наповнена калом глинистої консистенції	Різно розширена ампула
Дані іригграфії	Подовжена sigma нормального діаметру	Розширена та подовжена sigma	Звуження в ректосигмоїдній зоні і різке розширення вищележачих відділів товстої кишки	Багато додаткових петель товстої кишки нормального діаметру	Розширена та подовжена вся товста кишка	Значне розширення товстої кишки при нормальній довжині	Різно розширена пряма кишка, а інші відділки частіше нормальні

при стисненні і спробі евакуації; загальноклінічні і біохімічні дослідження крові, калу й сечі; дослідження вмісту в крові електролітів, кальцію, гормонів щитовидної залози; оцінка кишкового транзиту з використанням рентгенпозитивних маркерів; ультразвукове дослідження органів черевної порожнини й щитовидної залози; аноректальна манометрія (за потреби, проводиться тільки в спеціалізованих центрах); тест на евакуацію балона (за потреби, проводиться тільки в спеціалізованих центрах).

Обов'язковим є проведення оглядової рентгенографії органів черевної порожнини (оцінюють стан кишкових петель та наявність інших видимих змін), найбільш інформативне рентгеноконтрастне дослідження кишечника — іригграфія. Якщо не вдалося виключити органічну причину запору, в умовах спеціалізованого гастроентерологічного або хірургічного стаціонару проводять ендоскопічне дослідження — ректороманоскопію (колоноскопію). Після біопсії проводять нейрогістохімічне дослідження — вивчення активності ацетилхолінстерази (АХЕ) за методом Карновського й Рутса [6].

Лікування запорів залежить від причини, видів порушення моторики товстої кишки, акту дефекації, наявності

ускладнень і супутніх захворювань. Передусім необхідно нормалізувати режим прийому їжі і дефекації дитини.

Харчування дітей старшого віку має бути частим (п'ять-шість разів на день) і невеликими порціями. Рекомендують діету № 3. Важливу роль у профілактиці запорів у дитини відіграє рухова активність. Дітям старшого віку рекомендують заняття спортом, плавання, ходьбу, біг, лижні прогулянки, їзду на велосипеді [6]. Але модифікація дієти, гідратація і фізичне навантаження не знайшли відображення в доказових дослідженнях і отримали рівень доказовості D (думки експертів, окремі спостереження або національні звіти) [14].

Також рекомендують лікувальну фізкультуру, масаж живота та поперекової зони, електростимуляцію товстої кишки, які сприяють поліпшенню кровопостачання в органах черевної порожнини та у кишечнику, стимулюють його рухову активність.

У разі неефективності рекомендують медикаментозну терапію. Застосування проносних засобів у лікуванні запорів вимагає диференційованого й індивідуального підходу до терапії.

Таблиця 2

Рівень доказовості ефективності різних методів лікування хворих із хронічним запором

Метод лікування	D. Ramcumar & S. Rao (2001)	ACG (2005)	ASCRS (2007)	WGO (2010)	Singh & S. Rao (2010)
Дієтичні рекомендації (рослинні волокна і псиліум)	1C	B (псиліум)	B (рослинні волокна і псиліум)	2B (псиліум) 3C (висівки)	2B (псиліум)
Осмотичні проносні (поліетиленгліколь і лактулоза)	1B	A (поліетиленгліколь та лактулоза)	A (поліетиленгліколь) B (лактулоза)	1A (поліетиленгліколь) 2B (лактулоза)	1A
Дифенілметани (бісакодил, пікосульфат натрію)	2B	B	C	3C	3C (бісакодил) 2A (пікосульфат натрію)
Антрахінони (сена та ін.)	2B	B	C	3C	3C
Хірургічне лікування (при важких формах інертної товстої кишки)	2B	–	B	2B	–

Препарати, які рекомендують для лікування запору, поділяються на наступні групи:

I. Препарати, які гальмують абсорбцію рідини і стимулюють секрецію (подрознення стінки кишки — викликають подразнення рецепторів слизової оболонки товстої кишки):

1. Антраглікозиди (сена, крушина, ревень).

2. Деривати дифенілметану (ізафенін, бісакодил, пікосульфат натрію).

3. Сурфактанти (натрій- і кальцій діоктилсукцинат).

II. Засоби, що збільшують об'єм кишкового вмісту (їх дія сприяє збільшенню об'єму кишкового вмісту, розрідженню консистенції калових мас, зменшенню часу пасажу вмісту по кишечнику):

1. Сольові проносні (глауберова сіль, карловарська сіль тощо).

2. Макрогелі (макрогол).

3. Рослинні проносні (морська капуста, висівки, агар-агар, пляне насіння, лушпиння насіння подорожника).

4. Цукри та їх похідні (сорбітол).

5. Лактулоза (медулак).

III. Засоби, що зм'якшують слизову оболонку кишечника (вазелинове масло, мигдалева олія тощо) [6].

Протипоказанням для призначення проносних засобів є кишкова непрохідність, гостра хірургічна патологія, виражена дегідратація, гострі та хронічні запальні захворювання товстої кишки.

У Німеччині з 1996 р. антраглікозиди заборонені до застосування більше 1–2 тижнів. Також не рекомендують їх дітям віком до 10 років, оскільки вони можуть викликати нападоподібний біль, меланоз товстої кишки, синдром «ледячого кишечника», синдром «проносної кишки», електролітний дисбаланс [6].

Похідні дифенілметану найбільш ефективні при гіпотонічних запорах; запорах, пов'язаних із запальною патологією шлунково-кишкового тракту, у хворих, що знаходяться на ліжковому режимі. Побічною дією їх є кишкові кольки, диспептичні явища, діарея. У разі тривалого застосування можуть виникнути: водно-сольові порушення з вторинним гіперальдестеронізмом; порушення всмоктування жиророзчинних вітамінів; рідко псевдомеланоз товстої кишки.

Наразі використання препаратів, які пом'якшують калові маси, обмежене, тому що вони викликають нудоту, можуть виділятися із заднього проходу (вазелинове масло), істотно збільшують ризик розвитку злоякісних новоутворень шлунково-кишкового тракту, можуть частково всмоктуватися [6].

Сольові проносні діють на протязі усього кишечника, що дозволяє використовувати їх у лікуванні харчових

отруєнь з метою виведення токсинів. Їх недоліки: викликають нудоту; всмоктуються в системний кровотік, що може призводити до системних побічних ефектів; проносний ефект некерований, у зв'язку з чим існує високий ризик дегідратації; протипоказані у дітей і при ХНН; при парентеральному введенні пригнічують ЦНС, мають залежно від дози седативний, снодійний, наркотичний ефекти. Є кілька повідомлень про випадки важкої гіпермагніємії після використання проносних на основі магнію у хворих з нирковою недостатністю [10]. Застосування солей магнію не рекомендується за наявності синдрому подразненого кишечника [5].

Американська асоціація дієтологів рекомендує вживати харчові волокна дорослим до 20–35 г/добу, дітям раннього віку — не більше 5 г на день. Адекватну дозу харчових волокон можна визначити за формулою: вік дитини (у роках) + 5 (у грамах). Вживання великої кількості висівків призводить до зниження засвоєння жирів на 5–7%, білків — на 8–15%, переважання в кишечнику протеолітичної фекальної мікрофлори над сахаролітичною [6].

Низка досліджень показала, що на відміну від запорів з нормальним кишковим транзитом, пацієнти з лікарсько-індукованим запором або зниженим кишковим транзитом навряд чи будуть реагувати на клітковину [5,7].

У табл. 2 показано ефективність різних методів лікування хворих з хронічним запором, засновані на результатах досліджень [16–18], висновках робочої групи з вивчення хронічного запору Американського Коледжу гастроентерології (American College of Gastroenterology, ACG) [8], висновках Американського товариства хірургів-колопроктологів (American Society of Colon and Rectal Surgeons, ASCRS) (2007) [15] і рекомендаціях Всесвітньої організації гастроентерологів (WGO) [22].

У педіатричній практиці в якості ефективних і безпечних проносних найчастіше використовуються препарати лактулози. Перше медичне застосування лактулози (1957) відносять до відкриття австрійського педіатра F. Petuely, який встановив коригуючу її дію на мікробіоценоз кишечника новонароджених, що перебувають на штучному вигодовуванні, коли вдалося підняти популяційний рівень біфідобактерій з майже нульового значення до 80–100% [1]. У 1959 р. F. Mayerhofer і F. Petuely визнали проносний ефект лактулози і назвали її «ідеальним проносним засобом для дітей молодшого віку».

Лактулоза — це синтетичне похідне лактози. Вона не розщеплюється, не всмоктуються в тонкій кишці. У товсту кишку препарат надходить у майже незмінному вигляді, де в процесі бактеріального розкладання розпадається на коротколанцюгові жирні кислоти (молочну, оцтову, пропіонову, масляну). Кислоти спричиняють зниження рН

та збільшення осмотичного тиску в просвіті кишки, що призводить до збільшення об'єму та нормалізації консистенції калових мас та стимулювання перистальтики товстої кишки. Це сприяє усуненню запорів та відновленню фізіологічного ритму вивільнення кишечника. Під дією лактулози з організму виводяться жовчні кислоти [6].

У досліджах *in vitro* показано біфідогенний ефект лактулози та інгібуючу дію біфідобактерій на потенційно патогенні мікроорганізми — клостридії, протеї, клібсії. Доведено також протимікробний ефект на шигели [1]. У 1980 г. М. Kist повідомив про успішне застосування лактулози у хворих на сальмонельозний ентерит. З цього часу лактулоза стала стандартною терапією при носійстві сальмонел [13].

За даними низки авторів, застосування лактулози не впливає на електролітний склад крові й не призводить до втрати електролітів через шлунково-кишковий тракт [1,5,6]. Тривалість прийому не обмежена, тому що звикання до лактулози не спостерігається. Спеціальна комісія Американської колегії гастроентерологів за результатами систематичного огляду засобів, що застосовуються при хронічних запорах, віднесла лактулозу до препаратів із високим ступенем доказовості (grade A) [6].

Безпека та ефективність лактулози підтверджена численними рандомізованими клінічними випробуваннями [1,5,6].

Одним із препаратів лактулози на українському фармакологічному ринку є препарат «Медулак» («АВС Фармачеутичі С.п.А.», Італія). Він виготовлений за європейськими стандартами якості і застосовується в країнах Євросоюзу. Особливістю препарату є розфасовка в скляні упаковки, що виключає негативні ефекти тривалого зберігання в поліетиленовій тарі та запобігає розвитку алергічних реакцій. Скляна упаковка дозволяє більш тривало зберігати препарат.

Мета дослідження — вивчити клінічну ефективність і безпеку препарату «Медулак» у комплексній терапії хронічних запорів у дітей на тлі природженої вади розвитку товстого кишечника.

Матеріал і методи дослідження

Клінічне дослідження проведено на базі педіатричного відділення КДКЛ №1 і кафедри педіатрії №2 НМАПО імені П.Л. Шупика (завкафедри — професор В.В. Бережний). За період з 2015 по 2016 рр. було обстежено 30 дітей із хронічним запором на тлі природженої вади розвитку кишечника у віком від 5 до 12 років. Середній вік склав $7,5 \pm 2,1$ року. Діагноз верифіковано на підставі даних анамнезу, скарг хворого, клінічного огляду, пальцевого дослідження, лабораторних методів, ультразвукового сканування органів черевної порожнини, іригографії. Усі діти оглянуті дитячим хірургом, за необхідності — неврологом.

У ході лікування пацієнти отримували препарат «Медулак» на тлі дієти №3, збагаченої клітковиною та продуктами, що мають послаблюючу дію, фізіотерапевтичних методів лікування (електростимуляція кишечника), масажу живота та поперекової зони.

Згідно з інструкцією, Медулак дітям 3–6 років призначали по 5–10 мл, 7–14 років — по 15 мл 1 раз на добу вранці, під час їжі.

Критеріями ефективності терапії було достовірне зменшення симптомів запору, нормалізація лабораторних показників.

Контроль ефективності терапії здійснювався на 15-й та 30-й день лікування. Ефект від проведеної терапії оцінювали як добрий, задовільний і без змін. Безпека прове-

деного лікування визначалася за частотою виникнення побічних ефектів. Статистичну обробку отриманих даних виконували за допомогою пакету прикладних програм Microsoft Excel 2010, Statistica 10 на ПК із процесором Pentium. Достовірність відмінностей оцінювали за t-критерієм Стьюдента при відомому числі спостережень (n). Відмінності вважалися достовірними у разі $p < 0,05$.

Результати дослідження та їх обговорення

На момент включення в дослідження діти скаржилися на запор (100%), біль у животі (93,3%), здуття живота (93,3%), метеоризм (93,3%), бурчання (83,3%), нудоту (33%), відрижку (33%), болочу дефекацію (50%), блювання (3,3%). Дефекація, як правило, відбувалася у всіх хворих з напруженням. У 20 (66,6%) дітей випорожнення були після прийому проносних препаратів і у 10 (33,3%) — очисних клізм. Бурчання по ходу кишечника спостерігалось у 10 (33,3%) пацієнтів. Каломазання (енкопрез) виявлено у 9 (30) хворих. Домішки крові в калі були у 6 (20%) дітей. Усі хворі відзначали зниження апетиту (100%); скаржилися на швидку втомлюваність 28 (93,3%) осіб. У переважній більшості дітей були дерматоінтерстиціальні прояви: сухість шкіри — у 26 (86,7%), лущення — у 16 (53,3%), зади — у 6 (20%) пацієнтів.

Під час пальпації живота помірна болочість відзначена в проекції сигмовидної кишки у 25 (83,3%) дітей.

При пальцевому обстеженні *per rectum* у однієї дитини відмічено помірно розширену ампулу та у 29 (96,6%) осіб — помірно розширену ампулу, наповнену калом. У 3 (10%) хворих виявлено геморої та у 2 (6,6%) осіб — анальну тріщину.

Лабораторні показники клінічного аналізу крові та сечі у досліджуваних пацієнтів не відрізнялися від показників у здорових дітей.

За результатами копрологічного дослідження у 26 (86,7%) дітей виявлено недостатнє перетравлення білків, жирів та вуглеводів, про що свідчила наявність стеатореї у 11 (36,7%), креатореї — у 8 (26,7%) та амилореї — у 7 (23,3%) обстежених.

Під час мікробіологічного дослідження калу у 14 (46,7%) дітей виявлено пригнічення росту облигатної мікрофлори (лакто-, біфідобактерії), зниження рівня росту кишкової палички. У 12 (40%) дітей відмічено збільшення кількості умовно-патогенних мікроорганізмів (*K. pneumoniae*, *Proteus spp.*, *E. aerogenes*, гемолітичної *E. coli*) на тлі виразного зниження біфідо- і лактобактерій.

При проведенні ультразвукового сканування органів черевної порожнини у 25 (83,3%) дітей виявлено неднорідність паренхіми печінки, у 28 (93,3%) — ущільнення стінок жовчного міхура. Ознаки холестазу були у всіх хворих.

Усім дітям з хронічним запором проводилася іригографія. За результатами дослідження ознаки мегадоліхоколон виявлено у однієї дитини, доліхоколон — у 10 (33,3%), мегадоліхоколон — у 6 (20%), мегаколон — у 3 (10%), доліхоколон + синдром Пайра — у 3 (10%), мегаколон + синдром Пайра — у 2 (6,6%), доліхоколон + мегаректум — у 2 (6,6%) обстежених.

У ході лікування позитивна клінічна динаміка спостерігалася в усіх учасників дослідження. Поліпшення консистенції випорожнень спостерігалось на 4–5-у добу прийому Медулака. На тлі проведеної терапії на 15-й день спостереження у половини хворих були відсутні будь-які клінічні симптоми запору (рис.).

На останній день лікування тільки у 2 (6,6%) хворих з мегаколоном та синдромом Пайра випорожнення були рідше трьох разів на тиждень.

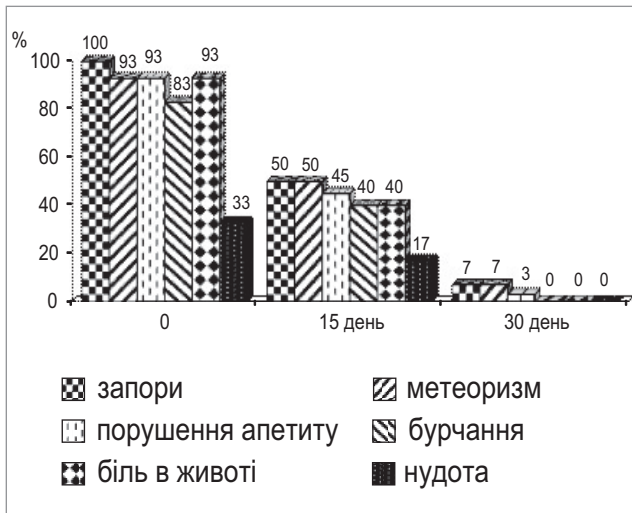


Рис. Динаміка основних клінічних проявів захворювання на тлі терапії Медулаком (%)

У 28 (93,3%) пацієнтів відзначалася статистично достовірна нормалізація вмісту лакто- і біфідобактерій, у 25 (83,3%) пацієнтів — загальної кількості типової кишкової палички та статистично достовірне ($p < 0,05$) зниження умовно-патогенних мікроорганізмів (*K. pneumoniae*, *Proteus spp.*, *E. aerogenes*, гемолітична *E. coli*).

За даними копрологічного дослідження в ході лікування у 2 (6,6%) дітей ще спостерігалася стеаторея та

в однієї — креаторея, що свідчило про покращання ферментативних процесів у кишечнику дітей із хронічним запором. Потреби в хірургічному лікуванні хворих із природженими вадами кишечника не було.

Упродовж усього періоду спостереження у дітей, що отримували Медулак, не було зафіксовано ускладнень, не відмічалось побічних явищ лікування. Терапевтичний ефект комбінованої терапії з включенням препарату «Медулак» у переважній кількості (93,3%) дітей оцінено як добрий.

Висновки

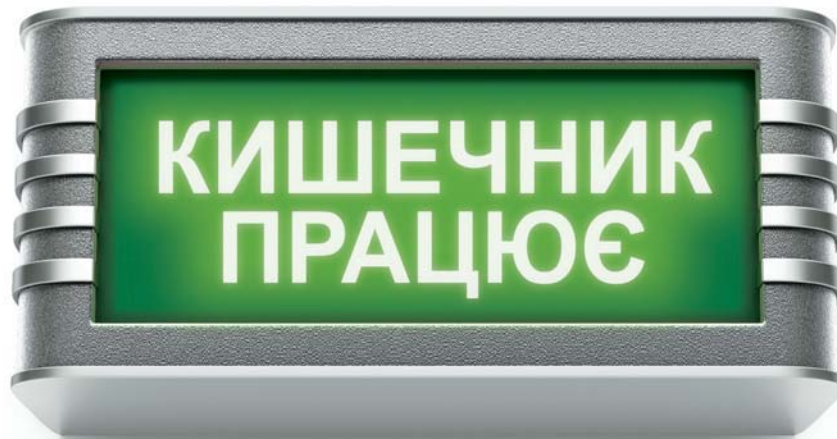1. Результатами клінічного дослідження встановлено, що хронічний запор на тлі природжених вад товстого кишечника у дітей супроводжується значними шлунково-кишковими розладами, інтоксикаційним та диспептичним синдромом, що обґрунтовує необхідність диференційного підходу до його лікування.

2. Включення в комплексну терапію хронічних запорів у дітей з природженою вадою товстого кишечника препарату «Медулак» має добру терапевтичну ефективність, поліпшує характер випорожнень, сприяє стимулюванню моторики кишечника, нормалізує його мікробіоценоз та запобігає ускладненням.

3. Використання препарату «Медулак» у комплексній терапії хронічних запорів у дітей з природженою вадою товстого кишечника є безпечним та ефективним, що дозволяє широко рекомендувати його у практичній діяльності педіатрів, лікарів загальної практики — сімейних лікарів та дитячих хірургів.

ЛІТЕРАТУРА

1. Буторова Л. И. Возможности коррекции нарушения кишечного микробиоценоза лактулозой / Л. И. Буторова, А. В. Калинин // Рос. журн. гастроэнтерол., гепатол., колопроктол. — 2008. — № 1. — С. 79—83.
2. Дубровская М. И. Запоры у детей: современные подходы и тактика лечения [Электронный ресурс] / Дубровская М. И., Шумилов П. В., Мухина Ю. Г. // Лечащий врач. — 2008. — № 7 — Режим доступа : <http://www.lvrach.ru/2008/07/5537545/phtml>. — Название с экрана.
3. Камалова А. А. Функциональные запоры у детей раннего возраста: диагностика и терапия на практике / А. А. Камалова, А. Р. Шакирова // Российский вестн. перинатол. и педиатрии. — 2016. — № 4. — С. 108—1013.
4. Плотникова Е. Ю. Современные представления о запоре [Электронный ресурс] / Е. Ю. Плотникова // Лечащий врач. — 2015. — № 8. — Режим доступа : <http://www.lvrach.ru/2015/08/15436271/> - Название с экрана.
5. Рибальченко В. В. Синдром закрепів у дітей : навчальний посібник / за ред. В. В. Бережного, П. С. Русака, Грони. — Київ : ТОВ «ВІТ-А-ПОЛ», 2015. — 234 с.
6. Clinical response to dietary fiber treatment of chronic constipation / Voderholzer W. A., Schatke W., Muhldorfer B. E. [et al.] // Am. J. Gastroenterol. — 1997. — Vol. 92. — P. 95—98.
7. Clinical trial: the efficacy of open-label prucalopride treatment in patients with chronic constipation — follow-up of patients from the pivotal studies / Camilleri M. [et al.] // Aliment Pharmacol Ther. — 2010. — Vol. 32 (9). — P. 1113—1123.
8. Degen L. P. How well does stool form reflect colonic transit? / L. P. Degen, S. F. Phillips // Gut. — 1996. — Vol. 39. — P. 109—113.
9. Di Palma J. A. Overnight efficacy of polyethylene glycol laxative / J. A. Di Palma, J. R. Smith, M. V. Cleveland // Am. J. Gastroenterol. — 2002. — Vol. 97. — P. 1776—1779.
10. Do stool form and frequency correlate with whole-gut and colonic transit? Results from a multicenter study in constipated individuals and healthy controls / Saad R. J., Rao S. S. C., Koch K. L. [et al.] // Am. J. Gastroenterol. — 2010. — Vol. 105. — P. 403—411.
11. Evaluation and treatment of functional constipation in infants and children: evidence-based recommendations from ESPGHAN and NASPGHAN / Tabbers M. M., Di Lorenzo C., Berger M. Y. [et al.] // Journal of pediatric Gastroenterology and Nutrition. — 2014. — Vol. 58. — P. 258—274.
12. Kist M. Salmonellen-Enteritis. Lactulose beschienigt die Pathogene-Elimination / M. Kist // Selecta. — 1980. — Vol. 46. — P. 4050—4051.
13. McKay S. L. Management of constipation / S. L. McKay, M. Fravel, C. Scanlon. — Iowa City (IA) : University of Iowa Gerontological Nursing Interventions Research Center, Research Translation and Dissemination Core, 2009. — 51 p.
14. Practice parameters for the evaluation and management of constipation / Terment C. A., Bastawrous A. L., Morin N. A. [et al.] // Dis Colon Rectum. — 2007. — Vol. 50. — P. 2013—2022.
15. Ramcumar D. P. Functional anorectal disorders / D. P. Ramcumar, S. S. C. Rao // Evidence-Based Gastroenterology / Irvine E. J., Hunt R. H. (eds). — London : B. C. Decker, 2001. — P. 207—222.

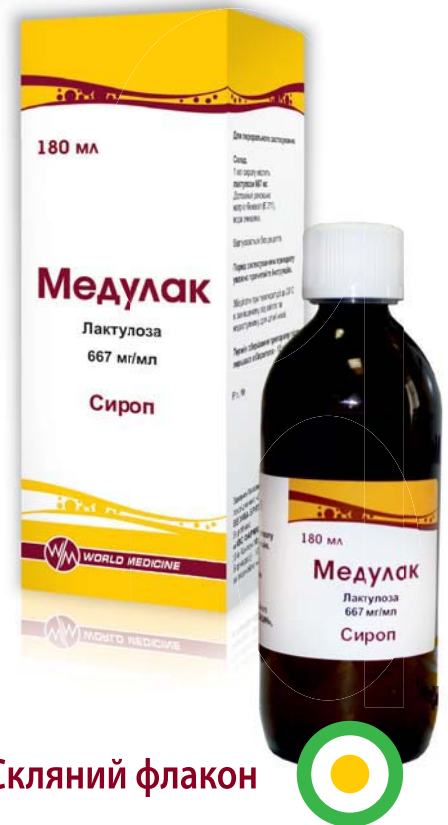

Медулак

Лактулоза в 1 мл 667 мг

Усуває запор та нормалізує мікрофлору кишечника^{1,2}

- ▶ Сприяє усуненню запорів та відновленню фізіологічного ритму вивільнення кишечника:²
 - не подразнює слизову оболонку кишечника;
 - не викликає звикання, не вимагає збільшення дози;
 - забезпечує стійкий терапевтичний ефект;
 - безпечний для дітей з перших днів життя, вагітних та в період годування груддю.
- ▶ Стимулює збільшення власної корисної мікрофлори кишечника²
- ▶ Прискорює виведення токсичних речовин (аміак)^{1,2}



Скляний флакон

Виробник
«АВС Фармацевтичі С.п.А.»,
Італія

¹ Інструкція для медичного застосування препарату Медулак.

² Фадєєнко Г.Д., Кушнір Ш.Е. Дисбіотичні порушення кишечника і шляхи їх корекції. //Сучасна гастроентерологія. №2 2012. –С.30-33.

МЕДУЛАК. Показання для застосування. Запори; регуляція фізіологічного ритму кишечника. Стани, що потребують пом'якшення калових мас та полегшення дефекації (при геморої до та після операції, у тому числі на кишечнику та аноректальній зоні). Портосистемна печінкова енцефалопатія; лікування і профілактика печінкової коми і прекоми. **Протипоказання.** Пеперчливість до компонентів препарату, Галактоземія. Непрохідність кишечника. **Побічні ефекти.** Протягом перших днів лікування може виникнути метеоризм, який минає через кілька днів. При прийманні препарату у дозах, що перевищують рекомендовані, може виникнути біль у животі та діарея. У такому разі дозу треба зменшити. Під час застосування високих терапевтичних доз протягом тривалого часу (звичайні тільки у хворих з печінковою недостатністю і енцефалопатією) може спостерігатися електролітний дисбаланс внаслідок діареї. Шлунково-кишкові порушення: метеоризм, біль у животі, нудота і блювання; діарея (при надто високих дозах). Відхилення лабораторних показників: електролітний дисбаланс внаслідок діареї. **Категорія відпуску.** Без рецепта. **Виробник.** «АВС Фармацевтичі С.п.А.», Італія. **Заявник.** «ЮРЛД МЕДИЦИНА», Велика Британія. **ЗАТВЕРДЖЕНО** Наказ Міністерства охорони здоров'я України 03.01.2012 р. №2. Реєстраційне посвідчення №УА/11892/01/01. Інформація надана скорочено. З повною інформацією про препарат можна ознайомитися в інструкції для медичного застосування препарату. Інформація для медичних та фармацевтичних працівників, а також для розповсюдження в рамках спеціалізованих заходів з медичної тематики.

16. Siddharth Singh Pharmacologic Management of Chronic Constipation / Siddharth Singh, Satish S. C. Rao // Gastroenterol. Clin. N. Am. — 2010. — Vol. 39. — P. 509—527.
17. Systemic review of the management of chronic constipation in North America / Brandt L. J., Prather C. M., Quigley E. M. [et al.] // Amer. J. Gastroenterol. — 2005. — Vol. 100. — P. 5—22.
18. Thompson W. G., Longstreth G. F., Drossman D. A. [et al.] // Gut. — 1999. — Suppl. II. — P. 1143—1147.
19. University of Michigan Medical Center. Idiopathic constipation and soiling in children. Ann Arbor (MI): University of Michigan Health System. — 1997. — 5 p.
20. Van den Berg M. M. Epidemiology of childhood constipation: a systematic review / M. M. Van den Berg, M. A. Benninga, C. Di Lorenzo // Am. J. Gastroenterol. — 2006. — Vol. 101 (10). — P. 2401—2409.
21. World Gastroenterology Organisation Global Guidelines [Electronic resource] // Constipation: a global perspective. November 2010. — URL : <http://www.worldgastroenterology.org/constipation.html>. — Title from screen.

Дифференциальный подход в лечении хронических запоров у детей с врожденными пороками развития кишечника

В.В. Бережной, В.Г. Козачук, В.Ф. Рыбальченко

Национальная медицинская академия последиplomного образования имени П.Л. Шупика, г. Киев, Украина

Цель — изучить клиническую эффективность препарата «Медулак» в комплексной терапии хронических запоров у детей, возникших на фоне врожденного порока развития толстого кишечника.

Пациенты и методы. Проведено клиническое исследование 30 детей с хроническими запорами, возникшими на фоне врожденного порока развития толстого кишечника. Средний возраст пациентов составил 7,5±2,1 года. Диагноз верифицирован на основании данных анамнеза, жалоб больного, клинического осмотра, пальцевого исследования прямой кишки, лабораторных методов, ультразвукового сканирования органов брюшной полости, ирригографии. Пациенты в комплексе терапии получали препарат «Медулак». Контроль эффективности терапии осуществлялся на 15-й и 30-й день лечения.

Результаты. По результатам ирригографии признаки доликолон выявлены у 10 (33,3%) пациентов, мегадоликолон — у 6 (20%), мегаколон — у 3 (10%), доликолон + синдром Пайра — у 3 (10%), мегаколон + синдром Пайра — у 2 (6,6%), доликолон + мегаректум — у 2 (6,6%), мегадолихосигмы — у одного ребенка. До лечения у детей наряду с желудочно-кишечными расстройствами наблюдались дерматоинтерстициальные и вегетативные проявления. Во время наблюдения у большинства детей выявлено нарушение кишечной микрофлоры. По результатам копрологического исследования у 26 (86,7%) детей определялось недостаточное переваривание белков, жиров и углеводов. В ходе лечения Медулаком позитивная клиническая динамика наблюдалась у всех пациентов. На 15-й день терапии у половины больных отсутствовали любые клинические симптомы запора. Положительный клинический эффект был у большинства детей (93,3%).

Выводы. Включение в комплексную терапию хронических запоров у детей с врожденными пороками толстого кишечника препарата «Медулак» имеет хорошую терапевтическую эффективность, улучшает характер стула, способствует стимулированию моторики кишечника, нормализует его микробиocenоз и предотвращает осложнения, что позволяет рекомендовать его использование в практической деятельности педиатров, врачей общей практики — семейных врачей и детских хирургов.

Ключевые слова: дети, запор, врожденный порок толстого кишечника, Медулак.

The differential approach in the treatment of chronic constipation in children with congenital intestinal development

V.V. Berezhnoi, V.G. Kozachuk, V.F. Ribalchenko

Shupik National Medical Academy of Postgraduate Education, Kiev, Ukraine

Objective. To examine clinical efficacy of the «Medulak» preparation in the complex treatment of chronic constipation in children occurred due to the congenital colon abnormality.

Patients and methods. A clinical study included 30 children with chronic constipation occurred due to the congenital colon abnormality. The average age of the patients was 7,5 ± 2,1 years. The diagnosis was verified according to the basis of medical history, patient complaints, clinical examination, digital examination of the rectum, laboratory methods, ultrasound scan of the abdominal cavity and ergography. In addition to the complex therapy patients had received «Medulak» preparation. Monitoring of the effectiveness of the therapy was carried out on the 15th and 30th day of treatment.

Results. According to the results of ergography the signs of dolichocolon were detected in 10 (33.3%) patients, megadolichocolon — in 6 (20%), megacolon — in 3 (10%), dolichocolon + Payra syndrome — in 3 (10%), megacolon + Payra syndrome — in 2 (6.6%), dolichocolon + megarectum — in 2 (6.6%), megadolichosigmoids — in one child. Before the treatment in children, along with gastrointestinal disorders were observed dermatointerstitial and vegetative manifestations. During the follow-up in most children was found a violation of the intestinal microbiota. According to the results of coprological research in 26 (86.7%) children was determined insufficient digestion of proteins, fats and carbohydrates. During the treatment by Medulak the positive clinical dynamics was observed in all patients. On the 15th day of the treatment in half of the patients were absent any clinical symptoms of constipation. The positive clinical effect was found in most of children (93.3%).

Conclusions. The use of «Medulak» in the complex therapy of chronic constipation in children with congenital colon abnormality resulted to the good therapeutic efficacy. Preparation improves the character of discharge, helps to stimulate bowel motility, normalizes its microbiocenosis and prevents complications, that allows to recommend it in the practice of pediatricians, general practitioners — family doctors and pediatric surgeons.

Key words: children, constipation, congenital colon Medulak.

Сведения об авторах:

Бережной Вячеслав Владимирович — д.мед.н., проф., зав. каф. педиатрии №2 НМАПО имени П.Л. Шупика.

Адрес: г. Киев, ул. Богатырская, 30; тел. (+38044) 412-16-70.

Козачук Валентина Григорьевна — к.мед.н., доц. каф. педиатрии №2 НМАПО имени П.Л. Шупика.

Адрес: г. Киев, ул. Богатырская, 30.

Рыбальченко Василий Федорович — д.мед.н., проф. каф. детской хирургии НМАПО имени П.Л. Шупика.

Адрес: г. Киев, ул. Дорогожицкая,

Статья поступила в редакцию 27.11.2016 г.