ISSN 2304-0041

ХІРУРГІЯ ДИТЯЧОГО ВІКУ

PAEDIATRIC SURGERY. UKRAINE

4 (69)
2020
Передплатний індекс 60162

Неонатальна хірургія стор. 7
Торокальна хірургія стор. 24
Колопроктологія стор. 37
Загальна хірургія стор. 51
Урологія та гінекологія стор. 63
Ортопедія стор. 67
Огляди стор. 86
Клінічний випадок стор. 90

Галицькі Експозиції®

2021

ЛЬВІВСЬКИЙ МЕДИЧНИЙ ФОРУМ

квітень

ПАЛАЦ МИСТЕЦТВ
(вул.Коперника, 17)

27 МЕДИЧНА ВИСТАВКА

«ГалМЕД»

ТЕМАТИЧНІ РОЗДІЛИ ВИСТАВКИ:

- Лікувальне, діагностичне та реабілітаційне обладнання;
- Медичні прилади та інструменти;
- Лабораторна медицина;
- Офтальмологічне обладнання та оптика;
- Фармацевтичні препарати;
- Сучасна клініка та послуги;
- Медичний одяг, засоби санітарії та дезінфекції

В рамках виставки:

- VI спеціалізована експозиція «РЕАБІЛІТАЦІЯ»

ОРГАНІЗАТОР ФОРУМУ:

30 ВИСТАВКОВИЙ СЕЗОН ГАЛ-ЕКСПО® АКЦІОНЕРНЕ ТОВАРИСТВО

тел.: (032) 2949112, 2949113

www.galexpo.com.ua/galmed
www.facebook.com/Lviv.Medical.Forum/

Читайте нас на сайті: http://med-expert.com.ua

НАЦІОНАЛЬНА МЕДИЧНА АКАДЕМІЯ ПІСЛЯДИПЛОМНОЇ ОСВІТИ ІМЕНІ П.Л. ШУПИКА
ВСЕУКРАЇНСЬКА АСОЦІАЦІЯ ДИТЯЧИХ ХІРУРГІВ
ТОВ «ГРУПА КОМПАНІЙ «МЕД ЕКСПЕРТ»

ХІРУРГІЯ ДИТЯЧОГО ВІКУ

науково-практичний спеціалізований журнал

ХИРУРГИЯ ДЕТСКОГО ВОЗРАСТА

научно-практический специализированный журнал

ГОЛОВНИЙ РЕДАКТОР

Котенко О.Г., доктор мед. наук, професор, керівник Центру хірургії печінки та підшлункової залози (Київ, Україна)

ШЕФ-РЕДАКТОР

Толстанов О.К., доктор мед. наук, професор, проректор з навчально-педагогічної роботи НМАПО імені П.Л. Шупика (Київ, Україна)

Русак П.С., доктор мед. наук, професор кафедри дитячої хірургії НМАПО імені П.Л. Шупика, завідувач хірургічним відділенням №1 Житомирської обласної дитячої клінічної лікарні (Житомир, Україна)

РЕДАКЦІЙНА КОЛЕГІЯ

Аверін В.І. (Мінськ, Білорусь)
АльДжахдалі А. (Альхобар, Саудівська Аравія)
Бабуч С.І. (Кишинів, Молдова)
Бензар І.М. (Київ, Україна)
Боднар О.Б. (Чернівці, Україна)
Вдовиченко Ю.П. (Київ, Україна)
Веселий С.В. (Лиман, Україна)
Вороненко Ю.В. (Київ, Україна)
Горбатюк О.М. (Київ, Україна)
Гудумак Є.М. (Кишинів, Молдова)
Данилов О.А. (Київ, Україна)
Дігтяр В.А. (Дніпро, Україна)
Дубровін О.Г. (Київ, Україна)
Ємець І.М. (Київ, Україна)
Запорожан С.Й. (Тернопіль, Україна)
Йокіч Р. (Новий Сад, Сербія)
Калічинський П. (Варшава, Польща)
Капуллер В. (Єрусалим, Ізраїль)
Ковальчук В.І. (Гродно, Білорусь)
Козинець Г.П. (Київ, Україна)
Конопліцький В.С. (Вінниця, Україна)
Косаковський А.Л. (Київ, Україна)
Кривченя Д.Ю. (Київ, Україна)
Ксьонз І.В. (Полтава, Україна)
Левицький А.Ф. (Київ, Україна)
Ліма М. (Болонья, Італія)
Лопез М. (Барселона, Іспанія)
Лосев О.О. (Одеса, Україна)
Мюнтер Х. (Лондон, Великобританія)
Наконечний А.Й. (Львів, Україна)
Патковський Д. (Вроцлав, Польща)
Переяслов А.А. (Львів, Україна)
Петербургський В.Ф. (Київ, Україна)
Петерсонс А. (Рига, Латвія)
Погорілий В.В. (Вінниця, Україна)
Притула В.П. (Київ, Україна)
Ротенберг С. (Денвер, США)
Руденко Н.М. (Київ, Україна)
Слєпов О.К. (Київ, Україна)
Спахі О.В. (Запоріжжя, Україна)
Текгюл С. (Анкара, Туреччина)
Усенко О.Ю. (Київ, Україна)
Фархат В. (Торонто, Канада)
Фофанов О.Д. (Івано-Франківськ, Україна)
Храпач В.В. (Київ, Україна)
Чаудерна П. (Гданськ, Польща)
Ченг В. (Пекін, Китай)
Черіан А. (Лондон, Великобританія)
Юркевич Б. (Варшава, Польща)

НАУКОВІ КОНСУЛЬТАНТИ

Боднар Б.М. (Чернівці, Україна)
Давиденко В.Б. (Харків, Україна)
Кукуруза Ю.П. (Вінниця, Україна)
Лазоришенець В.В. (Київ, Україна)
Макаров А.В. (Київ, Україна)
Момотов А.О. (Київ, Україна) – *координатор групи*
Ніколаєва Н.Г. (Одеса, Україна)
Сушко В.І. (Дніпро, Україна)

СЕКРЕТАРІАТ

Шевчук Д.В. (Житомир, Україна) - *відповідальний секретар*
Горєлік В.В. (Київ, Україна)
Доманський О.Б. (Київ, Україна)
Мельниченко М.Г. (Одеса, Україна)
Пономаренко О.П. (Київ, Україна)
Рибальченко В.Ф. (Київ, Україна)
Талько М.О. (Київ, Україна)
Чаварга М.І. (Ужгород, Україна)
Чеканов Д.Ю. (Миколаїв, Україна)

Видавець **ТОВ «Група компаній «Мед Експерт»**
Свідоцтво про державну реєстрацію ЗМІ
КВ № 22500-12400ПР від 13.01.2017 р.
Видається з 2003 р.
Періодичність виходу — 4 рази на рік

Наказом МОН України №612 від 07.05.2019 р. журнал «Хірургія дитячого віку» включено до Переліку наукових фахових видань України, **категорія Б**, в яких можуть публікуватися результати дисертаційних робіт на здобуття наукових фахових ступенів доктора і кандидата наук

Затверджено Вченою радою Національної медичної академії післядипломної освіти імені П.Л. Шупика Протокол №10 від 09.12.2020 р.
Підписано до друку 28.12.2020 р.

Журнал «Хірургія дитячого віку» реферується Інститутом проблем реєстрації інформації НАН України

Адреса для листування:
ТОВ «Група компаній Мед Експерт»,
«Хірургія дитячого віку»,
а/с 80, м. Київ-211, Україна, 04211
Тел./факс: +38 044 498-08-80
E-mail: pediatric.surgery.ukraine@gmail.com;
pediatr@med-expert.com.ua
http://med-expert.com.ua/

Формат 60x90/8. Папір офсетний.
Ум. друк. арк. 16. Обл.-вид. арк. 13,95.
Загальний наклад 1 000 прим.
Зам. 29.12/01 від 29.12.2020 р.
Надруковано з готових фотоформ у типографії «Аврора-принт»,
м. Київ, вул. Причальна, 5, тел. +38 (044) 550-52-44
Свідоцтво суб'єкта видавничої справи:
А00 № 777897 від 06.07.2009 р.

Всі статті рецензовані. Повний або частковий передрук або тиражування у будь-який спосіб матеріалів, опублікованих у цьому виданні, допускається лише за письмовим дозволом редакції. Відповідальність за зміст рекламних матеріалів несе рекламодавець.
Журнал «Хірургія дитячого віку» включений у наукометричні, реферативні та пошукові бази даних: **DOAJ, WorldCat, SIS, EuroPub, BASE, Index Copernicus International, Google Scholar, Cross-Ref, Джерело.** Статтям журналу присвоюється DOI.

Увага! Здійснити передплату видання «Хірургія дитячого віку» можна у будь-якому поштовому відділенні України
Передплатний індекс **60162**

© Національна медична академія післядипломної освіти імені П.Л. Шупика,2020
© Всеукраїнська асоціація дитячих хірургів, 2020
© ТОВ «Група компаній «Мед Експерт», 2020

Київ 2020

Read on our site: http://med-expert.com.ua

SHUPYK NATIONAL MEDICAL ACADEMY OF POSTGRADUATE EDUCATION
UKRAINIAN ASSOCIATION PAEDIATRICS SURGERY
GROUP OF COMPANIES MED EXPERT, LLC

PAEDIATRIC SURGERY. UKRAINE

Scientific and Practical Journal

EDITOR-IN-CHIEF

Kotenko O.G., Doctor of Medical Sciences, Professor, Shief of Hepatopancreatic Surgery Centr (Kyiv, Ukraine)

CHIEF EDITOR

Tolstanov O.K., Doctor of Medical Sciences, Professor, First Deputy Rector, of the Shupyk National Medical Academy of Postgraduate Education (Kyiv, Ukraine)

Rusak P.S., Doctor of Medical Sciences, Professor of Pediatric Surgery Department Shupyk National Medical Academy of Postgraduate Education; Head of Department pediatric surgery of Zhytomyr Regional Children's Clinical Hospital (Zhytomyr, Ukraine)

EDITORIAL BOARD

Averin V.I. (Minsk, Belarus)
AlJahdali A. (Alkhobar, Saudi Arabia)
Babuci S. (Kishinev, Moldova)
Benzar I.M. (Kyiv, Ukraine)
Bodnar O.B. (Chernivtsi, Ukraine)
Vdovichenko Yu.P. (Kyiv, Ukraine)
Veseliy S.V. (Liman, Ukraine)
Voronenko Yu.V. (Kyiv, Ukraine)
Gorbatyuk O.M. (Kyiv, Ukraine)
Gudumak E.M. (Chisinau, Moldova)
Danylov O.A. (Kyiv, Ukraine)
Digtyar V.A. (Dnipro, Ukraine)
Dubrovyn O.G. (Kyiv, Ukraine)
Emetc I.M. (Kyiv, Ukraine)
Zaporozhan S.Y. (Ternopil, Ukraine)
Jokic R. (Novi Sad, Serbia)
Kaliciński P. (Warsaw, Poland)
Kapuller V. (Jerusalem, Israel)
Kovalchuk B.I. (Grodno, Belarus)
Kozinetc G.P. (Kyiv, Ukraine)
Konoplitskiy B.S. (Vinnytsia, Ukraine)
Kosakovs'kiy A.L. (Kyiv, Ukraine)
Krivchenya D.Yu. (Kyiv, Ukraine)
Ksyonz I.V. (Poltava, Ukraine)
Kutcenok Ya.B. (Kyiv, Ukraine)
Levitckiy A.F. (Kyiv, Ukraine)
Lima M. (Bologna, Italy)
Lopez M. (Barcelona, Spain)
Losev O.O. (Odesa, Ukraine)
Munther H. (London, Great Britain)
Nakonechnyi A.Y. (Lviv, Ukraine)
Patkowski D. (Wroclaw, Poland)
Pereyaslov A.A. (Lviv, Ukraine)
Peterburgskiy V.F. (Kyiv, Ukraine)
Petersons A. (Riga, Latvia)
Pogoriliy V.V. (Vinnytsia, Ukraine)
Pritula V.P. (Kyiv, Ukraine)
Rothenberg S. (Denver, USA)
Rudenko N.M. (Kyiv, Ukraine)
Sliepov O.K. (Kyiv, Ukraine)
Spahy O.V. (Zaporizhzhia, Ukraine)
Tekgul S. (Ankara, Turkey)
Usenko O.Yu. (Kyiv, Ukraine)
Farhat W. (Toronto, Canada)
Fofanov O.D. (Ivano-Frankivsk, Ukraine)
Hrapach V.V. (Kyiv, Ukraine)
Czauderna P. (Gdansk, Poland)
Cheng W. (Beijing, China)
Cherian A. (London, Great Britain)
Jurkiewicz B. (Warsaw, Poland)

SCIENTIFIC ADVISERS

Bodnar B.M. (Chernyvtcy, Ukraine)
Davidenko V.B. (Kharkiv, Ukraine)
Kukuruza Yu.P. (Vinnitca, Ukraine)
Lazorishenetc V.V. (Kyiv, Ukraine)
Makarov A.V. (Kyiv, Ukraine)
Momotov A.O. (Kyiv, Ukraine) – *coordinator*
Nikolaeva N.G. (Odesa, Ukraine)
Sushko V.I. (Dnipro, Ukraine)

SECRETARIAT

Shevchuk D.V. (Zhytomyr, Ukraine) – *Executive Secretary*
Gorelyk V.V. (Kyiv, Ukraine)
Domanskiy O.B. (Kyiv, Ukraine)
Melnichenko M.G. (Odesa, Ukraine)
Ponomarenko O.P. (Kyiv, Ukraine)
Rybalchenko V.F. (Kyiv, Ukraine)
Tal'ko M.O. (Kyiv, Ukraine)
Chavarga M.I. (Uzhgorod, Ukraine)
Chekanov D.Yu. (Mikolauiv, Ukraine)

Publisher - **Group of companies MedExpert, LLC**
Certificate of registration of KB No. 22500-12400ПР of 13.01.2017

Published since 2003 p.
Periodicity - 4 times a year

By the order of the Ministry of Education and Science of Ukraine No. 612 from May 7, 2019, the journal «Paediatric Surgery. Ukraine» was included in the List of specialized scientific editions of Ukraine in the field of medical sciences, **category B**

Recommended by the Shupyk National Medical Academy of Postgraduate Education, Protocol No.10 from 09.12.2020
Signed for publication 28.12.2020

The journal «Paediatric Surgery. Ukraine» abstracted by the Institute of Information Recording Problems of Ukraine

Mailing address:
Group of Companies Med Expert, LLC,
«Paediatric Surgery. Ukraine»,
p/b 80, Kyiv, 04211, Ukraine,
Tel./fax: +38 044 498-08-80
E-mail: pediatric.surgery.ukraine@gmail.com;
pediatr@med-expert.com.ua;
http://med-expert.com.ua

Format 60x90/8. Offset paper.
Conventional printed sheet. 13,95.
Total circulation is 1 000 copies.
Ord. No. 29.12/01 from 29.12.2020
Printed in the «Aurora-print» printing house,
5, Prichalnaya Str., Kyiv, tel. (044) 550-52-44
Certificate A00 No. 777897 from 06.07.2009 y.

All articles reviewed. Total or partial copy of materials published in this publication at any way is available only by the letter of permission of the journal staff. Advertiser is responsible for the content of advertising materials.

Indexed and/or presented in: **DOAJ, WorldCat, SIS, EuroPub, BASE, Index Copernicus International, Google Scholar, CrossRef, Djerelo.**

Attention! Subscribe to the journal «Paediatric Surgery. Ukraine» you can at every post offices of Ukraine Subscription index **60162**

© Shupyk National Medical Academy of Postgraduate Education, 2020
© Ukrainian Association Paediatric Surgery, 2020
© Group of Companies MedExpert, LLC, 2020

Kyiv 2020

Читайте нас на сайті: http://med-expert.com.ua

Зміст

ОРИГІНАЛЬНІ ДОСЛІДЖЕННЯ. НЕОНАТАЛЬНА ХІРУРГІЯ

7 *Боднар О.Б., Ватаманеску Л.І. , Боднар Б.М., Хома М.В., Рандюк Р.Ю., Charlorin P., Louima O. , Pierre G.S., Peigne R., Maria A.G.*
Хірургічне лікування атрезії тонкої кишки новонароджених за умов різного післяопераційного супроводу

13 *Слєпов О.К., О.П. Пономаренко, М.Ю. Мигур, Л.Ф. Слєпова, О.П. Гладишко, Г.В. Голопапа*
Правобічні природжені діафрагмальні грижі – досвід лікування центру неонатальної хірургії

ОРИГІНАЛЬНІ ДОСЛІДЖЕННЯ. ТОРАКАЛЬНА ХІРУРГІЯ

24 *Аксёнчик М.Г., Мараховский К.Ю., Аверин В.И.*
Особенности течения и сравнительная характеристика гастроэзофагеальной рефлюксной болезни у пациентов детского возраста с атрезией пищевода после первичной пластики

30 *Мигаль І.І.*
Анестезіологічне забезпечення видалення корегуючої пластини після корекції лійкоподібної деформації грудної клітки за Nuss

ОРИГІНАЛЬНІ ДОСЛІДЖЕННЯ. КОЛОПРОКТОЛОГІЯ

37 *Притула В.П., Кривченя Д.Ю., Сільченко М.І., Курташ О.О., Хуссейні С.Ф., Руденко Є.О.*
Ранні та віддалені результати після операції Soave-Boley при хірургічному лікуванні агангліозу кишечника у дітей

43 *Конопліцький В.С. , Шавлюк Р.В.*
Чи безпечний емпіричний підхід до виконання доступу при хірургії пілонідальної хвороби у дітей?

ОРИГІНАЛЬНІ ДОСЛІДЖЕННЯ. ЗАГАЛЬНА ХІРУРГІЯ

51 *Боднар О.Б., Сокольник С.О., Ватаманеску Л.І., Рандюк Р.Ю., Боднар А.О.*
Використання шкірно-підшкірно-фасціальних ротаційних клаптів на живильній ніжці для закриття поверхневих дефектів у дітей

57 *Конопліцький В.С., Пасічник О.В., Мотигін В.В., Коробко Ю.Є.*
Методика визначення ступеня радикалізму видалення пігментних невусів шкіри у дітей

ОРИГІНАЛЬНІ ДОСЛІДЖЕННЯ. УРОЛОГІЯ ТА ГІНЕКОЛОГІЯ

63 *Atiqur Rahman, Rizwan Ahmad Khan, Syed Amjad Ali Rizvi, Shagufta Wahab*
Оцінка морфологічних особливостей неопущених яєчок і змін після орхіопексії: порівняльне дослідження

Content

ORIGINAL ARTICLES. NEONATAL SURGERY

7 *Bodnar O., Vatamanesku L. , Bodnar B., Khoma M. , Randiuk R., Charlorin P., Louima O., Pierre G.S., Peigne R., Maria A.G.*
Surgical treatment of the small intestine atresia under conditions of different postoperative follow-up

13 *Sliepov O., Ponomarenko O., Migur M., Sliepova L., Gladyshko O., Golopapa G.*
Right-sided congenital diaphragmatic hernia – the experience of the neonatal surgery center

ORIGINAL ARTICLES. THORACIC SURGERY

24 *Aksionchyk M.G., Marakhouski K.Y., Averin V.I.*
Features of the course and comparative characteristics of gastroesophageal reflux disease in pediatric patients with esophageal atresia after primary repair

30 *Myhal I.I.*
The anesthesiologic management of bar removal after the Nuss procedure for repair of pectus excavatum

ORIGINAL ARTICLES. COLOPROCTOLOGY

37 *Prytula V.P., Krivchenya D.Yu, Silchenko M.I., Kurtash O.O. , Hussaini S.F. , Rudenko Ye.O.*
Early and long-term results after Soave-Boley operation as the surgical treatment of colon agangliosis in children

43 *Konoplitskiy V.S., Shavliuk R.V.*
Is an empirical approach to performing access in pediatric surgery in children safe?

ORIGINAL ARTICLES. GENERAL SURGERY

51 *Bodnar O. , Sokolnyk S., Vatamanesku S., Randiuk R., Bodnar A.*
Use of the cutaneous-subcutaneous-fascial rotational flap on nutrition branch for covering surface defects in children

57 *Konoplitskiy V.S., Pasechnyk O.V., Motygin V.V., Korobk Y.Ye., Tertyshna O.V.*
Method of determining the degree of radicalism removal of pigment skin nevuses in children

ORIGINAL ARTICLES. UROLOGY AND GYNECOLOGY

63 *Atiqur Rahman, Rizwan Ahmad Khan, Syed Amjad Ali Rizvi, Shagufta Wahab*
A comparative study to evaluate the morphological features in undescended testes and changes following orchiopexy

Читайте нас на сайті: http://med-expert.com.ua

ОРИГІНАЛЬНІ ДОСЛІДЖЕННЯ. ОРТОПЕДІЯ

67 *Левицький А.Ф., Рогозинський В.О., Доляницький М.М.*
Гало-гравітаційна тракція при лікуванні складних (>100°) сколіотичних деформацій хребта в дітей: огляд клінічних випадків

72 *Данилов О.А., Шульга А.В.*
Оптимизация хирургического лечения ригидного плоскостопия у детей с дисфункцией сухожилия задней большеберцовой мышцы

81 *Голубенко О.О., Левицький А.Ф. , Карабенюк О.В.*
Результати лікування вродженої клишоногості після реконструктивних втручань у дітей

ОГЛЯДИ

86 *Переяслов А.А.*
Огляд теорій патогенезу гастрошизису

КЛІНІЧНИЙ ВИПАДОК

90 *Опанасенко М.С., Леванда Л.І., Терешкович О.В., Ліскіна І.В., Конік Б.М., Загаба Л.М., Шамрай М.Ю., Білоконь С.М.*
VATS-резекція нижньої долі лівої легені як результат лікування віддаленого наслідку перенесеної аспірації стороннього тіла в дихальні шляхи дитини: клінічний випадок

ORIGINAL ARTICLES. ORTHOPEDICS

67 *Levytskyi A.F., Rogozinskyi V.A., Dolianytskyi M.M.*
Halo-gravity traction in the treatment of complex (>100°) scoliotic deformities of the spine in children: a review of clinical cases

72 *Danilov O.A., Shulga A.V.*
Optimization of surgical treatment of rigid flat feet in children with posterior tibialis tendon dysfunction

81 *Holubenko O., Levytskyi A., Karabenyuk O.*
Results of treatment of congenital clubfoot after soft tissue release in children

REVIEWS

86 *Pereyaslov A.A.*
Review of the theories of gastroschisis pathogenesis

CLINICAL CASE

90 *Opanasenko M., Levanda L., Tereshkovich A., Liskina I., Konik B., Zagaba L., Shamrai M., Belokon S.*
VATS-resection of the lower lobe of the left lung as a result of treatment of the long-term consequences of postponed foreign body aspiration in the child's airways: Clinical case

УВАГА!

Підписку (з кур'єрською доставкою) можна оформити на сайті підписного агентства «АС-Медиа» web: www.smartpress.com.ua/
або за тел. 044-353-88-16, 044-500-05-06 – відділ продажів.
Підписний індекс журналу «ХІРУРГІЯ ДИТЯЧОГО ВІКУ» – **00842**.

Відкрито **передплату** журналу «ХІРУРГІЯ ДИТЯЧОГО ВІКУ» у будь-якому поштовому відділенні.
Підписний індекс – **60162**.

Читайте нас на сайті: http://med-expert.com.ua

Шановні колеги!

Вітаю з новорічними та різдвяними святами!

Нехай у 2021 році радість, щастя і надія наповнюють життя кожного, а золотисте сяяння сонячної фортуни охоплює потужний внутрішній потенціал, виводячи на шлях успіху й високих кар'єрних досягнень!

Перед вами – останній випуск у 2020 році. Це був непростий рік, однак, незважаючи на усі негаразди, журнал продовжив просування в царині міжнародного наукового простору.

Так, «Хірургія дитячого віку» увійшла до Всесвітнього каталогу WorldCat, науково-пошукових баз SIS, EuroPub. Ще одне свідчення визнання нашого журналу –– реєстрація у науково-пошуковій базі DOAJ. Тепер анотації всіх статей, наведені англійською мовою, будуть представлені в багатьох електронних бібліотеках світу.

Запевняю: редколегія та редакція журналу не зупиняться на досягнутому – попереду амбітні плани!

У черговому номері запропоновано широке коло проблемних питань дитячої хірургії. Звертаю увагу читачів на ряд статей, присвячених ортопедичному напряму, в яких висвітлено результати лікування різних патологій у клініках України. Так, А.Ф. Левицький зі співавт. у статті «Гало-гравітаційна тракція в лікуванні складних сколітичних деформацій хребта у дітей: огляд клінічних випадків» описують результати лікування надскладної патології, пов'язаної не тільки із соціальними проблемами, але й зі складністю самих оперативних втручань та реабілітаційного періоду. О.А. Данилов та А.В. Шульга в статті «Оптимізація хірургічного лікування плоскостопості у дітей з дисфункцією сухожилку заднього великогомілкового м'яза» висвітлюють тему використання нервових закінчень у стимуляції роботи м'язів, впроваджують новий підхід у лікуванні різних патологій, пов'язаних із нервовою дисфункцією.

У розділі неонатальної хірургії О.К. Слєпов та співавт. (стаття «Правобічні природжені діафрагмальні грижі – досвід лікування центру неонатальної хірургії»), О.Б. Боднар та співавтори (стаття «Хірургічне лікування атрезії тонкої кишки новонароджених за умов різного післяопераційного супроводу»), а також А.А. Пе-

Dear Colleagues!

Happy New Year and Merry Christmas!

May joy, happiness and hope fill everyone's life in 2021, and golden radiance of fortune embrace powerful inner potential, leading to success and high career achievements!

This is the final issue in 2020. This year was not an easy one, however, despite all the hardships, our journal continued to advance in international scientific space.

Thus, «Paediatric Surgery. Ukraine» was included in the WorldCat catalog, SIS and EuroPub databases. Another proof of our journal recognition is registration in the DOAJ scientific search database. Now the abstracts of all articles provided in English will be present in many electronic libraries of the world.

I assure you that the editorial board and editors of the journal will not stop there, since we have ambitious plans ahead!

This issue offers a wide range of problematic questions in pediatric surgery. I would like to draw the attention of readers to a number of articles on orthopedics, reflecting the results of treatment of various pathologies in clinics in Ukraine. Thus, A. Levytskyi et al. in the article «Halo-gravity traction in the treatment of complex (> 100°) scoliotic deformities of the spine in children: a review of clinical cases» describe the results of treatment of extremely complex pathology associated not only with social problems, but also with the complexity of the operational interventions and rehabilitation period. O. Danilov and A. Shulga in the article «Optimization of surgical treatment of rigid flat feet in children with posterior tibialis tendon dysfunction» highlight the use of nerve endings to stimulate muscle work, and introduce a new approach in the treatment of various pathologies associated with nervous dysfunction.

In the section of neonatal surgery, O. Sliepov et al. (Article «Right-sided congenital diaphragmatic hernia – the experience of the neonatal surgery center»), O. Bodnar et al. (Article «Surgical treatment of the small intestine atresia under conditions of different postoperative follow-up»), as well as A. Pereyaslov (article «Review of the theories of gas-

Читайте нас на сайті: http://med-expert.com.ua

реяслов (стаття «Огляд теорій патогенезу гастрошизису») наводять власний досвід лікування тяжких вроджених вад, а також досвід інших клінік із зазначеного питання. Інформація буде цікава широкому колу дитячих хірургів та хірургів-неонатологів.

У статті «Ранні та віддалені результати після операції Soave–Boley при хірургічному лікуванні аганглiозу у дітей» В.П. Притула зі співавт., наводячи результати зазначеного оперативного втручання, привертають увагу до соціальної проблеми та якості життя цієї категорії пацієнтів.

У статті «Методика визначення ступеня радикалізму видалення пігментних невусів шкіри у дітей» В.С. Конопліцький та співавт. висвітлюють рекомендації, які можуть допомогти хірургам-практикам обрати певну методику оперативного втручання.

Дякую авторам за надані матеріали та запрошую до подальшої співпраці на шпальтах нашого журналу.

Шановні колеги, нагадую, що продовжується передплата журналу на 2021 рік.

З повагою – професор Русак П.С.

troschisis pathogenesis») provide their own experience in the treatment of severe congenital defects, as well as the experience of others clinics on this issue. This information will be of interest to a wide range of pediatric and neonatal surgeons.

In the article «Early and long-term results after Soave-Boley operation as the surgical treatment of colonagangliosis in children,» V. Prytula et. al., bringing the results of given surgical intervention, draw attention to the social problem and the quality of life of this category of patients.

In the article «Method of determining the degree of radicalism removal of pigment skin nevuses in children» V. Konoplitskiy et al. highlight guidelines that can help practicing surgeons when choosing a specific surgical technique.

We are grateful to the authors for the materials provided and invite you to further cooperation on the pages of our journal.

Dear colleagues, I remind you that the 2021 subscription for the journal continues.

Respectfully yours, Professor Rusak P.S.

PEDIATRIC SURGERY INTERNATIONAL CONFERENCE

„PERFORMANCES AND PERSPECTIVES IN THE PEDIATRIC SURGERY DEVELOPMENT"

2RD Edition

Chișinău, Republic of Moldova
27-29 May 2021

Dear colleagues!

It takes great pleasure, and we are honoured to invite you to participate at the 2nd edition of the Pediatric Surgery International Conference «Performances and perspectives in the pediatric surgery development», which will take place on the 27–29th of May 2021 in Chisinau, Republic of Moldova.

The goal of this scientific event is to bring together specialists in pediatric surgery, anesthesiology and intensive care, as well as from the connected specialities, and to discuss the new methods of diagnostic and treatment in pediatric surgery. We hope that valuable scientific discussions and opinions of the famous specialists in the field will encourage students, residents, young scientific researchers and doctors to take part actively at the meeting.

Besides the promising scientific program emphasized on the different problems of pediatric surgery, this is a unique occasion to get familiar with inimitable cultural and touristic heritage of this small and beautiful country, located in the southeast of Europe between Romania and Ukraine. Chisinau, for the first time mentioned in the ruler's chronicle in 1436, is the main administrative and cultural centre of our country, which always keeps its doors open for all guests visiting the Republic of Moldova.

We hope that this scientific meeting will have a high educational impact on our young colleagues, and will represent an excellent platform for communication between participants, as well as an opportunity of collaboration between specialists activating in this quite difficult field of medicine.

Stanislav Babuci, President of the National Society of Pediatric Surgery, Head of the Natalia Gheorghiu National Scientific and Practical Center of Pediatric Surgery of the Mother and Child Institute (Chisinau, Republic of Moldova)

Serghiu Gladun, Director of the Mother's and Child's Institute (Chisinau, Republic of Moldova

The registration will be online (www.sncprm.info.md)
Location: 93, Burebista Street, MD2062, Chisinau, Republic of Moldova
All papers and information about conference you can find on: www.sncprm.info.md

Читайте нас на сайті: http://med-expert.com.ua

УДК 616.341-007.271-089.853-089.168.1-053.31

О.Б. Боднар[1], Л.І. Ватаманеску[1], Б.М. Боднар [1], М.В. Хома[1], Р.Ю. Рандюк[1], P. Charlorin[2], O. Louima[2], G.S. Pierre[2], R. Peigne[2], A.G. Maria[3]

Хірургічне лікування атрезії тонкої кишки новонароджених за умов різного післяопераційного супроводу

[1]ВДНЗ України «Буковинський державний медичний університет», м. Чернівці
[2]Saint Damien Pediatric Hospital NPH, Port-au-Prince, Haiti
[3]Pediatric Surgery «Santo Spirito» Hospital Pescara-Italy

Paediatric surgery.Ukraine.2020.4(69):7-12; DOI 10.15574/PS.2020.69.7

For citation: Bodnar O, Vatamanesku L, Bodnar B, Khoma M et al. (2020). Surgical treatment of the small intestine atresia under conditions of different postoperative follow-up. Paediatric Surgery.Ukraine. 4(69):7-12; DOI 10.15574/PS.2020.69.7

Вступ. Атрезія тонкої кишки є однією з найбільш частих причин низької кишкової непрохідності новонароджених. Летальність при цій патології коливається від 5 до 60%, у залежності від країни. Сучасні погляди, щодо хірургічної корекції є досить суперечливими.

Мета: провести аналіз хірургічного лікування атрезії тонкої кишки в умовах хірургічного відділення Міської дитячої клінічної лікарні №1 МДКЛ, м.Чернівці, Україна) та хірургічного відділення Saint Damien Pediatric Hospital NPH (SDH) (Port-o-Prence, Haiti). Визначити оптимальні способи оперативного втручання.

Матеріали та методи. Проведено аналіз хірургічного лікування 15 дітей в умовах SDH (Haiti) та 12 дітей в умовах МДКЛ (м. Чернівці) з атрезією тонкої кишки. Визначено ефективність закритих (косий анастомоз «кінець у кінець», тейпування з анастомозуванням «кінець у кінець», анастомози за Деніс-Брауном та J Louw), розвантажувальних (У- та Т- подібних, тейпування з анастомозуванням та підвісною проксимальною ентеростомою) анастомозів та стом (кінцевих, подвійних, за Мікулічем). Смертність при обмеженому парентеральному харчуванні складала 40% (SDH), при наявності парентерального харчування – 33,33% (МДКЛ, м. Чернівці).

Результати. Згідно проаналізованих даних, вважаємо, що застосування способу хірургічного лікування має відповідати типу атрезії, відстані сліпого проксимального кінця від зв'язки Трейца, різниці діаметрів привідної та відвідної ділянок, можливостям проведення парентерального харчування, загрозі виникнення синдрому короткої кишки (СКК).

Висновки. У-подібний розвантажувальний анастомоз «бік у бік» із виведенням проксимальної ділянки у вигляді стоми, може бути способом вибору при значній невідповідності діаметрів кишки, забезпечує широку площу тонко-кишкового з'єднання, відведення хімусу до заживлення співустя та може бути використаний при різних типах атрезії тонкої кишки.

Дослідження виконані відповідно до принципів Гельсінської Декларації. Протокол дослідження ухвалений Локальним етичним комітетом зазначеної у роботі установи. На проведення досліджень було отримано інформовану згоду батьків дітей.

Автори заявляють про відсутність конфлікту інтересів.

Ключові слова: атрезія тонкої кишки, хірургічне лікування, діти.

Surgical treatment of the small intestine atresia under conditions of different postoperative follow-up

O. Bodnar[1], L. Vatamanesku[1], B. Bodnar[1], M. Khoma[1], R. Randiuk[1], P. Charlorin[2], O. Louima[2], G.S. Pierre[2], R. Peigne[2], A.G. Maria[3]
[1]Higher State Educational Establishment of Ukraine «Bukovinian State Medical University», Chernivtsi
[2]Pediatric Surgery Department, Saint Damien Pediatric Hospital NPH, Port-au-Prince, Haiti
[3]UOC Pediatric Surgery «Santo Spirito» Hospital Pescara-Italy

Introduction. Small intestine atresia is one of the most common causes of low bowel obstruction in newborns. Mortality in this pathology ranges from 5 to 60%, depending on the country. Modern views about surgical correction are rather contradictory.

Читайте нас на сайті: http://med-expert.com.ua

Purpose. To analyze the surgical treatment of small intestine atresia in the surgical department of the City Children's Hospital No. 1 CCH) (Chernivtsi, Ukraine) and the surgical department Saint Damien Pediatric Hospital NPH (SDH) (Port-o-Prence, Haiti). To determine the best methods of surgery.
Materials and methods. The surgical treatment of 15 children under the conditions of SDH (Haiti) and 12 children under conditions of the city children's clinical hospital (CCH, Chernivtsi) with atresia of the small intestine was analyzed. Determined the effectiveness of closed (oblique «end-to-end» anastomosis, taping with «end-to-end» anastomosis, Denis-Brown and Louw anastomoses), discharging (U- and T-shaped, taping with anostomosing and suspended proximal enterostoma), anastomoses and stomas (end, double, according to Mikulich). Mortality with limited parenteral nutrition was 40% (SDH), with the presence of parenteral nutrition – 33.33% (CCH, Chernivtsi).
Results. According to the analyzed data, we believe that the use of the method of surgical treatment should correspond to the type of atresia, the distance of the blind proximal end from the Treitz ligament, the difference in the diameters of the adducting and abducting sections, the possibility of parenteral nutrition, and the threat of short bowel syndrome (SCS).
Conclusions. Y-shaped discharging anastomosis «side-to-side» with the removal of the proximal area in the form of a stoma, can be the method of choice in case of significant difference between the intestinal diameters. It provides a wide area of the small bowel junction, chyme abduction until the fistula heals, and can be used for different types of small bowel atresia.
The research was carried out in accordance with the principles of the Helsinki Declaration. The study protocol was approved by the Local Ethics Committee of participating institution.
The informed consent of the patient was obtained for conducting the studies.

Keywords: small intestine atresia, surgical treatment, children.

Хирургическое лечение атрезии тонкой кишки новорожденных при условиях разного послеоперационного сопровождения

О.Б. Боднар[1], Л.И. Ватаманеску[1], Б.М. Боднар[1], М.В. Хома[1], Р.Ю. Рандюк[1], P. Charlorin[2], O. Louima[2], G.S. Pierre[2], R. Peigne[2], A.G. Maria[3]
[1]ВГУЗ Украины «Буковинский государственный медицинский университет», г. Черновцы
[2]Pediatric Surgery Department, Saint Damien Pediatric Hospital NPH, Port-au-Prince, Haiti
[3]UOC Pediatric Surgery «Santo Spirito» Hospital Pescara-Italy

Введение. Атрезия тонкой кишки является одной из наиболее частых причин низкой кишечной непроходимости новорожденных. Летальность при этой патологии колеблется от 5 до 60%, в зависимости от страны. Современные взгляды, касающиеся хирургической коррекции, являются достаточно противоречивыми.
Цель. Провести анализ хирургического лечения атрезии тонкой кишки в условиях хирургического отделения Городской детской больницы №1 ГДКЛ, г. Черновцы, Украина) и хирургического отделения Saint Damien Pediatric Hospital NPH (SDH) (Port-o-Prence, Haiti). Определить оптимальные способы оперативного вмешательства.
Материалы и методы. Проведено анализ хирургического лечения 15 детей в условиях SDH (Haiti) и 12 детей в условиях ГДКЛ (г. Черновцы, Украина) с атрезией тонкой кишки. Определено эффективность закрытых (косой анастомоз «конец в конец», тейпирование с анастомозированием «конец в конец», анастомозы по Денис-Брауну и J. Louw), разгрузочных (У- и Т-образных, тейпирование с анастомозированием и подвесной проксимальной энтеростомой) анастомозов и стом (концевых, двойных, по Микуличу). Смертность при ограниченном парентеральном питании составляла 40% (SDH), при наличии парентерального питания – 33,33% (ГДКЛ, г. Черновцы).
Результаты. Согласно проанализированным данным, считаем, что использование метода хирургического лечения должно соответствовать типу атрезии, расстоянию слепого проксимального конца от связки Трейца, разнице диаметров приводящего и отводящего участков, возможности проведения парентерального питания, угрозе возникновения синдрома короткой кишки (СКК).
Выводы. У-подобный разгрузочный анастомоз «бок в бок» с выведением проксимального участка в виде стомы, может быть способом выбора при значительном несоответствии диаметров кишки, обеспечивает широкую площадь тонкокишечного соединения, отведения химуса до заживления соустья и может быть использован при разных типах атрезии тонкой кишки.
Исследование было выполнено в соответствии с принципами Хельсинкской Декларации. Протокол исследования был одобрен Локальным этическим комитетом учреждения. На проведение исследований было получено информированное согласие родителей детей.
Авторы заявляют про отсутствие конфликта интересов.

Ключевые слова: атрезия тонкой кишки, хирургическое лечение, дети.

Вступ

Атрезія тонкої кишки (АТК) займає друге місце, після аноректальних мальформацій, серед усіх видів кишкової непрохідності новонароджених. У Нігерії АТК є четвертою найбільш частою причиною тонкокишкової непрохідності новонароджених. У країнах, що розвиваються, смертність при цій патології знаходиться на досить високому рівні (Нігерія – 41,7%), а лікування є проблемним у зв'язку зі складністю доступу до хірургічних клінік, нестачею дитячих хірургів та необхідних медикаментів [5]. У Китаї смертність при єюно- та ілеальній атрезіях складає 6,7%, в Іраку – 15%, в Україні – 42,8%, найменший рівень смертності спостерігається в США та країнах Західної Європи – 5-10% [8].

АТК спостерігається в 1 на 5000 новонароджених. На сьогоднішній день вважається, що атрезія є наслідком порушення кровопостачання (васкулярний інсульт) у пізній фазі гестації або порушення реканалізації в ранньому періоді гестації [2].

У 95% випадків спостерігається повна оклюзія тонкої кишки. Атрезія товстої кишки відбувається в 1 випадку на 20 000 новонароджених [1].

До високої кишкової непрохідності відноситься атрезія дванадцятипалої кишки, до низької – обструкція голодної та здухвинної кишок із межею, яка знаходиться на рівні зв'язки Трейца (Мигур, 2016).

Нині немає єдиної думки щодо способу створення анастомозів чи виведення стом. Висока частота ускладнень та летальність визначають актуальність

Читайте нас на сайті: http://med-expert.com.ua

даної проблеми у розвинених країнах чи країнах, що розвиваються.

Мета. Провести аналіз хірургічного лікування атрезії тонкої кишки в умовах хірургічного відділення МДКЛ №1 (м. Чернівці, Україна) та хірургічного відділення Saint Damien Pediatric Hospital NPH (SDH) (Port-o-Prence, Haiti). Визначити оптимальні способи оперативного втручання.

Матеріали та методи дослідження

З 2015 по 2019 роки у SDH (Haiti) прооперовано 15 новонароджених з низькою кишковою непрохідністю, що була наслідком атрезії тонкої та товстої кишок. З єюнальною атрезією – 9, ілеальною – 5 та атрезією товстої кишки – 1. Із стенозом тонкої кишки була 1 дитина, атрезією I типу – 2, II – 3, IIIа – 3, IIIв – 3, IV – 2, атрезія товстої кишки була за типом II тонкокишкової атрезії. Із 9 дітей з єюнальною атрезією в 3 була мальротація та в 1 – вада серця. Із 5 дітей із ілеальною атрезією в 2 була мальротація та в 1 мальротація з заворотом тонкої кишки. З них було 8 дівчаток та 7 хлопчиків. Пренатально патологію було діагностовано у 3 дітей. Супровід парентерального харчування був у 4 пацієнтів. Померло 6 дітей (3 – єюнальна атрезія, 3 – ілеальна атрезія; причому I тип – 0 дітей, II – 2, IIIа – 2, IIIв – 1, IV – 1 дітей). З масою тіла менше 2500 г було 6 дітей, більше 2500 г – 8. Загальна летальність склала 40%.

За період з 2015 по 2019 роки у клініці дитячої хірургії МДКЛ (м. Чернівці) з низькою кишковою непрохідністю, що зумовлена атрезією тонкої кишки, проходили лікування 12 новонароджених.

З єюнальною атрезією було 6 дітей, ілеальною – 6 дітей. Із атрезією I типу – 2, II – 3, IIIа – 3, IIIв – 3, IV – 1. Мальротація спостерігалася в 1 пацієнта, пілоростеноз – у 1 дитини, гіпоспадія – в 1 пацієнта,

Таблиця 1

Розподіл дітей, згідно проведених оперативних втручань

Види оперативних втручань	Кількість дітей													
	Стеноз		I тип		II тип		IIIа тип		IIIв тип		IV тип		Атрезія товстої кишки	
	SDH	МДКЛ	SDH	МДКЛ	SDH	МДКЛ	SDH	МДКЛ	SDH	МДКЛ	SDH	МДКЛ	SDH	МДКЛ
Кількість проведених оперативних втручань	1	-	2	2	3	3	3	3	3	3	2	1	1	-
Резекція тонкої кишки з косим анастомозом «кінець у кінець»	1		1	2(1)	1(1)						1 (1)			
Резекція тонкої кишки з анастомозом «кінець у бік» за Деніс–Брауном					1	2(1)	1(1)	1	1(1)					
Т-подібний розвантажувальний анастомоз за Бішоп–Купом							1							
Тейпування з анастомозуванням «кінець у кінець»									1	1				
Тейпування з анастомозом «кінець у кінець» + проксимальна підвісна ентеростома із заведенням дистально зонда для харчування											1			
У-подібна проксимальна ентеростома + анастомоз «бік у бік»						1		1		1				
Поздовжній розріз тонкої кишки з видаленням мембрани			1											
Множинні анастомози + подвійна ентеростома												1		
Проксимальна ентеростома					1 (1)			1(1)		1(1)				
Адаптований анастомоз за J. Louw									1					
Ілеостома/колостома за Мікулічем							1(1)						1	

Примітка: у дужках наведена кількість померлих дітей.

Читайте нас на сайті: http://med-expert.com.ua

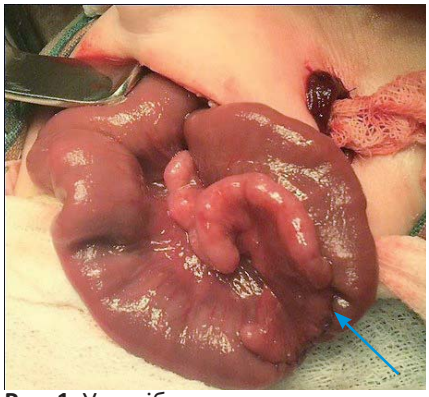

Рис. 1. У-подібна проксимальна ентеростома з анастомозом «бік у бік»

Рис. 2. IV стадія ВНЕК новонароджених після виконання анастомозу за Деніс–Брауном

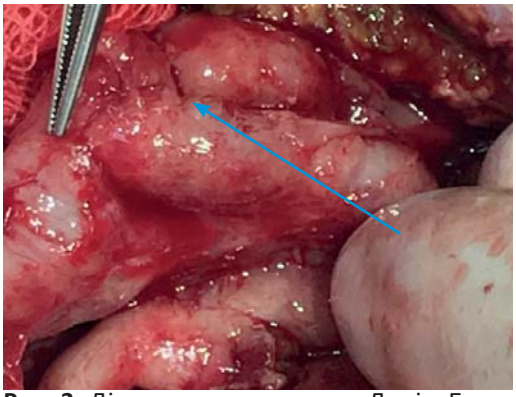

Рис. 3. Ділянка анастомозу за Деніс–Брауном при розвитку ВНЕК у післяопераційному періоді

гідроцефалія – у 2 дітей, вада серця – в 1 пацієнта. Супровід парентерального харчування був у всіх дітей. Померло 4 дитини (2 – єюнальна атрезія, 2 – ілеальна атрезія; причому I тип – 1, II – 1, IIIа – 1, IIIв – 1, IV – 0 дітей). Із масою тіла менше 2500 г було 4 дитини, більше 2500 г – 8. Загальна летальність склала 33,33%. Розподіл дітей згідно проведених оперативних втручань наведений в (табл. 1).

При проведенні оперативних втручань у клініках новонародженим виконували поперековий розріз черевної стінки. Проводили ревізію органів черевної порожнини, під час якої констатували тип атрезії, вид атрезії відносно зв'язки Трейца (єюнальна чи ілеальна), різницю в діаметрах привідного та відвідного кінців тонкої кишки, наявність поєднаної атрезії (шляхом введення у відвідний кінець тонкої кишки фізіологічного розчину NaCl).

Результати досліджень та їх обговорення

Інсультна теорія виникнення атрезії, відсутність перистальтичної активності проксимального відділу зумовлювали проведення резекції проксимальної та дистальної частин в усіх випадках. Вважаємо, що в умовах співвідношення діаметрів привідної та відвідної ділянок 4 до 1 та більше, створення анастомозу є ризикованим. У такому випадку доцільно провести операції Т-подібного розвантажувального анастомозу за Бішоп–Купом (1 дитина), тейпування з анастомозом «кінець у кінець» – при помірно зміненому дистальному відділі та єюнальній атрезії (1 дитина), тейпування з анастомозом «кінець у кінець» + проксимальна підвісна ентеростома із заведенням дистально зонда для харчування (1 дитина – IV тип атрезії), що особливо було виправдано в умовах Гаїті, при відсутності парентерального харчування [4].

У 3-х дітей хірургічної клініки МДКЛ (м. Чернівці) застосована У-подібна проксимальна ентеростома з анастомозом «бік у бік», однорядними вузловими швами 6/0 (рис.1).

Цей вид операції може бути використаний при значній різниці діаметрів краніального та каудального відрізків кишки. Дистальний відділ тонкої кишки підшивався до проксимального однорядними вузловими швами. Недоліком є необхідність догляду за стомою та потреба в її періодичному закритті (для «тренування» ділянки анастомозу). Стому закривали без повноцінного входження у черевну порожнину через 1–1,5 місяці після першої операції. Про ефективність методу свідчить відсутність смертності у цих дітей.

Виправданим було як висічення мембрани (1 дитина) при II типі атрезії, так і накладання анастомозу за Деніс–Брауном (1 дитина).

Вважаємо доцільним застосовувати анастомози з виведенням проксимальної та дистальної частини кишки у вигляді ентеростом при IV типі атрезії (1 дитина). Виведення проксимальної кінцевої ентеростоми недоцільне у випадку єюнальної атрезії, зумовлює великі харчові втрати та ентеральну недостатність при ілеальній атрезії (2 дітей) та супроводжується великим відсотком летальності. Колостома за Мікулічем (1 дитина) має сенс при атрезії товстої кишки.

Проведення резекції тонкої кишки з косим анастомозом «кінець у кінець» однорядним швом (6 дітей) супроводжувалося летальністю 50%. Причому, у 2 дітей ми спостерігали неспроможність швів анастомозу при I та IV типах атрезії. Виправданим було застосування адаптованого анастомозу за J. Louw (1 дитина).

Виконання анастомозу за Деніс–Брауном у 6 дітей супроводжувалось смертністю 50%. У однієї дитини летальність була зумовлена сепсисом, виразково-некротичним ентероколітом новонароджених (ВНЕК) та кишковою непрохідністю на 10 добу після опера-

Читайте нас на сайті: http://med-expert.com.ua

Таблиця 2
Летальність при атрезіях тонкої та товстої кишок, згідно способу проведеної операції

Спосіб оперативного втручання	Кількість дітей			
	SDH		МДКЛ	
	Кількість оперованих	Летальність	Кількість оперованих	Летальність
Анастомози закритого типу	9	4 (44,44%)	6	2 (33,33%)
Розвантажувальні анастомози (Т- та У-подібні)	2	-	3	-
Стоми (кінцеві та подвійні)	4	2 (50%)	3	2 (66,67%)
Всього	15	6 (40%)	12	4 (33,33%)

ції. Повторні оперативні втручання були безуспішними у зв'язку із прогресуванням ентероколіту (рис. 2, 3).

Загальноприйнятою концепцією виникнення атрезії тонкої кишки є теорія ішемічного інсульту середньої кишки. При лікуванні цієї категорії пацієнтів необхідним є врахування зміненої структури проксимального та дистального відділів тонкої кишки. Проксимальний відділ має нормальні ворсинки при відсутності перистальтичної активності [6]. На рівні атрезії ганглії ентеральної нервової системи є атрофованими.

Анастомози з великою невідповідністю (більше ніж в 4 рази) діаметрів кишки схильні до порушення моторики, функціональної обструкції, підвищеного бактеріального росту та мальабсорбції. Прикладом вищезазначеного є 1 дитина нашого дослідження, якій був виконаний анастомоз за Деніс–Брауном, без звужуючої ентеропластики, при довжині проксимального відділу від зв'язки Трейця 8 см. У післяопераційному періоді розвинувся сепсис, ВНЕК та кишкова непрохідність. Дитина померла.

Методики оперативних втручань з приводу атрезії тонкої кишки можна поділити на декілька груп:

1) анастомози закритого типу;

2) розвантажувальні анастомози (Т- чи У-подібні). У цих випадках необхідна повторна операція;

3) ентеростоми (подвійні чи кінцеві). Основними недоліками є великі втрати через стому та необхідність послідуючої операції.

У післяопераційному періоді до відновлення моторно-евакуаторної функції кишечника (анастомози 1 групи) та великих втратах із стом (2 та 3 групи) виконується парентеральне харчування. Різниця між даними, що стосуються відновлення евакуаторної функції через анастомоз, згідно даним літератури, досить суперечлива. Так, наводяться дані щодо її відновлення при закритих анастомозах на 3–4 добу, при виведенні стом на 2–3 добу [3]. Тривалість парентерального харчування при закритих анастомозах до 24 діб, у стомованих пацієнтів – до 46 діб [7].

Згідно проаналізованих даних, вважаємо, що застосування способу хірургічного лікування має відповідати типу атрезії, відстані сліпого проксимального кінця від зв'язки Трейца, різниці діаметрів привідної та відвідної ділянок, можливостям проведення парентерального харчування, загрозі виникнення синдрому короткої кишки (СКК). Так, на 27-му тижні гестації довжина тонкої кишки дорівнює 115 см, тоді як у доношених новонароджених вона сягає 250 см. Тому дітям 27–35 тижнів гестації СКК можна діагностувати у випадку, якщо довжина тонкої кишки менше 50 см. Новонародженим, оперованим після 35 тижня гестації, діагноз СКК встановлюють у випадку, якщо довжина тонкої кишки не перевищує 75 см [9]. СКК ми спостерігали у 4 із 9 дітей (44,44%) із SDH та у 3 із 8 (37,5%), прооперованих у МДКЛ (м. Чернівці). Летальність після проведення різних видів оперативних втручань наведена в табл. 2.

Отже, в нашому дослідженні не спостерігалося летальності при виконанні розвантажувальних анастомозів. Найбільша смертність була у випадку накладання стом та створенні закритих анастомозів. У-подібні та Т-подібні анастомози зменшують навантаження на ділянку анастомозу, сприяючи відновленню ентеральної повноцінності патологічної ділянки. Вони надають можливість раннього ентерального харчування через зонд у дистальну ділянку атрезованої кишки, сприяючи її скорішій реабілітації. Недоліками є складність догляду та необхідність повторного оперативного втручання.

Дослідження виконані відповідно до принципів Гельсінської Декларації. Протокол дослідження ухвалений Локальним етичним комітетом всіх зазначених у роботі установ. На проведення досліджень було отримано інформовану згоду батьків дітей (або їхніх опікунів).

Висновки

Невідповідність обраного способу хірургічного втручання до типу патології (I–IV, єюнальна чи іле-

Читайте нас на сайті: http://med-expert.com.ua

альна), відстань від зв'язки Трейца, можливість (чи відсутність) парентерального харчування та супутні вади розвитку є основними причинами летальності при атрезії тонкої кишки.

Можливості післяопераційного забезпечення мають бути передумовою до способу хірургічної корекції. Смертність при обмеженому парентеральному харчуванні складала 40% (SDH), при наявності парентерального харчування – 33,33% (МДКЛ, м. Чернівці).

У-подібний розвантажувальний анастомоз «бік у бік» із виведенням проксимальної ділянки у вигляді стоми може бути способом вибору при значній невідповідності діаметрів кишки. Він забезпечує широку площу тонкокишкового з'єднання, відведення хімусу до заживлення співустя та може бути використаний при різних типах атрезії тонкої кишки.

Автори заявляють про відсутність конфлікту інтересів.

References/Література

1. Abdelmohsen SM, Osman MA. (2017). Multiple Ileal Atresia with total Colonic Atresia, A Case Report. Madridge J Case Rep Stud. 1(1): 16–19. doi: 10.18689/mjcrs-1000104.
2. Aggerwal N, Sugandhi N, Kour H, Chakraborty G, Acharya SK, Jadhav A, Bagga D. (2019). Total intestinal atresia: Revisiting the pathogenesis of congenital atresias. J Indian Assoc Pediatr Surg. 24: 303–306.
3. Bairov VG, Amidhonova SA, Shchegoleva NA, Azizov BD, Hidirov AF. (2015). Kriterii vybora sposoba sozdaniya anastomoza u novorozhdennyh s tonkokishechnoj neprohodimost'yu. Detskaya hirurgiya. 19(1): 15–20. [Баиров ВГ, Амидхонова СА, Щеголева НА, Азизов БД, Хидиров АФ. (2015). Критерии выбора способа создания анастомоза у новорожденных с тонкокишечной непроходимостью. Детская хирургия. 19(1): 15–20].
4. Charlorin P, Louima O, Pierre GS, Peigne R, Bowder A, Grazia Maria A, Sylvio A. (2020). Use of feeding jejunostomy in a type IV jejuno-ileal atresia in a low-income country. Journal of Pediatric Surgery Case Reports. doi.org/10.1016/j.epsc.2020.101580.
5. Chirdan LB, Uba AF, Pam SD. (2004). Intestinal atresia: management problems in a developing country Pediatr Surg Int. 20: 834–837. doi: 10.1007/s00383-004-1152-4.
6. Sliepov O, Migur M, Ponomarenko O, Gladishko O, Markevich H. (2018). Longitudinal enteroplasty as a method of primary treatment in newborns with proximal jejunal atresia. Paediatric surgery. Ukraine. 4(61): 87–92. [Слєпов ОК, Мигур МЮ, Пономаренко ОП, Гладишко ОП, Маркевич ОВ. (2018). Поздовжня ентеропластика, як спосіб первинного лікування, у новонароджених дітей з проксимальною атрезією голодної кишки. Хірургія дитячого віку. 4(61): 87–92]. doi: 10.15574/PS.2018.61.87.
7. Sliepov O, Migur M, Soroka V. (2017). Surgical treatment of congenital jejunoileal obstruction in newborns. Paediatric surgery. Ukraine. 2(55): 70–75. [Слєпов ОК, Мигур МЮ, Сорока ВП. (2017). Хірургічне лікування низької природженої обструкції тонкої кишки у новонароджених дітей. Хірургія дитячого віку. 2(55): 70–75.] doi: 10.15574/PS.2017.55.70.
8. Sliepov OK, Migur MYu, Juravel AO. (2017). Risk factors and their influence on surgical results of congenital jejunoileal obstruction in infants. Perinatologiya i pediatriya. 2(70): 108–112. [Слєпов ОК, Мигур МЮ, Журавель АО. (2017). Фактори ризику та їх вплив на результати хірургічного лікування низької природженої обструкції тонкої кишки у новонароджених дітей Перинатология и педиатрия. 2(70): 108–112]. doi:10.15574/PP.2017.70.108.
9. Suhotnik IG. (2017). Sindrom korotkoj kishki u detej. Rossijskij vestnik detskoj hirurgii anesteziologii i reanimatologii. 7(3): 99–116. Bibliogr.: 111–116. ISSN 2219-4061. [Сухотник ИГ. (2017). Синдром короткой кишки у детей. Российский вестник детской хирургии анестезиологии и реаниматологии.7(3): 99–116. Библиогр.: 111–116. ISSN 2219-4061].

Відомості про авторів:

Боднар Олег Борисович *– д.мед.н. проф., зав. каф. дитячої хірургії та отоларингології ВДНЗ України «Буковинський державний медичний університет». Адреса: м. Чернівці, вул. Буковинська, 4; тел.: (0372) 53-84-56. http://orcid.org/0000-0002-4390-3336.*

Рандюк Роман Юрійович *– лікар-інтерн, ст. лаборант каф. дитячої хірургії та отоларингології ВДНЗ України «Буковинський державний медичний університет». Адреса: м. Чернівці, вул. Буковинська, 4; тел.: (0372) 53-84-56.*

Боднар Борис Миколайович *– д.мед.н. проф. каф. дитячої хірургії та отоларингології ВДНЗ України «Буковинський державний медичний університет». Адреса: м. Чернівці, вул. Буковинська, 4; тел.: (0372) 53-84-56. https://orcid.org/0000-0002-1657-926X.*

Ватаманеску Лівій Іванович *– к.мед.н., ас. каф. дитячої хірургії та отоларингології ВДНЗ України «Буковинський державний медичний університет». Адреса: м. Чернівці, вул. Буковинська, 4; тел.: (0372) 53-84-56. https://orcid.org/0000-0001-8675-1267.*

Хома Микола Васильович *– зав. відділенням дитячої хірургії КМУ «Міська дитяча клінічна лікарня». Адреса: м. Чернівці, вул. Буковинська, 4; тел.: (0372) 53-08-75.*

Osnel Louima – зав. *дитячого хірургічного відділення Saint Damien Pediatric Hospital NPH, Port-au-Prince, Haiti.*

Patrick Charlori – резидент *дитячого хірургічного відділення Saint Damien Pediatric Hospital NPH, Port-au-Prince, Haiti.*

Gabriel Steve Pierre *– дитячий хірург дитячого хірургічного відділення Saint Damien Pediatric Hospital NPH, Port-au-Prince, Haiti.*

Roberto Peigne – резидент *дитячого хірургічного відділення Saint Damien Pediatric Hospital NPH, Port-au-Prince, Haiti.*

Andriani Grazia Maria *– дитячий хірург UOC Pediatric Surgery «Santo Spirito» Hospital Pescara-Italy.*

Стаття надійшла до редакції 03.06.2020 р., прийнята до друку 09.11.2020 р.

Читайте нас на сайті: http://med-expert.com.ua

УДК 616.34-007.43-031:611.26-089-053.31

О.К. Слєпов, О.П. Пономаренко, М.Ю. Мигур, Л.Ф. Слєпова, О.П. Гладишко, Г.В. Голопапа

Правобічні природжені діафрагмальні грижі – досвід лікування центру неонатальної хірургії

Центр неонатальної хірургії вад розвитку та їх реабілітації ДУ «Інститут педіатрії, акушерства і гінекології імені академіка О.М. Лук'янової НАМН України»

Paediatric surgery.Ukraine.2020.4(69):13-23; DOI 10.15574/PS.2020.69.13

For citation: Sliepov O, Ponomarenko O, Migur M, Sliepova L et al.(2020). Right-sided congenital diaphragmatic hernia – the experience of the neonatal surgery center. Paediatric Surgery.Ukraine. 4(69):13-23; DOI 10.15574/PS.2020.69.13

Пироджені правобічні діафрагмальні грижі (ПДГ) відносяться до особливої форми діафрагмальних гриж. Характеризуються відносно невеликою частотою та особливостями анатомії, діагностики, клінічного перебігу, виживання.

Мета дослідження: проаналізувати результати лікування правобічних діафрагмальних гриж у новонароджених дітей.

Матеріали та методи. Проведено ретроспективний аналіз історій хвороби та протоколів аутопсії 22 новонароджених дітей з правобічним дефектом діафргагми, які знаходились у клініках ДУ «Інститут педіатрії, акушерства і гінекології імені академіка О.М. Лук'янової НАМН України», протягом останніх 37 років.

Результати. У 3 випадках констатовано мертвонароджуваність, в усіх живонароджених дітей (n=19) з правобічною ПДГ вада була симптоматичною. Причому, 84,2% (n=16) з них симптоми захворювання виникли відразу після народження, 10,5% (n = 2) – з першої по 6 годину життя, 5,3% (n=1) – після 24 годин від народження. Ознаки легеневої гіпертензії визначали на підставі різниці пре/постдуктальної сатурації периферичної крові. Так, у 62,5% (n=5) оперованих дітей та у 63,6% (n=7), які померли на етапах стабілізації, різниця пре- і постдуктальної сатурації складала більше 10%, що свідчило про наявність 100% легеневої гіпертензії та шунтування крові справа наліво, через фетальні комунікації. Час доопераційної стабілізації складав від 1 до 23 діб, в середньому 7,25 діб. Оперовано 8 дітей. Хірургічним доступом була правобічна субкостальна лапаротомія (n=5) або правобічна торакотомія (n=2). В одному випадку був комбіновний доступ: правобічна лапаротомія + правобічна торакотомія. Вижило 5 дітей, померло – 3.

Дослідження виконані відповідно до принципів Гельсінської Декларації. Протокол дослідження ухвалений Локальним етичним комітетом всіх зазначених у роботі установ. На проведення досліджень було отримано поінформовану згоду батьків дітей.

Автори заявляють про відсутність конфлікту інтересів.

Ключові слова: природжена діафрагмальна грижа, правобічна, герніація печінки, критична гіпоплазія легень, хірургічна корекція, новонароджена дитина.

Right-sided congenital diaphragmatic hernia – the experience of the neonatal surgery center

O. Sliepov, O. Ponomarenko, M. Migur, L. Sliepova, O. Gladyshko, G. Golopapa

Center for neonatal surgery for malformations and their rehabilitation SI «Institute of Pediatrics, Obstetrics and Gynecology named after academician O.M. Lukyanova NAMS of Ukraine»

Congenital right-sided diaphragmatic hernias are a special form of diaphragmatic hernias. A relatively low frequency and features of anatomy, diagnosis clinical course, and survival characterize them.

Objective: to analyze the results of treatment of right-sided diaphragmatic hernias in newborns.

Materials and methods: a retrospective analysis of the medical records and autopsy protocols of 22 newborns with right-sided diaphragm defect, who were in the clinics of the State Institution «IPAG named after academician O.M. Lukyanova of the National Academy of Medical Sciences of Ukraine», was carried out for the last 37 years.

Results: in 3 cases stillbirth was stated, in all live-born children (n=19) with right-sided CDH the defect was symptomatic. Moreover, in 84.2% (n=16) of them, symptoms of the disease occurred immediately after birth, in 10.5% (n=2) – from the first to 6 hours of life, in 5.3% (n=1) – after 24 hours, from birth. Signs

Читайте нас на сайті: http://med-expert.com.ua

of pulmonary hypertension were determined based on the difference between pre- and postductal peripheral blood saturation. Thus, in 62.5% (n=5) of operated children and in 63.6% (n=7) who died at the stages of stabilization, the difference in pre- and postductal saturation was more than 10%, which indicated the presence of 100% pulmonary hypertension, and blood shunting from right to left, through fetal communications. The time of preoperative stabilization ranged from 1 to 23 days, on average 7.25 days. 8 children were operated. The surgical approach was right-sided subcostal laparotomy (n=5) or right-sided thoracotomy (n=2). In one case, there was a combined approach: right-sided laparotomy + right-sided thoracotomy. 5 children survived, 3 died. The research was carried out in accordance with the principles of the Helsinki Declaration. The study protocol was approved by the Local Ethics Committee of participating institution.
No conflict of interest was declared by the authors.

Key words: congenital diaphragmatic hernia, right-sided, herniation of the liver, critical hypoplasia of the lungs, surgical correction, newborn baby.

Правосторонние врожденные диафрагмальные грыжи – опыт лечения центра неонатальной хирургии.

А.К. Слепов, А.П. Пономаренко, М.Ю. Мигур, Л.Ф. Слепова, О.П. Гладышко, Г.В. Голопапа.
Центр неонатальной хирургии пороков развития и их реабилитации ГУ «Институт педиатрии, акушерства и гинекологии имени академика Е.М. Лукьяновой НАМН Украины»

Врожденные правосторонние диафрагмальные грыжи относятся к особой форме диафрагмальных грыж. Они характеризуются относительно небольшой частотой и особенностями анатомии, диагностики, клинического течения, выживания.
Цель исследования: проанализировать результаты лечения правосторонних диафрагмальных грыж у новорожденных детей.
Материалы и методы. Проведен ретроспективный анализ историй болезни и протоколов аутопсии 22 новорожденных детей с правосторонним дефектом диафрагмы, которые находились в клиниках ГУ «ИПАГ имени акад. А.Н. Лукьяновой НАМН Украины», в течение последних 37 лет.
Результаты. В 3 случаях констатировано мертворождаемость, у всех живорожденных детей (n=19) с правосторонней ВДГ порок был симптоматичным. Причем, в 84,2% (n=16) из них симптомы заболевания возникли сразу после рождения, в 10,5% (n=2) – с первого по 6 час жизни, в 5,3% (n=1) – после 24 часов жизни. Признаки легочной гипертензии определялись на основании разницы пре- и постдуктальной сатурации периферической крови. Так, в 62,5% (n=5) оперированных детей и в 63,6% (n=7), умерших на этапах стабилизации, разница пре- и постдуктальной сатурации составляла более 10%, что свидетельствовало о наличии 100% легочной гипертензии и шунтирования крови справа налево через фетальные коммуникации. Время предоперационной стабилизации составляло от 1 до 23 суток, в среднем 7,25 суток. Прооперированы 8 детей. Хирургическим доступом была правосторонняя субкостальная лапаротомия (n=5) или правосторонняя торакотомия (n=2). В одном случае был комбинированный доступ: правосторонняя лапаротомия + правосторонняя торакотомия. Выжило 5 детей, умерло – 3.
Исследование было выполнено в соответствии с принципами Хельсинкской Декларации. Протокол исследования был одобрен Локальным этическим комитетом всех участвующих учреждений. На проведение исследований было получено информированное согласие родителей детей. Авторы заявляют об отсутствии конфликта интересов.

Ключевые слова: врожденная диафрагмальная грыжа, правосторонняя, герниация печени, критическая гипоплазия легких, хирургическая коррекция, новорожденный ребенок.

Вступ

Природжена діафрагмальна грижа (ПДГ) – це важка вада розвитку, при якій через дефект у діафрагмі органи черевної порожнини переміщуються до грудної. Зустрічається вада з частотою 1 на 2500–3000 новонароджених, а летальність, незважаючи на сучасні досягнення в медицині, залишається достатньо високою, і сягає 10–50% [16,17]. Частка двобічних діафрагмальних гриж не перевищує 1%, а правобічних – сягає 25% [1]. За нашими даними, відсоток правобічних ПДГ у новонароджених склав 24,1% [26]. При цьому, правобічним ПДГ присвячено менше публікацій, і вони залишаються мало вивченими порівняно з лівобічними [13]. Головним патогенетичним фактором смертності є гернійовані органи і, особливо, печінка, що призводять до компресійної гіпоплазії легень і викликають дихальну недостатність та легеневу гіпертензію [9]. Дотепер немає однозначності у визначенні впливу на виживання у новонароджених із ПДГ сторони дефекту. Так, ряд дослідників стверджує, що виживання при правобічних ПДГ достовірно нижче порівняно з лівобічними [9,11], інші стверджують, – що вище [5]. Є також і точки зору про відсутність різниці у виживанні новонароджених при лівобічних і правобічних ПДГ [6]. Відсутній консенсус у відносній кількості правобічних ПДГ та супутніх вад розвитку при цьому [7,24]. Деякі клініцисти вважають, що правобічна ПДГ може бути не просто різновидом ПДГ, а окремим об'єктом вивчення з різними результатами та реакцією на лікування; потенційною необхідністю власної моделі пренатальної діагностики та прогнозування, доопераційної стабілізації та хірургічного підходу [2,20].

Мета дослідження**:** проаналізувати результати лікування правобічних діафрагмальних гриж у новонароджених дітей.

Матеріали та методи дослідження

Проведено аналіз історій хвороби та протоколів аутопсії 22 новонароджених дітей із ВДГ, які знаходилися в клініках ДУ «Інститут педіатрії, акушерства і гінекології імені акад. О.М. Лук'янової НАМН України», протягом останніх 37 років. Усі мали правобічний дефект діафрагми, а у 3 із них – двобічний. Усіх досліджуваних розділено на 4 групи. До I – увійшли мертвонароджені, n=3 (13,6%); до II – діти, які померли на етапах доопераційної стабілізації, n=11 (50,0%); до III – померлі після операції, n=3 (13,6%); до IV – діти, які вижили після хірургічної корекції вади, n=5 (22,7%).

Пренатальну діагностику проведено у 8 плодів. Для уточнення особливостей патології 4 плодам проведено пренатальне МРТ. У 2 випадках проведено кордоцентез для визначення каріотипу плода за підозри на хромосомну патологію.

Читайте нас на сайті: http://med-expert.com.ua

Таблиця 1
Клінічна характеристика дітей з правобічною ПДГ

Клінічна характеристика	Мертвонароджені (n=3)	Померлі на етапах доопераційної стабілізації (n=11)	Померлі після операції (n=3)	Діти, які вижили після операції (n=5)
Стать – хлопчики/дівчатка	3/0	4/7	2/1	2/3
Гестаційний вік, середній, (SD)	37,3 (1,54) тижні	38,4 (1,69) тижні	36 (3,46) тижні	37,6 (3,21) тижні
Маса при народженні, середня, (SD)	2167 (416) г	2981 (939) г	2630 (810) г	2810 (725) г
Оцінка за шкалою Апгар на 1 хв, середня, (SD)	-	3,4 (1,9)	4,7 (2,3)	3,8 (2,2)
Оцінка за шкалою Апгар на 5 хв, середня, (SD)	-	3,2 (1,6)	5,7 (2,3)	4,75 (2,5)
Пренатально діагностовано	0	5	0	3
Клінічні прояви: з моменту народження між 1–6 год. між 6–24 год. >24 год.		11	2 1	3 1 1
Ліжкодень, середній, (SD)	-	4,9 (7,4)	9,3 (8,7)	32,6 (30,6)

В акушерській клініці ДУ «ІПАГ імені акад. О.М. Лук'янової НАМН України» народжено 17 дітей, інші 5 – у пологових будинках Київської та Житомирської областей. Вони були транспортовані до Інституту в термін від 1 до 3 діб після народження. Родорозрішення шляхом кесарського розтину проведено у 5 випадках, в інших 17 – вагінальні пологи. Причому в одному з них – у сідничному передлежанні. Пренатальна діагностика та пологи в Інституті проходили в присутності дитячого хірурга та анестезіолога. У пологовій залі або акушерській операційній дитині з перших секунд життя надавали високоспеціалізовану допомогу. В умовах транспортного кювезу, з моніторнигом вітальних функцій та штучної вентиляції легень (ШВЛ), дитину доставляли до відділення реанімації та інтенсивної терапії (ВРІТ).

Результати дослідження

В усіх живонароджених дітей (n=19) з правобічною ПДГ вада була симптоматичною. Причому, у 84,2% (n=16) з них симптоми захворювання виникли відразу після народження, у 10,5% (n=2) – з 1-ої по 6-ту годину життя, у 5,3% (n=1) – після 24 годин від народження. Основні клінічні характеристики новонароджених з правобічною ПДГ представлено в табл. 1.

У більшості випадків основними клінічними проявами були: важка асфіксія, неможливість самостійного дихання та необхідність проведення ШВЛ (табл. 2).

Частіше за інші клінічні ознаки проявлялися як ціаноз, зміщення серцевого поштовху в бік, протилежний грижі та западання живота.

З 19 живонароджених дітей у 8 вдалося стабілізувати стан та провести хірургічну корекцію, з них вижило 5. Не вдалося стабілізувати 11 новонароджених, які померли без операції. Основною причиною смерті у цих немовлят (ІІ клінічної групи) були несумісні з життям вади: глибока гіпоплазія легень (або їх аплазія) та асоційовані (54,5%), часто множинні (45,5%), природжені вади розвитку. Ступінь виразності гіпоплазії легень при ПДГ визначали за класифікацією О.К. Слєпова (2010) [25].

Клініко-морфологічна класифікація гіпоплазії легень при ПДГ у новонароджених має такий вигляд:

І. За наявності гіпоплазії легень:
а) ПДГ без гіпоплазії легень;
б) ПДГ ускладнена гіпоплазією легень.
ІІ. За розповсюдженістю гіпоплазії:
а) гіпоплазія однієї легені (однобічна);
б) гіпоплазія обох легень (двобічна).
ІІІ. За тяжкістю гіпоплазії:
а) помірна гіпоплазія обох легень;
б) глибока гіпоплазія однієї і помірна – другої легені;
в) глибока гіпоплазія обох легень;
г) аплазія однієї легені і помірна гіпоплазія другої;
д) аплазія однієї легені і глибока гіпоплазія другої;
е) аплазія обох легень.
IV. За ступенем гіпоплазії обох легень:
а) помірна гіпоплазія (ЛКІ≥1,1);
б) важка гіпоплазія (ЛКІ=0,5–1,0);
в) екстремальна гіпоплазія (ЛКІ=0,1–0,4).

При аутопсії у померлих дітей визначали відношення маси іпсілатеральної та контралатеральної до ПДГ, легень до маси тіла дитини – легенево-корпоральний індекс (ЛКІ).

Читайте нас на сайті: http://med-expert.com.ua

Таблиця 2
Частота клінічних ознак при правобічній ПДГ у живонароджених дітей

Клінічна ознака	Померлі на етапах доопераційної стабілізації (n=11)	Померлі після операції (n=3)	Діти, які вижили після операції (n=5)
Важка асфіксія	9 (81,8)	2 (66,6)	3 (60,0)
Відсутність самостійного дихання і крику	9 (81,8)	2 (66,6)	3 (60,0)
Брадіпное, з поодинокими слабкими криками	2 (18,1)	0 (0)	0
Тахіпное у спокої, за участі допоміжної мускулатури	0 (0)	1 (33,3)	2 (40,0)
Неможливість адекватного самостійного дихання без ШВЛ	9 (81,8)	2 (66,6)	3 (60,0)
Тотальний ціаноз	8 (72,7)	2 (66,6)	2 (40,0)
Акроціаноз	3 (27,3)	1 (33,3)	3 (60,0)
М'язовий тонус і рефлекси відсутні	5 (45,5)	1 (33,3)	1 (20,0)
М'язовий тонус знижений, рефлекси пригнічені	6 (54,5)	2 (66,6)	3 (60,0)
Зміщення серцевого поштовху в бік, протилежний грижі	9 (81,8)	2 (66,6)	4 (80,0)
Западіння живота	9 (81,8)	2 (66,6)	4 (80,0)
Асиметрія (вибухання) грудної клітки на боці грижі	4 (36,4)	2 (66,6)	3 (60,0)
Відсутність аускультативно дихання на боці грижі та різке ослаблення його на протилежному	7 (63,6)	2 (66,6)	0
Різке ослаблення дихання на боці грижі та його наявність на протилежному	4 (36,4)	1 (33,3)	4 (80,0)

Так, ЛКІ склав від 0,19 до 2,2 (в середньому 0,9), при нормі – 1,6. Це свідчить про важку гіпоплазію легень, яка є основним фактором негативного результату лікування. Крім цього, усі пацієнти, які померли без операції, мали, як правило, несумісні із життям важкі асоційовані природжені вади розвитку (табл. 3).

Доопераційну стабілізацію проводили в умовах ВРІТ, яка полягала в застосуванні респіраторної підтримки у вигляді традиційної ШВЛ з м'якими параметрами вентиляції. За неефективності останньої застосовували високочастотну вентиляцію легень у 47,7% (n=9). З 2006 р. нами впроваджено тактику доопераційної стабілізації та відтермінування хірургічного лікування у новонароджених з ПДГ до ліквідації або зменшення наслідків гіпоплазії легень та легеневої гіпертензії. З метою зниження 100% легеневої гіпертензії, при наявності право-лівого шунтування крові через відкриті фетальні комунікації (відкрите овальне вікно, відкрита артеріальна протока), проводили інфузію нітрогліцерину 1% із розрахунку 1 мкг/кг/хв. Для підтримки гемодинаміки використовували симпатоміметики: добутамін (від 5 до 10 мкг/кг/год) та дофамін (3–10 мкг/кг/год). У критичних ситуаціях застосовували норадреналін чи адреналін. На основі показників pH крові та кислотно-основного складу проводили алкалізацію розчином соди. З метою седації та адаптації до апарату ШВЛ вводили морфін 1% (15 мкг/кг/год). Проводили базову антибіотикотерапію (ампісульбін, амікацин) та інфузійну терапію.

Ознаки легеневої гіпертензії визначали на підставі різниці пре- та постдуктальної сатурації периферичної крові. Так, у 5 (62,5%) дітей, які були прооперовані, та у 7 (63,6%), які померли на етапах стабілізації, різниця пре- і постдуктальної сатурації крові складала більше 10%, що підтверджувало наявність 100% легеневої гіпертензії й шунтування крові справа наліво через відкриті фетальні комунікації. Термін доопераційної стабілізації складав від 1 до 23 діб, в середньому –7,25 діб. Готовність до операції визначали згідно розроблених в нашій клініці критеріїв [27], в яких одним із головних є відсутність 100% легеневої гіпертензії і шунтування крові справа наліво через відкриті фетальні комунікації.

Хірургічну корекцію правобічної ПДГ виконано у 8 дітей. Хірургічним доступом була правобічна субкостальна лапаротомія (n=5) або правобічна торакотомія (n=2). Причому, в одному випадку проведено комбінований доступ: правобічну лапаротомію + правобічну торакотомію. Комбінований доступ довелося застосувати через інтимне зрощення країв дефекту діафрагми з гіпоплазованою нижньою часткою правої легені. Для мінімально травматичного відділення легені від діафрагми необхідно було виконати торакотомію.

Характер грижового вмісту у новонароджених дітей з правобічними ПДГ був таким: печінка, шлунок, великий сальник, селезінка, тонка і товста кишки, нирка з наднирником, підшлункова залоза (табл. 4.)

В оперованих дітей дефект діафрагми був наскрізним у 6 випадках, у 2 – візуалізовано локальну гіпоплазію

Читайте нас на сайті: http://med-expert.com.ua

Таблиця 3

Причина смерті новонароджених дітей з правобічною ПДГ, які померли без операції

Ступінь гіпоплазії легень.	**Асоційовані вади розвитку.**	**Ускладнення**	**Тривалість життя, год**
Глибока гіпоплазія однієї і помірна – другої легені	Ізольований дефект міжпередсердної перетинки, пілоростеноз, полідактилія, недорозвиток правої вушної раковини. Гепато-спленомегалія.	Різке застійне повнокров'я органів черевної порожнини, крововиливи в тканину селезінки, хвоста підшлункової залози, слизову дна та тіла шлунка. Перелом лівої ключиці.	6
Глибока гіпоплазія однієї і помірна – другої легені	Недорозвиток лівого головного бронху, дефект міжшлуночкової перетинки. Фрагментація правої долі печінки.	Правобічний гемопневмоторакс, лівобічний пневмоторакс. Інтерсиційна емфізема легень зліва. Підшкірна емфізема тулуба та шиї, набряк головного мозку. Недоношеність I ст. Незрілість. Субарахноїдальний крововилив потиличної ділянки.	48
Аплазія однієї легені і глибока гіпоплазія другої; ЛКІ 0,52.	Трикамерне серце (загальний шлуночок) із загальним артеріальним стовбуром, агенезія лівої нирки, дисплазія правої нирки, аплазія сечоводів, уретри та сечового міхура. Гіпоплазія грудини, I–III ребер з обох сторін, аплазія тимуса, гіперплазія наднирників, деформація стоп (п'яткова стопа).		0,5
Аплазія однієї легені і глибока гіпоплазія другої; ЛКІ 0,42	-	Первинні ателектази легень. Венозне повнокров'я внутрішніх органів. Вогнищеві крововиливи в правий наднирник та праву нирку. Незрілість.	36
Глибока гіпоплазія однієї і помірна – другої легені; ЛКІ 0,91	Легенева секвестрація справа.	Первинні ателектази легень, вогнища легеневої кровотечі. Венозне повнокров'я та паренхіматозна дистрофія внутрішніх органів.	9
Помірна гіпоплазія обох легень; ЛКІ 1,9	Аномалія Ебштейна з дефектом міжшлуночкової перетинки, підковоподібна нирка з уретрогідронефрозом I ст., акцидентальна інволюція тимуса IV–V ст.	Набряк головного мозку, ателектази та колапс легень. Паренхіматозна дистрофія внутрішніх органів.	360
Аплазія однієї легені і глибока гіпоплазія другої; ЛКІ 0,3	Гіпоплазія лівих відділів серця. Акцидентальна інволюція тимуса III ст.	Венозне повнокров'я та паренхіматозна дистрофія внутрішніх органів. Внутрішньоутробна гіпотрофія II ст.	24
Аплазія однієї легені і глибока гіпоплазія другої; ЛКІ 0,6	Диспластичний тимус.	Внутрішньоутробна інфекція – природжена пневмонія, паренхіматозна дистрофія внутрішніх органів.	4,3
Глибока гіпоплазія однієї і помірна – другої легені; ЛКІ 1,5	Дилятація правих відділів серця з розширенням стовбура легеневої артерії.	Первинні ателектази та незрілість респіраторної паренхіми легень. Ателектатична пневмонія. Паренхіматозна дистрофія внутрішніх органів. Внутрішньоутробна гіпотрофія I ст.	336
Помірна гіпоплазія обох легень; ЛКІ 2,2.	Гіпоплазія лівого шлуночка та дуги аорти, дилятація правих відділів з гіпертрофією міокарду правого шлуночка. Полісплення. Акцидентальна інволюція тимуса III–IV ст.	Двобічна вогнищева пневмонія на тлі первинних ателектазів та хвороби гіалінових мембран. Паренхіматозна дистрофія внутрішніх органів.	480
Аплазія обох легень; ЛКІ 0,23	Гіпоплазія серця, полісплення.	Венозне повнокров'я і паренхіматозна дистрофія внутрішніх органів, асфіксія тяжка, ЗВУР.	2,5

купола діафрагми (евентерацію діафрагми). При цьому гіпоплазовану частину діафрагми висікали до незмінених її тканин. У всіх випадках проведено пластику правого купола діафрагми власними тканинами шляхом зшивання країв дефекту вузловими швами, що не розсмоктуються. За локальної відсутності заднього

Читайте нас на сайті: http://med-expert.com.ua

Таблиця 4
Характер і частота грижового вмісту при правобічних ПДГ

Склад грижового вмісту	Мертвонароджені (n=3)	Померлі на етапах доопераційної стабілізації (n=11)	Померлі після операції (n=3)	Діти, які вижили після операції (n=5)
Печінка (частка)	2 (66,6)	10 (90,1)	2 (66,6)	5 (100)
Шлунок	-	2 (18,2)	-	-
Великий сальник	1 (33,3)	6 (54,5)	1 (33,3)	4 (80)
Селезінка	-	1 (9,1)	-	-
Тонка кишка	-	5 (45,5)	1 (33,3)	5(100)
Товста кишка (без сигмовидної і прямої)	1 (33,3)	6 (54,5)	1 (33,3)	4 (80)
Нирка з наднирником	-	2 (18,2)	-	2 (40)
Підшлункова залоза (хвіст)	1 (33,3)	-	-	-

м'язового валика край дефекту діафрагми підшивали за реберну дугу (n=7). Площа дефекту діафрагми коливалася від 9 см^2 до 25 см^2, у середньому – 21,25 см^2. Площа дефекту діафрагми у дітей, які померли без операції, була більшою, від 6 см^2 до 64 см^2, у середньому – 36,8 см^2.

Середній ліжкодень 5 новонароджених, що вижили після хірургічного лікування, склав 32 доби. Перебіг їх післяопераційного періоду був без ускладнень. Середній термін ШВЛ склав 10,4 доби. Дренаж ставили виключно після торакотомії. При виписці з клініки стан дітей залишався задовільним, самостійне дихання – ефективне.

Після операції померло 3 дітей. Причинами смерті були: глибока гіпоплазія легень (або їх аплазія), а також асоційовані життєво небезпечні природжені вади розвитку (омфалоцелє, дефект міжшлуночкової перегородки, дефект міжпередсердної перегородки). Також в цій групі пацієнтів виявлено інші супутні вади розвитку та захворювання – фіброателектаз частки легені, гіпоспадію, крипторхізм, гіпотрофію, асцит, набряк головного мозку.

Як приклад ефективної передопераційної стабілізації та хірургічної корекції ускладненої правобічної ПДГ, асоційованої з дуоденальною обструкцією, наводимо **клінічний випадок**.

Дослідження виконані відповідно до принципів Гельсінської Декларації. Протокол дослідження ухвалений Локальним етичним комітетом всіх зазначених у роботі установ. На проведення досліджень було отримано інформовану згоду батьків дітей.

Новонароджена *дівчинка Я.* народилась в акушерській клініці ДУ «ІПАГ імені акад. О.М. Лук'янової НАМН України». Наявність ПДГ діагностовано пренатально шляхом ультразвукового дослідження плода у терміні 30 тижнів гестації. Виявлено ознаки правобічної ПДГ: у правому геміторaксі наявність печінки, розмірами 36×34 мм, з жовчним міхуром нормальних розмірів; зміщення та ротація серця ліворуч, відсутність правої легені на рівні 4-х камерного зрізу серця. Ліва легеня гіпоплазована, розмірами 44×30 мм, ЛКІ – 5,34, легенево-торакальний індекс – 0,298. Крім того виявили гастромегалію (розміри шлунка – 42×18 мм), багатоводдя, аплазію артерії пуповини. Виконано кордоцентез для визначення каріотипу, останній – 46 XX. У зв'язку з наявністю ПДГ у плода вагітну направлено до акушерської клініки ІПАГ для проведення родорозрішення. Дитина (дівчинка) народжена в присутності дитячого хірурга та реаніматолога природним шляхом, II вагітність, II пологи, в терміні 32 тижнів гестації, в стані асфіксії важкого ступеня, з масою 2100 г, оцінкою за шкалою Апгар 3/5 балів. Після народження дитина не закричала, а після перерізання пуповини з'явився тотальний ціаноз, у зв'язку з чим проведено інтубацію трахеї, і дівчинку переведено на ШВЛ. В умовах транспортного кювезу новонароджену транспортовано до відділення реанімації дитячої клініки. При поступленні стан дитини вкрай важкий і зумовлений правобічною діафрагмальною грижею, важкою гіпоплазією легень та баротравмою первинно гіпоплазованих легень після пологів природним шляхом. Дихання різко ослаблене справа. Знаходилась на ШВЛ, з FiO_2 60%. Показники предуктальної та постдуктальної сатурації кисню на рівні 96% та 84%, відповідно, що свідчило про наявність 100% легеневої гіпертензії і шунтування крові справа наліво через фетальні комунікації (відкриту артеріальну протоку та овальне вікно). Через інтубаційну трубку із трахеобронхіального дерева санували слиз із домішками крові. За даними КОС виявлено декомпенсований респіраторний ацидоз. Проводили інфузійну терапію із застосуванням симпатоміметиків (добутамін, дофамін), нітрогліцерину, з постійним моніторингом гемодинаміки. Враховуючи наявність баротравми легень, легеневої гіпертензії, нестабільність респіраторного та гемодинамічного статусу, передопераційну стабілізацію дитини продовжено й її переведено на високочастотну асциляторну ШВЛ. За да-

Читайте нас на сайті: http://med-expert.com.ua

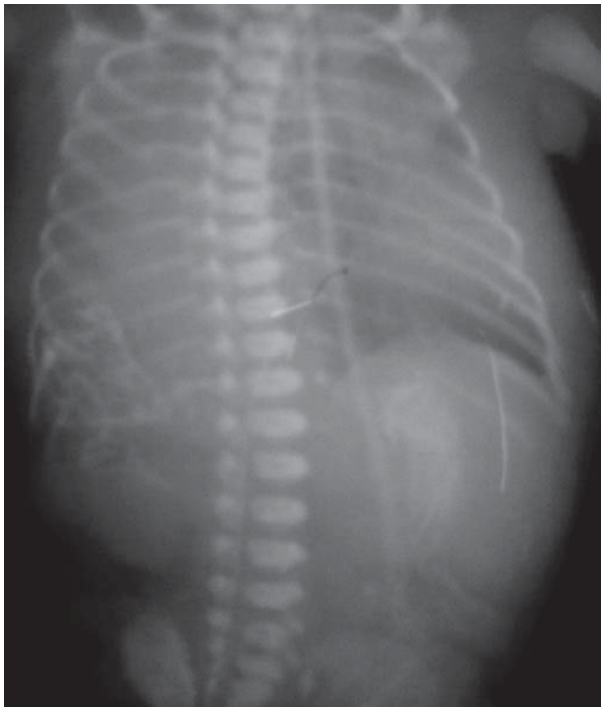

Рис. 1. Оглядова рентгенограма ОГК та ОЧП у прямій проекції

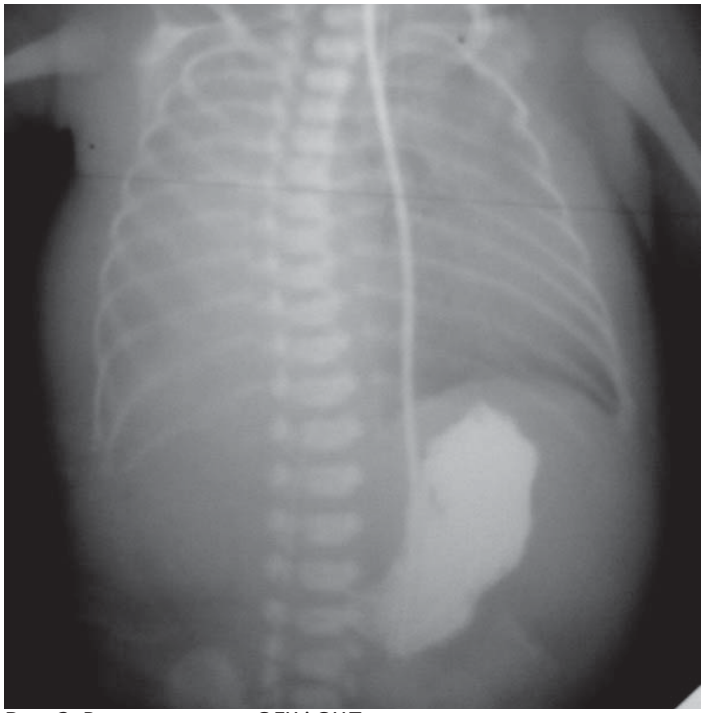

Рис. 2. Рентгенограма ОГК і ОЧП з контрастуванням шлунку

ними оглядової рентгенографії органів грудної клітки (ОГК) та черевної порожнини виявлено відсутність правого купола діафрагми зі зміщенням печінки та петель кишечника в праву плевральну порожнину, гіпоплазію легень (D>S) (рис. 1). При рентгенконтрасному дослідженні установлено, що контрастований шлунок знаходився у черевній порожнині під лівим куполом діафрагми (рис. 2). При нейросонографії виявлено субепіндимальний крововилив діаметром 4 мм у ділянці каудоталамічної вирізки зліва, УЗ-ознаки набряку паренхіми головного мозку. Шляхом ехокардіографії діагностовано збільшення правих відділів серця, функціонуючі фетальні комунікації, ознаки вираженої гіпертензії легеневої артерії. При УЗД органів черевної порожнини (ОЧП) та заочеревинного простору – печінку в черевній порожнині не виявлено, підшлункова залоза не візуалізується, селезінка та нирки розміщені типово, установлено розширення лоханки правої нирки до 6 мм.

На 5 добу життя, на тлі спокою, виник епізод різкого падіння пре- та постдуктальної сатурації кисню до 60%, виникла масивна легенева кровотеча. За даними рентгенографії ОГК, діагностовано правобічний напружений пневмоторакс (рис. 3).

Враховуючи дані рентгенографії ОГК, з метою декомпресії і для уникнення травмування грижового вмісту плевральної порожнини проведено пункцію правої плевральної порожнини у II міжребер'ї по правій парастернальній лінії. Отримано велику кількість повітря, проте розрідження в плевральній порожнині досягнуто не було. Установлено дренаж за Бюлау. При контрольній рентгенографії ОГК установлено наявність легеневого малюнка зліва та візуалізацію лівого купола діафрагми; права половина грудної клітки гомогенно затемнена (рис. 4).

У зв'язку з важкою легеневою кровотечою проводили трансфузії препаратів крові (відмитих еритроцитів та свіжозамороженої плазми), інфузійну та посиндромну терапію, санацію трахеобронхіального дерева, респіраторну підтримку в режимі високочастотної асциляторної ШВЛ. Аускультативно дихання над правою легенею не вислуховується, над лівою – дихання проводилось. Стаз зі шлунка з домішками крові. Живіт запалий, у бокових поверхнях – статичні набряки, перистальтика не вислуховується. Плевральний дренаж видалено через 5 діб після встановлення. Продовжувалась високочастотна ШВЛ. Враховуючи ускладнений перебіг захворювання, нестабільність стану пацієнта, передопераційну стабілізацію продовжено. Розпочато поступове розгодовування дитини харчовою сумішшю. Харчовий об'єм дитина не засвоювала, спостерігався стаз до 70 мл/добу (при добовому харчовому об'ємі – 92 мл).

На 20 добу життя стан дитини стабілізовано. Відмічено стабільну гемодинаміку без застосування симпатоміметиків, відсутність різниці пре- та постдуктальної сатурації кисню. Враховуючи стабільність респіраторного статусу, дитину переведено на традиційну ШВЛ. На 23 добу життя проведено операцію (хірург – про-

Читайте нас на сайті: http://med-expert.com.ua

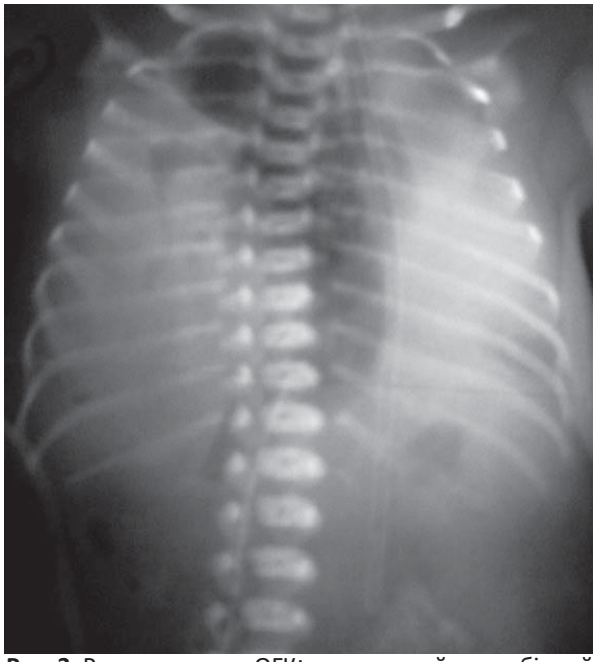

Рис. 3. Рентгенограма ОГК: напружений правобічний пневмоторакс

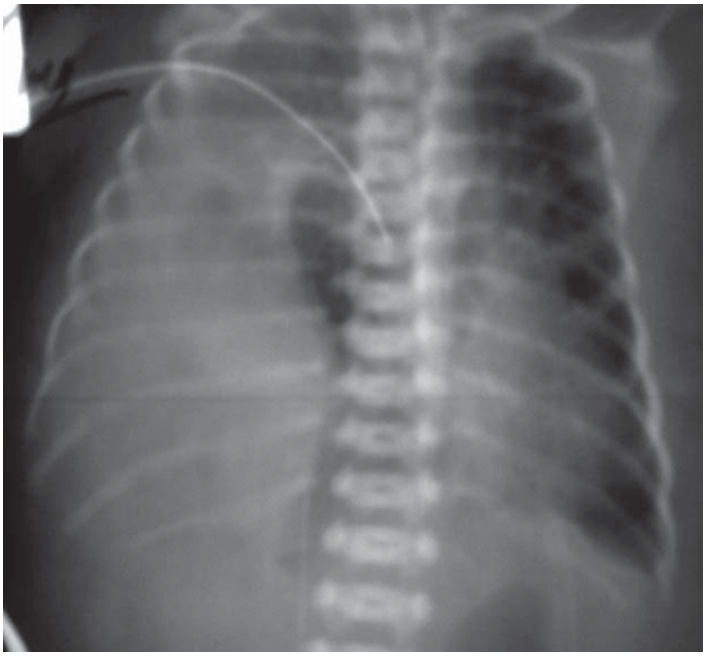

Рис. 4. Рентгенограма ОГК після встановлення плеврального дренажу

Рис. 5. Рентгенограма ОГК після проведення оперативного лікування

фесор Слєпов О.К.): торакотомію, низведення грижового вмісту в черевну порожнину, висічення грижового мішка, ушивання дефекту діафрагми.

Через 1 годину після операції проведено рентгенологічний контроль стану ОГК (рис. 5).

Перебіг післяопераційного періоду важкий. Дитина знаходилась на ШВЛ, самостійне дихання унеможливлене через виражену гіпоплазію легень. Плевральний дренаж видалено на 3 добу після операції. Спостерігались ознаки високої часткової непрохідності кишечника, порушення евакуації зі шлунку. При спробах ентерального харчування через назогастральний зонд весь харчовий об'єм повертався через зонд в незміненому вигляді або у вигляді звурдженого молока, спостерігались пінисті виділення з ротової порожнини. На 36 добу життя проведено езофагографію і пасаж по ШКТ. Виключено патологію стравоходу. Евакуація зі шлунку настала через 1 год 30 хв, половина контрастної речовини потрапила в тонку кишку та контрастувала її. При УЗД патології пілоруса не виявлено.

З метою ентерального харчування в дванадцятипалу кишку ендоскопічно установлено зонд та розпочато зондове харчування. Харчовий об'єм, що вводився через зонд, дитина засвоювала частково, відмічався стаз зі шлунку, стул відходив в незначній кількості після очисних клізм.

Дитина консультована неврологом, установлено пре-перинатальне гіпоксично-ішемічне ураження центральної нервової системи, синдром ліквородинамічних порушень.

На основі клініко-рентгенологічних, ендоскопічних і даних УЗД установлено діагноз високої (дуоденальної) часткової непрохідності кишечника. Проведено оперативне лікування на 45 добу життя (хірург проф. Слєпов О.К.): релапаротомію, розділення ембріональних злук з декомпресією дванадцятипалої кишки та мобілізацію її за Мікуличем, ушивання перфоративного отвору (виник після ендоскопічної постановки ентерального зонду). Після операції дитину екстубовано на

Читайте нас на сайті: http://med-expert.com.ua

2 добу, дихала самостійно, але з постійною дотацією зволоженого кисню за допомогою маски через ознаки дихальної недостатності, санувалась велика кількість в'язкого слизового мокротиння.

При контрольній оглядовій рентгенографії ОГК діагностовано ателектаз верхньої частки правої легені. Двічі проводились санаційні бронхоскопії, ателектаз ліквідовано.

На 2 добу після операції розпочато ентеральне харчування через кишковий зонд, тоді ж відмічено появу самостійної дефекації. На 10 добу ентеральний зонд видалено і продовжено вигодовування дитини через назогастральний зонд. З 25 доби після операції дитину поступово переведено на самостійне харчування через рот. При виписці зі стаціонарного відділення, на 17 добу після другої операції, дихання проводиться над усією поверхнею обох легень, але дещо ослаблене справа. Дитина поступово набирала масу тіла, годувалась по 55–60 мл харчової суміші, її об'єм засвоювала повністю, спостерігалась регулярна самостійна дефекація. Ознак дихальної недостатності не було, пасаж по шлунково-кишковому тракту повністю відновлено. Ефект від проведених операцій добрий.

Таким чином, цей клінічний випадок яскраво демонструє можливість досягнення позитивного результату навіть при ускладненій важкій правобічній ПДГ у новонародженої дитини при правильному, раціональному лікуванні її ускладнень і проведенні адекватної і, навіть, подовженої (впродовж 22 діб), передопераційної стабілізації стану немовляти.

Дискусія

Визначення прогностичних факторів виживання популяції дітей з правобічною ПДГ залишається актуальною проблемою, яку потрібно подолати з метою надання їм належної допологової та постнатальної допомоги. Це, в свою чергу, зменшить смертність, мінімізує збитки у дорослому житті та скоротить час госпіталізації [21].

Загальна смертність у нашому дослідженні склала 73,7%, проте, воно розпочате з 1983 року. Очевидно, що тактика ведення ПДГ у ті роки різко відрізнялася від сучасної. Практично не проводилася пренатальна діагностика, доопераційна стабілізація не була впроваджена, і дітей із цією вадою оперували у нестабільному стані одразу після народження, що негативно впливало на виживання [4,22,23]. З 2006 р. нами впроваджено сучасну тактику та стратегію діагностики та лікування ПДГ у новонароджених дітей, зокрема, правобічних ПДГ. Так, загальна смертність після 2006 р. склала 50,0%, а післяопераційна – 16,7%, що є близьким до загального рівня смертності, яка представлена у міжнародній літературі [7,20]. Причому, в нашій клініці не застосовуються деякі високотехнологічні сучасні процедури: інгаляція оксиду азоту та ЕСМО, які використовують в провідних клініках світу, а це може негативно впливати на відсоток виживання цих критичних пацієнтів.

Немає однозначного погляду дослідників на вплив сторони дефекту діафрагми на виживання немовлят з ПДГ. Так, у мультицентровому дослідженні 2020 р. (588 правобічних та 495 лівобічних ПДГ), не знайдено достовірної різниці у виживанні цих дітей, потребі у ЕКМО, тривалості лікування тощо [1,7]. Метааналіз із 2980 пацієнтів також засвідчив відсутність достовірної різниці у виживанні за критерієм сторони дефекту діафрагми [23]. У ряді досліджень частіше зустрічаються свідчення впливу на виживання сторони дефекту діафрагми при ПДГ. У дослідженні 195 новонароджених із ПДГ (за період з 1995 по 1998 рр.), було показано, що у дітей із правобічними дефектами мав місце нижчий відсоток виживання порівняно з лівобічними [22].

З 2006 р. нами проліковано 75 новонароджених з ПДГ. З них 11 мали правобічний дефект діафрагми, а 64 – лівобічний. У групі правобічних ПДГ померло до операції 6 дітей, 1 помер в післяопераційному періоді, 4 вижило. Загальна летальність склала 63,63%, а післяопераційна 20%. У групі новонароджених з лівобічним дефектом на етапах доопераційної стабілізації померло 10 дітей, після операції – 6, а вижило – 48. Загальна летальність у цій групі склала 25%, а післяопераційна 12,5%. Таким чином, наш досвід лікування ПДГ засвідчує суттєву різницю як у загальній (63,63% проти 25%, $P<0,05$), так і у післяопераційній (20% проти 12,5%, $P>0,05$) летальності між групою правобічних та лівобічних ПДГ.

На нашу думку, яка базується на власному досвіді і аналізі світової літератури, на виживання новонароджених з ПДГ впливає не стільки сторона дефекту, скільки герніація печінки в плевральну порожнину і, як наслідок, більш виражений ступінь компресійної гіпоплазії легень по відношенню до гіпоплазії, викликаної герніацією більш еластичних порожнистих органів черевної порожнини. Оскільки частота герніації печінки при правобічних ПДГ більша ніж при лівобічних, враховуючи анатомо-топографічні особливості, то смертність при перших можна очікувати більшу ніж при других.

На негативний вплив герніації печінки при ПДГ на виживання новонароджених з цією патологією вказують і багато сучасних дослідників [9,11]. Деякі з них, в таких ситуаціях, ставлять навіть питання про застосування інтрафетальної балонної оклюзії трахеї, як першого етапу лікування ПДГ у плода [10].

Гестаційний вік при ПДГ є важливим морбідним фактором. Ідеальний момент для пологів залишається невизначеним, але непоодинокі дослідження свідчать

Читайте нас на сайті: http://med-expert.com.ua

про вище виживання в терміні гестації від 37 до 38 тижнів, інші автори заявляли, що пологи повинні відбуватися приблизно в 39–40 тижнів [28]. Відомо, що для передчасних пологів властиві ускладнення, які підсилюють гемодинамічну нестабільність новонароджених та респіраторні порушення, але в нашому дослідженні термін вагітності при народженні становив, в середньому, 37,3 тижні, що свідчило про доношеність новонароджених.

Вплив типу пологів на виживання новонароджених з ПДГ у нашому дослідженні, через малу вибірку, оцінити неможливо. Проте, з'являється все більше досліджень, які не виявили різниці у виживаності немовлят з діафрагмальною грижею після кесаревого розтину або вагінальних пологів [18,29]. Проте, нерідко в третинних центрах дитячої та неонатальної хірургії зберігається тактика запланованого кесарського розтину, у 37–38 тижнів гестації, для проведення EXIT-процедури чи термінового надання необхідної допомоги у визначений час [14].

Гемодинамічні порушення та дихальна недостатність у новонародженого в пологовій залі були визначальними чинниками для негативного прогнозу та прогресивного погіршення його стану. Так, при оцінці стану новонародженого за шкалою Апгар на 1-й та 5-й хвилинах <7 різко підвищується ризик смерті при ПДГ [3,8,15]. У нашому дослідженні оцінка за шкалою Апгар на 1-й хвилині склала 3,97, а на 5-й – 4,6, що підтверджувало важкість та вираженість клінічних проявів ПДГ у дітей від народження.

Багато дискусій точаться навколо оптимального часу для проведення хірургічного втручання при ПДГ у новонароджених дітей. Так, більшість міжнародних досліджень пропонують проводити хірургічну корекцію дефекту діафрагми після клінічної стабілізації новонародженого [7,16,18,21]. Пацієнти, які перенесли операцію в межах 10 діб від народження, показали найкращий результат виживання, а також нижчий рівень хірургічних ускладнень [8]. У нашому дослідженні час доопераційної стабілізації складав від 1 до 23 діб, в середньому 7,25 діб. Причому, дитина, яка перенесла операцію на 23 добу життя, мала до операції баротравму у вигляді пневмотораксу справа, але вижила та виписана у задовільному стані на 86 день життя.

Більшість дефектів діафрагми у дітей з правобічними ПДГ, які перенесли хірургічне лікування, згідно системи класифікації CDHSG, належали до типу B та C, класифікованих за результатами інтраопераційної ревізії. Площа дефекту діафрагми у них коливалася від 9 см^2 до 25 см^2, в середньому 21,25 см^2. У дітей, які померли без операції, за даними аутопсії, площа дефекту діафрагми коливалася від 6 см^2 до 64 см^2, в середньому 36,8 см^2, що відносилося до типу C та D. Так, отримані дані підтверджують загальні тенденції впливу розміру дефекту на виживання дітей при ПДГ [16,17,23]. Хоча детермінанта розміру грижі залишається невідомою, останні дослідження щодо ролі ретиноїдів у патофізіології ПДГ у дітей свідчать про те, що контакт з діафрагмою сприяє збільшенню печінки [8,12]. Чи відіграє роль масовий ефект від прискореного росту печінки у дефекті діафрагми дотепер невідомо. Для визначення цього зв'язку потрібні подальші дослідження.

Висновки

Правобічна ПДГ у новонароджених дітей важка вада розвитку, за якої загальна і післяопераційна летальність достовірно більша, ніж при лівобічній ПДГ.

На виживання новонароджених із ПДГ впливає не стільки сторона дефекту діафрагми, скільки герніація печінки в плевральну порожнину (її частота) і більша виразність при цьому гіпоплазії легень. Крім цього, мають вплив: розміри дефекту діафрагми, двобічні її дефекти, а також асоційовані та часто множинні важкі вроджені вади розвитку.

Раціональна передопераційна стабілізація основних життєвих функцій організму новонароджених із правобічними ПДГ є вагомою складовою успішного лікування цих критичних пацієнтів.

Автори заявляють про відсутність конфлікту інтересів.

References/Література

1. Abramov A, Fan W, Hernan R, Farkouh-Karoleski C, Chung WK, Duron V. (2020). Comparative outcomes of right versus left congenital diaphragmatic hernia: A multicenter analysis. J Pediatr Surg. 55(1): 33–38.
2. Berdan EA, Saltzman DA. (2012). Right-versus left-sided congenital diaphragmatic hernia-can we trust the data? Pediatr Crit Care Med. 13: 103–104.
3. Brindle ME, Cook EF, Tibboel D, Lally PA, Lally KP. (2014). A clinical prediction rule for the severity of congenital diaphragmatic hernias in newborns Pediatrics. 134: 413–419.
4. Brownlee EM, Howatson AG, Davis CF et al. (2009). The hidden mortality of congenital diaphragmatic hernia: a 20-year review. Journal of pediatric surgery. 44: 317–320.
5. Bryner BS, Kim AC, Khouri JS et al. (2009). Right-sided congenital diaphragmatic hernia: high utilization of extracorporeal membrane oxygenation and high survival. Journal of pediatric surgery. 44: 883–887.
6. Burgos CM, Frenckner B, Luco M, Harting MT, Lally PA, Lally KP & Congenital Diaphragmatic Hernia Study Group. (2018). Right versus left congenital diaphragmatic hernia–What's the difference? Journal of pediatric surgery. 53: 113–117.
7. Chandrasekharan PK, Rawat M, Madappa R, Rothstein DH, Lakshminrusimha S. (2017). Congenital Diaphragmatic hernia – a review. Matern Health Neonatol Perinatol. 11;3:6.
8. Colvin J, Bower C, Dickinson JE, Sokol J. (2005). Outcomes of congenital diaphragmatic hernia: a population-based study in Western Australia Pediatrics. 116: 63-356.
9. DeKoninck P, Gomez O, Sandaite I et al. (2015). Right-sided congenital diaphragmatic hernia in a decade of fetal surgery. BJOG: An International Journal of Obstetrics & Gynaecology. 122: 940–946.

Читайте нас на сайті: http://med-expert.com.ua

10. Done E, Gucciardo L,van Mieghem T, Jani J, Cannie M, van Schinbroeck D, Devlieger R, de Catte L, Kloritsch P, Mayer S, Beck V, Debcer A, Gratacos E, Micolaides K, Deprest J. (2008). Prenatal diagnosis, prediction of outcome and in utero therapy of isolated congenital diaphragmatic hernia. Prenatal. Diagn. 28: 581–591.
11. Duess JW, Zani-Ruttenstock EM, Garriboli M et al. (2015). Outcome of right-sided diaphragmatic hernia repair: a multicentre study. Pediatric surgery international. 31: 465–471.
12. Loo CK, Pearen MA, Pereira TN et al. (2018). Lung and liver growth and retinoic acid status in human fetuses with congenital diaphragmatic hernia. Early human development. 116: 17–23.
13. Lorenzo D. (2013). Botto. International Clearinghouse for Birth Defects Surveillance and Research annual report 2012 Rome. International Clearinghouse for Birth Defects Surveillance and Research. Italy. 250.
14. Mayorga-Buiza MJ, Mata J, Santigosa Garcia M, Antiñolo G, Lopez Ontanilla A, Marenco M. (2014). Ex utero intrapartum treatment procedure for scheduled repair of moderate-severe isolated congenital diaphragmatic hernia: our experience. European Journal of Anaesthesiology (EJA). 31: 187.
15. O'Mahony E, Stewart M, Sampson A, East C, Palma-Dias R. (2012). Perinatal outcome of congenital diaphragmatic hernia in an Australian tertiary hospital Aust New Zeal. J. Obstet. Gynaecol. 52: 94–189.
16. Pramod S, Puligandla Julia Grabowski, Mary Austin. (2015). Management of congenital diaphragmatic hernia: A systematic review from the APSA outcomes and evidence based practice committee. Journal of Pediatric Surgery. 50 (11): 1958–1970.
17. Praveen Kumar Chandrasekharan, Munmun Rawat, Rajeshwari Madappa, David H. Rothstein, Satyan Lakshminrusimha. (2017). Congenital Diaphragmatic hernia – a review. Matern Health Neonatol Perinatol. 3: 6.
18. Samangaya RA, Choudhri S, Murphy F, Zaidi T, Gillham JC, Morabito A. (2012). Outcomes of congenital diaphragmatic hernia: a 12-year experience Prenat Diagn. 32: 523–529.
19. Santos LR, Maksoud-Filho JG, Tannuri U, Andrade WC, Maksoud JG. (2003). Prognostic factors and survival in neonates with congenital diaphragmatic hernia. J. Pediatr. 79: 81–86.
20. Schaible T, Kohl T, Reinshagen K, Brade J, Neff KW, Stressig R et al. (2012). Right – versus left-sided congenital diaphragmatic hernia. Pediatr Crit Care Med. 13: 66 – 71.
21. Silva RI do Carmo, Peixoto-Filho FM, Bueno A, Fonseca M, Saint Clair dos Santos Gomes Junior. (2019). Prognostic factors of death in children during the first year of life due to congenital diaphragmatic hernia: analysis of a hospital cohort from 2005 to 2015. Jornal de Pediatria. 96(5): 569–575.
22. Skari Hans, Bjornland Kristin, Frenckner Bjorn, Sandgren Katarina, Wester Tomas, Emblem Ragnhild. (2002). Congenital diaphragmatic hernia in Scandinavia from 1995 to 1998: Predictors of mortality. J Pediatr Surg. 37(9): 1269–1275.
23. Skari Hans, Bjornland Kristin, Haugen Guttorm, Egeland Thore, Emblem Ragnhild. (2000). Congenital diaphragmatic hernia: A meta-analysis of mortality factors. Journal of Pediatric Surgery Volume. 35(8): 1187–1197.
24. Slavotinek AM, Warmerdam B, Lin AE et al. (2007). Population-based analysis of left-and right-sided diaphragmatic hernias demonstrates different frequencies of selected additional anomalies. American Journal of Medical Genetics Part A. 143: 3127–3136.
25. Slepov OK. (2010). Clinical and morphological classification pulmonary hypoplasia of congenital diaphragmatic hernia in newborns. Pediatrics, obstetrics and gynecology. 4: 132. [Слєпов ОК. (2010). Клініко-морфологічна класифікація гіпоплазії легень при природженій діафрагмальній грижі у новонароджених. Педіатрія, акушерство та гінекологія. 4: 132].
26. Slepov OK, Veselsky VL, Ponomarenko OP et al. (2012). Modern approaches treatment of congenital diaphragmatic hernias in newborns. Collection of scientific works «Topical issues of treatment of children with surgical pathology»: 77–78. [Слєпов ОК, Весельський ВЛ, Пономаренко ОП та ін. (2012). Сучасні підходи до лікування природжених діафрагмальних гриж у новонароджених дітей. Збірник наукових праць «Актуальні питання лікування дітей з хірургічною патологією»: 77-78].
27. Slepov OK, Ponomarenko OP, Soroka VP et al. (2010). Anatomical features and influence on the survival of newborns with congenital diaphragmatic hernias. Pediatric surgery. 3(28): 45–50. [Слєпов ОК, Пономаренко ОП, Сорока ВП та ін. (2010). Анатомічні особливості та їх вплив на виживання у новонароджених при природжених діафрагмальних грижах. Хірургія дитячого віку. 3(28): 45–50].
28. Snoek KG, Reiss IK, Greenough A, Capolupo I, Urlesberger B, Wessel L et al. (2016). Standardized postnatal management of infants with congenital diaphragmatic hernia in Europe: the CDH EURO Consortium Consensus – 2015 update Neonatology. 110: 66–74.
29. Spaggiari E, Stirnemann JJ, Sonigo P, Khen-Dunlop N, Saint Blanquat L, Ville Y. (2015). Prenatal prediction of pulmonary arterial hypertension in congenital diaphragmatic hernia Ultrasound Obstet Gynecol. 45: 572–577.

Відомості про авторів:

Слєпов Олексій Костянтинович *– д.мед.н., проф., засл. лікар України, керівник центру «Центр неонатальної хірургії вад розвитку та їх реабілітації» ДУ «ІПАГ імені акад. О.М. Лук'янової НАМН України». Адреса: м. Київ, вул. П. Майбороди, 8; тел. +38(044) 483 22 80. https://orcid.org/0000-0002-6976-1209.*

Пономаренко Олексій Петрович *– к.мед.н., зав. відділення торако-абдомінальної хірургії «Центр неонатальної хірургії вад розвитку та їх реабілітації» ДУ «ІПАГ імені акад. О.М. Лук'янової НАМН України». Адреса: м. Київ, вул. П. Майбороди, 8; тел. +38(044) 483 62 28.*

Мигур Михайло Юрійович *– к.мед.н., м.н.с відділення хірургічної корекції природжених вад розвитку у дітей «Центр неонатальної хірургії вад розвитку та їх реабілітації» ДУ «ІПАГ імені акад. О.М. Лук'янової НАМН України». Адреса: м. Київ, вул. П. Майбороди, 8; тел. +38(044) 483 62 28. https://orcid.org/0000-0002-9513-5965.*

Слєпова Любов Федорівна *– заст. дир., гол. лікар, засл. лікар України ДУ «ІПАГ імені акад. О.М. Лук'янової НАМН України». Адреса: м. Київ, вул. П. Майбороди 8; тел.: (044) 483-98-81.*

Гладишко Оксана Петрівна *– зав. відділення реанімації та інтенсивної терапії ДУ «ІПАГ імені акад. О.М. Лук'янової НАМН України». Адреса: м. Київ, вул. П. Майбороди, 8; тел +38(044) 483 62 47.*

Голопапа Григорій Віталійович *– лікар анестезіолог відділення реанімації та інтенсивної терапії ДУ «ІПАГ імені акад. О.М. Лук'янової НАМН України». Адреса: м. Київ, вул. П. Майбороди, 8; тел. +38(044) 483 62 47.*

Стаття надійшла до редакції 17.08.2020 р., прийнята до друку 07.12.2020 р.

Читайте нас на сайті: http://med-expert.com.ua

УДК 616.329-007.271-053.2

М.Г. Аксёнчик[1], К.Ю. Мараховский[1], В.И. Аверин[2]

Особенности течения и сравнительная характеристика гастроэзофагеальной рефлюксной болезни у пациентов детского возраста с атрезией пищевода после первичной пластики

[1]ГУ «Республиканский научно-практический центр детской хирургии», г. Минск, Беларусь
[2]УО «Белорусский государственный медицинский университет», г. Минск, Беларусь

Paediatric surgery.Ukraine.2020.4(69):24-29; DOI 10.15574/PS.2020.69.24

For citation: Aksionchyk MG, Marakhouski KY, Averin VI. (2020). Features of the course and comparative characteristics of gastroesophageal reflux disease in pediatric patients with esophageal atresia after primary repair. Paediatric Surgery.Ukraine. 4(69):24-29; DOI 10.15574/PS.2020.69.24

Цель: оценить клинические данные и данные суточной внутрипищеводной pH-импедансометрии у пациентов детского возраста с корригированной атрезией пищевода.

Материалы и методы. Проведен ретроспективный анализ стационарных карт 43 пациентов детского возраста с корригированной атрезией пищевода (КАП) в возрасте от 1 года до 14 лет, обследованных в ГУ «РНПЦ Детской хирургии» с ноября 2017 г. по март 2020 г. Средний возраст группы: 5,09±1,2 лет, из них мальчиков – 23 (53,5%), девочек – 20 (46,5%). Всем пациентам с КАП выполнена эзофагогастродуоденоскопия (ЭГДС) и суточная внутрипищеводная pH-импедансометрия вне кислотосупрессивной терапии.

Результаты. В зависимости от результатов pH-импедансометрии пациенты с КАП были разделены на две группы: КАП с гастроэзофагеальной рефлюксной болезнью (ГЭРБ) – 20 (54,1%) и КАП без ГЭРБ – 17 (45,9%). Наиболее частым симптомом у пациентов с КАП был кашель в обеих группах – у 26 (70,27%) детей. Только у 4 из 37 пациентов с КАП во время проведения исследования не было зарегистрировано никаких симптомов. Эндоскопический анализ верхней части желудочно-кишечного тракта показал, что у 16 (43,2%) детей с КАП был эзофагит степени А (по Лос-Анджелесской классификации), у 1 (2,7%) – желудочная метаплазия слизистой оболочки пищевода и у 6 (16,2%) – хронический гастрит. Данные ЭГДС не выявили значимых различий между пациентами КАП с ГЭРБ и КАП без ГЭРБ (P=0,819). При сравнении параметров pH-импедансометрии была получена достоверная разница (P<0,005) по следующим параметрам: рефлюкс-индекс, количество эпизодов рефлюксов, дистальный средний ночной базовый импеданс (СНБИ) и длительность самого длительного эпизода рефлюкса. Кроме того, положительная ассоциация симптомов с эпизодами рефлюксов ВАС (>95%) в группе пациентов КАП без ГЭРБ была значительно выше, чем у пациентов КАП с ГЭРБ: 3/20 (15%) против 8/17 (47,06%).

Выводы. Распространенность ГЭРБ у пациентов с КАП в этом исследовании составила 54,06%. Внепищеводная симптоматика (в частности, кашель) является превалирующей у пациентов с КАП (70,3%). ГЭРБ может протекать у пациентов с КАП бессимптомно. В данном исследовании у 15% пациентов с КАП с подтверждённым ГЭРБ отсутствовали симптомы (бессимптомные пациенты). Пациенты с КАП в группах исследования редко имели типичные симптомы ГЭРБ (изжога, срыгивание, загрудинная боль и отрыжка).

Исследования выполнены в соответствии с принципами Хельсинской Декларации. Протокол исследования утвержден Локальным этическим комитетом указанных в работе учреждений. На проведение исследований получено информированное согласие родителей, детей.

Авторы заявляют об отсутствии конфликта интересов.

Ключевые слова: корригированная атрезия пищевода, гастроэзофагеальная рефлюксная болезнь, эзофагит, дети, суточная pH-импедансометрия пищевода.

Читайте нас на сайті: http://med-expert.com.ua

Features of the course and comparative characteristics of gastroesophageal reflux disease in pediatric patients with esophageal atresia after primary repair

M.G. Aksionchyk[1], K.Y.Marakhouski[1], V.I. Averin[2]

[1]SI «Republican Scientific and practical Center of Pediatric Surgery», Minsk, Belarus

[2]EE «Belarusian State Medical University», Minsk, Belarus

The aim is to evaluate clinical data and data of intraesophageal 24-hour pH/impedance measurement in pediatric patients with corrected esophageal atresia.

Material and methods. A retrospective analysis was carried out on the basis of inpatient records of 43 pediatric patients with corrected esophageal atresia (CEA) aged from 1 to 14 years, who were examined at the State Institution «Republican Scientific and Practical Center of Pediatric Surgery» from November 2017 to March 2020. Average age of the group: 5.09±1.2 years, of which 23 boys (53.5%), 20 girls (46.5%). All patients with CEA underwent esophagogastroduodenoscopy (EGD) and intraesophageal 24-hour pH/impedance measurement while off acid-suppressive therapy.

Results. Depending on the results of pH/impedance measurement, the patients with CEA were divided into two groups: CEA with gastroesophageal reflux disease (GERD) – 20 (54.1%) and CEA without GERD – 17 (45.9%). The most common symptom in patients with CEA was cough in both groups, in 26 (70.27%) children. Only in 4 out of 37 patients with CEA no symptoms during the time of the study were registered. Upper gastrointestinal tract endoscopy showed that 16 (43.2%) children with CEA had grade A esophagitis (according to the Los Angeles classification), 1 (2.7%) had gastric metaplasia of the esophageal mucosa, and 6 (16.2%) had chronic gastritis. EGD data did not reveal any significant differences between CEA patients with GERD and CEA patients without GERD (P=0.819). When comparing pH/impedance parameters, a significant difference (P<0.005) was obtained for the following parameters: reflux index, number of reflux episodes, distal mean nocturnal baseline impedance (MNBI) and duration of the longest reflux episode. In addition, the positive association of symptoms with episodes of refluxes (>95%) in the group of CEA patients without GERD was significantly higher than in CEA patients with GERD: 3/20 (15%) versus 8/17 (47.06%).

Conclusions. The prevalence of GERD in patients with CEA in this study was 54.06%. Extraesophageal symptoms (in particular, cough) are prevalent in patients with CEA (70.3%). GERD can be asymptomatic in patients with CEA. In this study, 15% of CEA patients with confirmed GERD were asymptomatic. Patients with CEA in the study groups rarely had typical GERD symptoms (heartburn, regurgitation, chest pain and belching).

The research was carried out in accordance with the principles of the Declaration of Helsinki. The research protocol was approved by the Local Ethics Committee of the institutions indicated in the article. Informed consent of parents and children was obtained for the research.

The authors declare no conflicts of interest.

Key words: corrected esophageal atresia, gastroesophageal reflux disease, esophagitis, children, esophageal 24-hour pH/impedance measurement.

Особлиості перебігу та порівняльна характеристика гастроезофагеальної рефлюксної хвороби у пацієнтів дитячого віку з атрезією стравоходу після первинної пластики

М.Г. Аксьончик[1], К.Ю. Мараховський[1], В.І. Аверин[2]

[1]ДУ «Республіканський науково-практичний центр дитячої хірургії», м. Мінськ, Білорусь

[2]УО «Білоруський державний медичний університет», м. Мінськ

Мета: оцінити клінічні дані та дані добової внутрішньостравоходної pH-імпедансометрії у пацієнтів дитячого віку з коригованою атрезією стравоходу.

Матеріали та методи. Проведений ретроспективний аналіз стаціонарних карт 43 пацієнтів дитячого віку з коригованою атрезією стравоходу (КАС) у віці від 1 до 14 років, що були обстежені в ДУ «РНПЦ Дитячої хірургії» з листопада 2017 р. по березень 2020 р. Середній вік групи: 5,09±1,2 років, із них хлопчиків – 23 (53,5%), дівчат – 20 (46,5%). Всім пацієнтам із КАС виконана езофагогастродуоденоскопія (ЕГДС) та добова внутрішньостравоходна pH-імпедансометрія поза кислотосупресивної терапії.

Результати. Залежно від результатів pH-імпедансометрії пацієнти з КАС були розподілені на дві групи: КАС із гастроезофагеальною рефлюксною хвообою (ГЕРХ) – 20 (54,1%) і КАС без ГЕРХ – 17 (45,9%). Найчастішим симптомом у пацієнтів із КАС був кашель в обох групах – у 26 (70,27%) дітей. Тільки у 4 з 37 пацієнтів із КАС під час проведення дослідження не було зареєстровано ніяких симптомів. Ендоскопічний аналіз верхньої частини шлунково-кишкового тракту показав, що у 16 (43,2%) пацієнтів із КАС був езофагит ступеню А (за Лос-Анджелеською класифікацією), у 1 (2,7%) – шлункова метаплазія слизової оболонки стравоходу та у 6 (16,2%) – хронічний гастрит. Дані (ЕГДС) не виявили значимих відмінностей між пацієнтами КАС із ГЕРХ та КАС без ГЕРХ (P=0,819). За порівняння параметрів pH-імпедансометрії була отримана вірогідна різниця (P<0,005) за наступними параметрам: рефлюкс-індекс, кількість епізодів рефлюксів, дистальний середній нічний базовий імпеданс (СНБІ) та тривалість найдовшого епізоду рефлюксу. Крім того, позитивна асоціація симптомів із епізодами рефлюксів ВАС (>95%) у групі пацієнтів КАС без ГЕРХ була значно вище, ніж у пацієнтів КАС із ГЕРХ: 3/20 (15%) проти 8/17 (47,06%).

Висновки. Поширеність ГЕРХ у пацієнтів із КАС у цьому дослідженні склала 54,06%. Зовнішньостравоходна симптоматика (зокрема, кашель) є превалюючою у пацієнтів із КАС (70,3%). ГЕРХ може перебігати у пацієнтів із КАС безсимптомно. У цьому дослідженні у 15% пацієнтів із КАС із підтвердженим ГЕРХ були відсутні симптоми (безсимптомні пацієнти). Діти з КАС у групах дослідження зрідка мали типові симптоми ГЕРХ (печія, відригування, загрудинний біль та відрижка).

Дослідження виконано відповідно до принципів Гельсінської Декларації. Протокол дослідження ухвалено Локальним етичним комітетом зазначених у роботі установ. На проведення досліджень отримано інформовану згоду батьків і дітей.

Автори заявляють про відсутність конфлікту інтересів.

Ключові слова: коригована атрезія стравоходу, гастроезофагеальна рефлюксна хвороба, езофагит, діти, добова pH-імпедансометрія, стравохід.

Введение

Атрезия пищевода (АП) – один из самых распространённых пороков развития желудочно-кишечного тракта (ЖКТ), встречаемость – 1 случай на 2500 новорожденных [11]. У пациентов, оперированных по поводу АП, гастроэзофагеальная рефлюксная болезнь (ГЭРБ) часто является причиной таких осложнений, как эрозивный эзофагит, пищевод Барретта, стриктура пищевода, аспирационная пневмония и даже синдром внезапной смерти младенцев [3].

ГЭРБ – хроническое рецидивирующее заболевание, обусловленное нарушением моторно-эвакуаторной функции органов желудочно-пищеводного

Читайте нас на сайті: http://med-expert.com.ua

перехода и характеризующееся регулярно повторяющимся забросом в пищевод содержимого желудка, а иногда и двенадцатиперстной кишки, что приводит к появлению клинических симптомов, ухудшающих качество жизни пациентов, повреждению слизистой оболочки пищевода.

ГЭРБ развивается почти у каждого второго пациента, оперированного по поводу АП, причём манифестирует болезнь достаточно быстро после первичной коррекции порока, часто требует длительной медикаментозной терапии или антирефлюксной операции. У взрослых, оперированных по поводу АП, частота развития эрозивного эзофагита составляет около 58% и пищевода Барретта – около 11% [9].

Цель: оценить клинические данные и данные суточной внутрипищеводной pH-импедансометрии у пациентов детского возраста с корригированной атрезией пищевода (КАП).

Материалы и методы исследования

Отдаленные результаты были изучены у 43 пациентов с КАП в возрасте от 1 года до 14 лет, обследовавшихся в ГУ «Республиканский научно-практический центр детской хирургии» с ноября 2017 года по март 2020 года. Все пациенты были прооперированы методом торакотомии в раннем постнатальном периоде (1–2 сутки) с использованием первичного прямого анастомоза пищевода «конец в конец». Средний возраст группы: 5,09±1,2 лет. Из них 23 (53,5%) мальчиков и 20 (46,5%) девочек.

Родители всех пациентов подписали информированное согласие на участие в исследовании их ребенка. Исследование выполнено в соответствии со стандартами надлежащей клинической практики и принципами Хельсинкской декларации, с одобрением протокола исследования этическим комитетом РНПЦ детской хирургии.

У 24 (55,8%) пациентов с КАП при рождении отмечались и другие врождённые пороки развития:

- аноректальные мальформации – 3 (12,5%);
- врождённые пороки сердца – 13 (54,16%);
- пороки мочеполовой системы – 6 (25%);
- VACTER-ассоциация – 2 (8,34%).

Всем пациентам с КАП выполнена суточная внутрипищеводная pH-импедансометрия вне кислотосупрессивной терапии, которая была отменена всем пациентам как минимум за 7 дней до исследования. Датчик pH устанавливался на 2–5 см выше верхнего края нижнего пищеводного сфинктера в зависимости от возраста ребёнка. Определялись следующие параметры: процент воздействия кислоты в просвете пищевода (время с pH меньше 4 в пищеводе – рефлюкс-индекс), общее количество эпизодов гастроэзофагеальных рефлюксов, самый длительный эпизод рефлюкса, количество проксимальных (высоких) рефлюксов, дистальный средний ночной базальный импеданс (СНБИ), индекс возможной ассоциации симптомов с эпизодами рефлюксов. Симптомы записывались в течение всего исследования в специальном дневнике пациента. Полученные результаты суточного pH-импеданс-мониторинга интерпретировались по данным материалов руководства Сообщества Североамериканских и Европейских гастроэнтерологов [8,10,13].

Дистальный СНБИ считается точным методом для характеристики исходного импеданса (сопротивления) пищевода [2]. Его измерение заключается в определении базового импеданса на 3 см или 5 см выше нижнего сфинктера пищевода (НПС) во время ночного сна. Известно, что даже у пациентов с КАП без эзофагита исходный импеданс на 44% ниже, чем у пациентов с эзофагитом [2,7]. Мы определили дистальный СНБИ у всех пациентов на одинаковом расстоянии от пищевода в зависимости от возраста (от 1 года до 10 лет: на 3 см выше НПС; старше 10 лет: на 5 см выше НПС).

Кроме того, всем пациентам выполнена эзофагогастродуоденоскопия (ЭГДС) с использованием эндоскопической установки Olympus 190 EVIS EXERA III GIF-XP190N. Эндоскопические изменения описывались по Лос-Анджелесской классификации (1999 г.). Были взяты биопсии слизистой оболочки пищевода (как минимум четыре образца из различных частей пищевода), желудка и двенадцатиперстной кишки. Также был проведён ретроспективный анализ историй болезни пациентов.

Статистическая обработка результатов выполнялась с использованием программы MedCalc® version 18.11.3 Copyright 1993-2019©.

Из общей группы пациентов с КАП исключены 2 пациента, у которых во время выполнения суточной pH-импедансометрии был зарегистрирован недостаточный процент записи (меньше 18 часов), 3 пациента, которым на момент исследования была выполнена лапароскопическая фундопликация по Ниссену, и 2 ребенка с гистологически подтверждённым эозинофильным эзофагитом. Таким образом, всего в исследование было включено 37 пациентов с КАП, из них 19 (51,4%) мальчиков и 18 (48,6%) девочек.

Результаты исследований

Диагноз ГЭРБ был установлен на основании результатов суточной внутрипищеводной pH-импедансометрии и в соответствии с рекомендациями

Читайте нас на сайті: http://med-expert.com.ua

Таблица 1
Гендерно-возрастная характеристика групп и клиническая картина

Параметры	КАП с ГЭРБ (n=20)	КАП без ГЭРБ (n=17)	P value (comparison of proportions)
Возраст, лет (медиана/среднее арифметическое, ДИ от ср. ар.)	4,0/5,46 ДИ 3,1413–7,7730)	4,0/5,06 ДИ 3,4901–6,6275)	0,9535–0,8949
Пол (М/Ж)	12 (60%)/8 (40%)	8 (47%)/9 (53%)	0,4354
Асимптомные пациенты	3 (15%)	1 (5,9%)	0,3810
Рвота/тошнота	2 (10%)	1 (5,9%)	0,6535
Боль в эпигастрии	1 (5%)	1 (5,9%)	0,9053
Дисфагия, проблемы с кормлением	4 (20%)	2 (11,8%)	0,5061
Кашель	14 (70%)	12 (70,6%)	0,9687
Обструктивные бронхиты	2 (10%)	2 (11,8%)	0,8625
Эзофагит	9 (45%)	7 (41,2%)	0,819

руководства Сообщества Североамериканских и Европейских гастроэнтерологов [10,13]. В зависимости от результатов pH-импедансометрии пациенты с КАП были разделены на две группы: КАП с ГЭРБ – 20 (54,1%) больных и КАП без ГЭРБ – 17 (45,9%) больных.

Наиболее часто отмечаемым симптомом у пациентов с КАП был кашель в обеих группах – у 26 (70,27%) детей. У некоторых пациентов с КАП одновременно отмечалось несколько симптомов. Только у 4 из 37 пациентов с КАП во время проведения исследования не было зарегистрировано никаких симптомов. Но перед выполнением суточной pH-импедансометрии родители пациентов с КАП сообщали о внепищеводных симптомах (кашель и рецидивирующий бронхит).

Эндоскопический анализ верхней части ЖКТ показал, что у 16 (43,2%) пациентов с КАП был эзофагит степени А (по Лос-Анджелесской классификации), у 1 (2,7%) ребенка – желудочная метаплазия слизистой оболочки пищевода и у 6 (16,2%) детей был хронический гастрит. Данные ЭГДС не выявили значимых различий между пациентами КАП с ГЭРБ и КАП без ГЭРБ (P=0,819).

Пациенты из группы КАП с ГЭРБ и КАП без ГЭРБ продемонстрировали схожие клинические характеристики и данные ЭГДС. Клинические и демографические особенности обеих групп представлены в табл. 1.

Всем пациентам с КАП выполнена внутрипищеводная суточная pH-импедансометрия вне кислотосупрессивной терапии с определением основных pH-импедансометрических характеристик. Положительная ассоциация симптомов считалась в том случае, когда вероятность ассоциации симптомов (ВАС) превышала 95%. ВАС был положительным в 3/20 (15%) в группе КАС с ГЭРБ, и в 8/17 (47,1%) в группе КАП без ГЭРБ. Интересным является тот факт, что в группе пациентов КАП без ГЭРБ было значительно больше пациентов с положительным ВАС (>95%) по сравнению с группой КАП с ГЭРБ 3/20 (15%) против 8/17 (47,06%), (P=0,0358).

При сравнении параметров pH-импедансометрии мы получили достоверную разницу (P<0,005) по следующим параметрам: рефлюкс-индекс, количество эпизодов рефлюксов, дистальный СНБИ и длительность самого длительного эпизода рефлюкса. Данные суточной pH-импедансометрии в группах пациентов с КАП представлены в табл. 2.

Таблица 2
Данные суточного pH-импеданс-мониторинга в группах

Показатели (медиана/среднее арифметическое, ДИ)	КАП с ГЭРБ (n=20)	КАП без ГЭРБ (n=17)	P value (тест Манн–Уитни)
Рефлюкс-индекс (% времени с pH<4 в пищеводе), %	10,35/11,62 ДИ=7,5380–15,7020)	2,1/2,59 ДИ=1,6781–3,4984)	0,0001
Количество эпизодов рефлюксов	66,5/67,3 ДИ=55,2754–79,3246)	36/40,29 ДИ=34,3153–46,2729)	0,0014
Длительность самого длительного эпизода рефлюкса, мин.	36,2/46,83 ДИ=28,3920–65,2580)	7,9/9,37 ДИ=5,2646–13,4766)	0,0001
Проксимальные (высокие) рефлюксы	10,0/10,95 ДИ=6,2368–15,6632)	5,0/7,06 ДИ=3,7945–10,3231)	0,3055
Дистальный СНБИ, кОм	1,99/1,7 ДИ=1,72–2,26)	1,44/1,3 ДИ=1,21–1,67)	0,0024
ВАС (да/нет)	3 (15%)/17 (85%)	8 (47,1%)/9 (52,9%)	0,0358

Читайте нас на сайті: http://med-expert.com.ua

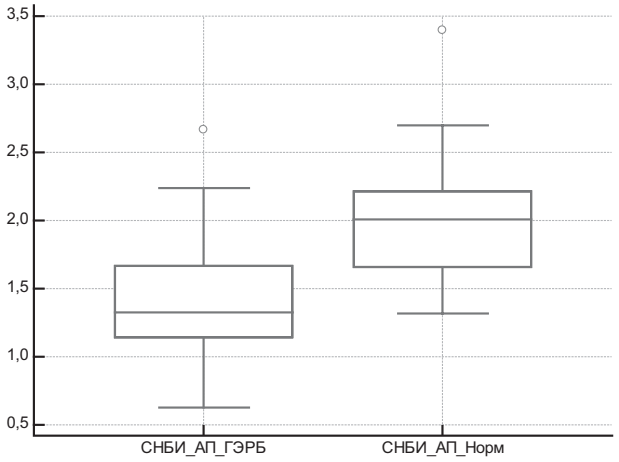

Рис. Различия в значениях дистального СНБИ (кОм) в группах исследования (P=0,0024 по t-критерию при условии равных дисперсий)

Сравнение данных дистального СНБИ проводилось с использованием t-критерия, поскольку распределение в группах было нормальным (рис.). В нашем исследовании пациенты группы КАП с ГЭРБ показали значительно более низкий дистальный СНБИ, чем пациенты в группе КАП без ГЭРБ.

Обсуждение

АП – тяжёлая врождённая патология ЖКТ, требующая коррекции в первые дни жизни ребёнка. Часто тяжесть состояния обусловлена сопутствующей врождённой патологией: пороки развития сердца, других отделов ЖКТ, мочевыделительной системы, а также достаточно часто сопутствующей генетической патологией. Дети после операции требуют пристального наблюдения и постоянного мониторинга с целью предотвращения развития серьёзных осложнений в последующие годы [5].

Основным ограничением нашего исследования является разбежка пациентов по возрасту. Мы включили детей от 1 года до 14 лет. Кроме того, не все пациенты с КАП открытым доступом включены в исследование, а только те, кто обратился за последние три года в наш центр для обследования с симптомами, позволяющими заподозрить ГЭРБ.

Подробный клинический анамнез и симптомы, сообщаемые родителями, были проанализированы у всех пациентов с КАП. Оценка анкет пациентов и/или их родителей (в случае, когда ребёнок был младше 8 лет) показала, что наиболее часто наблюдаемым симптомом как у пациентов КАП с ГЭРБ, так и у КАП без ГЭРБ в наших группах был кашель. Мы также обнаружили, что пациенты с КАП в группах исследования редко имели типичные симптомы ГЭРБ (изжога, срыгивание, загрудинная боль и отрыжка). При сравнении симптомов в группах пациентов КАП с ГЭРБ и КАП без ГЭРБ мы не выявили статистических связей.

ГЭРБ – одна из самых частых проблем, с которой сталкиваются пациенты после коррекции АП. Важным является своевременное выявление и лечение данной патологии для того, чтобы предупредить развитие респираторных и гастроэнтерологических осложнений данного заболевания. ГЭРБ у пациентов с КАП может протекать бессимптомно, и не иметь типичных клинических проявлений, что ещё раз свидетельствует о том, что данный диагноз – это не клинически ориентированный диагноз. Интересным является тот факт данного исследования, что количество пациентов с положительным индексом ВАС было значительно больше в группе КАП без ГЭРБ. Этот факт может быть очень важен для точной оценки ГЭРБ у пациентов с симптомами до назначения кислотосупрессивных препаратов и особенно перед проведением фундопликации. С другой стороны, мы обнаружили патологические данные суточной pH-импедансометрии у 10% бессимптомных пациентов, что свидетельствует о том, что детские хирурги и педиатры, наблюдающие пациентов с КАП, должны своевременно заподозрить ГЭРБ и направить их на обследование для последующего назначения соответствующего лечения. В совокупности эти результаты подтверждают важность проведения суточной pH-импедансометрии у пациентов с КАП (даже бессимптомных) для оценки ГЭРБ и индивидуального подхода к лечению для каждого пациента.

Частота ГЭРБ у пациентов с КАП в этом исследовании составила 54,06%. Наши результаты были аналогичны результатам других исследований у пациентов с КАП при помощи суточной pH-импедансометрии [4,8]. Пациенты исследования не принимали ингибиторы протонной помпы за несколько недель до начала проведения обследования (как минимум 1 неделя).

Несмотря на успешные результаты операции, у пациентов с КАП нарушена внешняя и внутренняя иннервация пищевода, вследствие чего страдает его моторная функция [12]. Это подтверждается дополнительными данными, получаемыми при проведении pH-импедансометрии, такими как дистальный СНБИ [1]. ГЭРБ встречается достаточно часто у пациентов после хирургического вмешательства АП из-за серьезных структурных и функциональных недостатков. Поэтому важным является своевременная диагностика патологии и назначение соответствующей терапии.

Читайте нас на сайті: http://med-expert.com.ua

Выводы

Нарушение моторики пищевода и ГЭРБ – частые проблемы у пациентов с КАП, даже после успешного хирургического восстановления анатомии пищевода. У пациентов с КАП в данном исследовании частота ГЭРБ составила 54,06%.

Внепищеводная симптоматика (в частности, кашель) является превалирующей у пациентов с КАП (70,3%). Пациенты с КАП в наших группах исследования редко имели типичные симптомы ГЭРБ (изжога, срыгивание, загрудинная боль и отрыжка).

ГЭРБ может протекать у пациентов с КАП бессимптомно. В данном исследовании у 15% пациентов с КАП с подтверждённым ГЭРБ отсутствовали симптомы (бессимптомные пациенты), а в группе, где ГЭРБ не был подтвержден, только один пациент не предъявлял жалоб на момент обследования. Кроме того, положительная ассоциация симптомов с эпизодами рефлюксов (ВАС > 95%) в группе пациентов КАП без ГЭРБ была значительно выше, чем у пациентов КАП с ГЭРБ 3/20 (15%) против 8/17 (47,06%) (p=0,0358).

Стратегия лечения ГЭРБ у пациентов с КАП должна быть индивидуализирована, как в случае планирования кислотосупрессивной терапии, так и при рассмотрении возможности проведения фундопликации.

Авторы заявляют об отсутствии конфликта интересов.

References/Литература

1. Aksionchyk M, Marakhouski K, Svirsky A. (2020, September). Gastroesophageal reflux disease in pediatric esophageal atresia: Assessment of clinical symptoms and pH-impedance data. World Journal of Clinical Pediatrics. 9(2): 2020.
2. Frazzoni M, Savarino E, De Bortoli N et al. (2016). Analyses of the post-reflux swallow-induced peristaltic wave index and nocturnal baseline impedance parameters increase the diagnostic yield of impedance-pH monitoring of patients with reflux disease. Clin Gastroenterol Hepatol. 14: 40–46.
3. Hassall E. (2011). Esophagitis and Barrett esophagus: Unifying the definitions and diagnostic approaches, with special reference to esophageal atresia. J Pediatr Gastroenterol Nutr. 52(1): 23–26.
4. Iwańczak BM, Kosmowska-Miśków A, Kofla-Dłubacz A, Palczewski M, Grabiński M, Pawłowska K, Matusiewicz K, Patkowski D. (2016). Assessment of Clinical Symptoms and Multichannel Intraluminal Impedance and pH Monitoring in Children After Thoracoscopic Repair of Esophageal Atresia and Distal Tracheoesophageal Fistula. Adv Clin Exp Med. 25(5): 917–922.
5. Krishnan U, Mousa H, Dall'Oglio L et al. (2016). ESPGHAN-NASPGHAN Guidelines for the Evaluation and Treatment of Gastrointestinal and Nutritional Complications in Children With Esophageal Atresia-Tracheoesophageal Fistula. J Pediatr Gastroenterol Nutr. 63: 550–570.
6. Krug E, Bergmeijer JH, Dees J, De Krijger R, Mooi WJ, Hazebroek FW. (1999). Gastroesophageal reflux and Barrett's esophagus in adults born with esophageal atresia. Am J Gastroenterol. 94: 2825–2828.
7. Pedersen RN, Markow S, Kruse-Andersen S et al. (2013). Esophageal atresia: gastroesophageal functional follow-up in 5-15 year old children. J Pediatr Surg. 48: 2487–2495.
8. Pilic D, Fröhlich T, Nöh F, Pappas A, Schmidt-Choudhury A, Köhler H, Skopnik H, Wenzl TG. (2011). Detection of gastroesophageal reflux in children using combined multichannel intraluminal impedance and pH measurement: data from the German Pediatric Impedance Group. J Pediatr. 158(4): 650–654. doi: 10.1016/j.jpeds.2010.09.033
9. Rintala RJ, Pakarinen MP. (2013). Long-term outcome of esophageal anastomosis. Eur J Pediatr Surg. 23: 219–225.
10. Rosen R, Vandenplas Y, Singendonk M et al. (2018, March). Pediatric Gastroesophageal Reflux Clinical Practice Guidelines: Joint Recommendations of the North American Society for Pediatric Gastroenterology, Hepatology and Nutrition (NASPGHAN) and the European Society for Pediatric Gastroenterology, Hepatology and Nutrition (ESPGHAN). J Pediatr Gastroenterol Nutr.
11. Stanley Tong Kylie-ann Mallitt Usha Krishnan. (2015, August 18). Evaluation of gastroesophageal reflux by combined multichannel intraluminal impedance and pH monitoring and esophageal motility patterns in children with esophageal atresia. Eur J Pediatr Surg.
12. Tovar JA, Fragoso AC. (2013). Gastroesophageal reflux after repair of esophageal atresia. Eur J Pediatr Surg. 23: 175–181.
13. Wenzl TG, Benninga MA, Loots CM, Salvatore S, Vandenplas Y. (2012). ESPGHAN EURO-PIG Working Group. Indications, Methodology, and Interpretation of Combined Esophageal Impedance-pH Monitoring in Children: ESPGHAN EURO-PIG Standard Protocol. 55(2): 230–234.

Відомості по авторів:

Аксёнчік Марина Геннадіївна *– лікар функціональної діагностики ДУ «РНПЦ дитячої хірургії». Адреса: м. Мінськ, просп. Независимости, 64. https://orcid.org/0000-0001-5319-4767.*

Мараховський Кирило Юрійович *– к.мед.н., зав. діагностичним відділом ДУ «РНПЦ дитячої хірургії». Адреса: м. Мінськ, просп. Независимости, 64. https://orcid.org/0000-0002-4191-6053.*

Аверін Василь Іванович *– д.мед.н., проф., зав. каф. дитячої хірургії ЗО «Білоруський ДМУ». Адреса: м. Мінськ, просп. Дзержинського, 83. http://orcid.org/0000-0003-3343-8810.*

Стаття надійшла до редакції 01.08.2020 р., прийнята до друку 06.12.2020 р.

Читайте нас на сайті: http://med-expert.com.ua

УДК 616.712-007.24-089.842-089.5

І.І. Мигаль

Анестезіологічне забезпечення видалення корегуючої пластини після корекції лійкоподібної деформації грудної клітки за Nuss

Львівський національний медичний університет імені Данила Галицького, Україна

Paediatric surgery.Ukraine.2020.4(69):30-36; DOI 10.15574/PS.2020.69.30

For citation: Myhal II. (2020). The anesthesiologic management of bar removal after the Nuss procedure for repair of pectus excavatum. Paediatric Surgery.Ukraine. 4(69):30-36; DOI 10.15574/PS.2020.69.30

Актуальність. У літературі мало даних стосовно анестезіологічного забезпечення видалення корегуючої пластини після операції за Nuss.

Мета дослідження – аналіз анестезіологічного забезпечення процедури видалення корегуючої пластини після корекції лійкоподібної деформації грудної клітки (ЛДГК) за Nuss.

Матеріали і методи. До проспективного рандомізованого дослідження включено 24 підлітки, які переносили операцію видалення корегуючої пластини після корекції ЛДГК за Nuss в умовах загальної анестезії з інтубацією трахеї та штучною вентиляцією легенів. За аналгетичним компонентом анестезії дітей рандомізовано в дві групи: в групі PVA (n=14) аналгезію забезпечували двобічною паравертебральною анестезією, та в групі G (n=10) для аналгезії інтраопераційно застосовували фентаніл, а після операції – системну аналгезію кетопрофеном. Внутрішньовенна індукція: пропофол 2–3 мг/кг, фентаніл 3–4 мкг/кг, релаксація – атракуріум 0,6 мг/кг. Підтримання анестезії: пропофол 6–10 мг/кг/год, при необхідності болюси фентанілу 2 мкг/кг. Реєструвались такі параметри: артеріальний тиск систолічний (АТсист), діастолічний (АТд), середній (АТсер), частоту серцевих скорочень (ЧСС), інтенсивність болю за візуальною аналоговою шкалою (ВАШ).

Результати. Зміни АТ та ЧСС впродовж операції та анестезії порівняно з вихідним рівнем були статистично значними ($p<0,05$), але клінічно показники гемодинаміки були компенсованими. Зниження АТ та ЧСС протягом операції були більш виразними в групі PVA. Загалом анестезіологічне забезпечення в обох групах було цілком адекватним, судячи з гемодинамічного профілю пацієнтів. Пацієнти в групі паравертебральної анестезії не потребували додаткового введення фентанілу після першої дози в індукції наркозу, тоді як пацієнтам групи загальної анестезії фентаніл додатково вводився в середньому в дозі 200 мкг. Після операції інтенсивність болю за ВАШ у групі G була значно вищою, ніж в групі PVA: одразу після прокидання від наркозу та екстубації трахеї в групі PVA – 0 (0–1), в групі G – 3 (2–4) (U=1,5; p=0,000002); ввечері в день операції в групі PVA – 1 (0–1); в групі G – 3 (2–3) (U=6,0; p=0,000031); наступного ранку в групі PVA – 0 (0–0); в групі G – 1,5 (1–2) (U=12,0; p=0,00027) см за ВАШ. Не було жодного випадку, коли інтенсивність болю перевищувала 3 см за ВАШ, тобто усі пацієнти були адекватно знеболені.

Висновки. Білатеральна паравертебральна анестезія забезпечує більш адекватну аналгезію порівняно із загальною анестезією та системним знеболенням у періопераційному періоді при видаленні корегуючої пластини після корекції ЛДГК за Nuss.

Дослідження було виконане відповідно до принципів Гельсінської Декларації. Протокол дослідження погоджений Локальним етичним комітетом установи. На проведення дослідження було отримано інформовану згоду батьків та дітей.

Автор заявляє про відсутність конфлікту інтересів.

Ключові слова: анестезія, паравертебральна блокада, лійкоподібна деформація грудної клітки, операція Nuss, видалення пластини.

Читайте нас на сайті: http://med-expert.com.ua

The anesthesiologic management of bar removal after the Nuss procedure for repair of pectus excavatum

I.I. Myhal

Danylo Halytsky Lviv National Medical University, Ukraine

Introduction. The anesthesiologic management of bar removal after the Nuss procedure for repair of pectus excavatum is not clearly discussed in literature.

The aim of the study: analysing the anesthetic technique of bar removal after the Nuss procedure for repair of pectus excavatum.

Materials and methods. The prospective randomized study included 24 adolescents undergone the bar removal after the Nuss procedure for repair of pectus excavatum under general anesthesia with tracheal intubation and artificial lung ventilation. The patients were randomized into two groups according to the analgesia technique: in group PVA (n=14) bilateral paravertebral anaesthesia was used and in group G (n=10) fentanyl was used intraoperatively and ketoprophen – postoperatively. Intravenous induction: propofol 2–3 mg/kg, fentanyl 3–4 mcg/kg, atracurium 0.6 mg/kg. The maintenance of anesthesia: propofol 6–10 mg/kg/h, fentanyl 2 mcg/kg as needed. The following parameters were analyzed: blood pressure systolic (BPs), diastolic (BPd), mean (BPm), pulse rate (PR) and pain intensity using visual analogue scale (VAS).

Results: The changes in hemodynamic parameters during surgery and anesthesia were statistically significant (p<0.05), but the hemodynamics was clinically stable. BP and PR were more decreased during anesthesia in group PVA than in group G. Anesthesia was adequate in both groups. There was no need in additional fentanyl bolus after the induction dose in PVA group. Patients in G group needed additional 200 mcg fentanyl during surgery. After surgery the pain intensity was significantly higher in group G than in group PVA: at recovery from anesthesia and extubation of trachea in group PVA – 0 (0–1), in group G – 3 (2–4) (U=1.5; p=0.000002); in the evening of the day of surgery in group PVA – 1 (0–1); in group G – 3 (2–3) (U=6.0; p=0.000031); in the next morning after surgery in group PVA – 0 (0-0); in group G – 1.5 (1–2) (U=12.0; p=0.00027) cm according to VAS. There was no patient with pain intensity higher than 3 cm, so all patients had adequate analgesia.

Conclusion. Bilateral paravertebral anesthesia provides more adequate analgesia than systemic administration of analgesics perioperatively for bar removal after the Nuss procedure for pectus excavatum correction.

The study was conducted in accordance with the principles of the Helsinki Declaration. The study protocol was approved by the Local Ethics Committee of the institution. Informed consent of parents and children was obtained for the study.

The author declares no conflict of interest.

Key words: anesthesia, paravertebral block, pectus excavatum, Nuss procedure, bar removal.

Анестезиологическое обеспечение удаления коррегирующей пластины после коррекции воронкообразной деформации грудной клетки по Nuss

И.И. Мыгаль

Львовский национальный медицинский университет имени Данила Галицкого, Украина

Актуальность. В литературе мало данных об анестезиологическом обеспечении удаления корригирующей пластины после операции по Nuss.

Цель исследования – анализ анестезиологического обеспечения процедуры удаления корригирующей пластины после коррекции воронкообразной деформации грудной клетки по Nuss.

Материалы и методы. Проспективное рандомизированное исследование включало 24 подростка, которые переносили операцию удаления корригирующей пластины после коррекции воронкообразной деформации грудной клетки по Nuss в условиях общей анестезии с интубацией трахеи и искусственной вентиляцией легких. В зависимости от анальгетического компонента анестезии пациенты были рандомизированы в две группы: в группе PVA (n=14) аналгезию обеспечивали билатеральной паравертебральной анестезией, и в группе G (n=10) для аналгезии интраоперационно использовали фентанил, а после операции системную аналгезию кетопрофеном. Внутривенная индукция: пропофол 2–3 мг/кг, фентанил 3–4 мкг/кг, релаксация – атракурий 0,6 мг/кг. Поддержание анестезии: пропофол 6–10 мг/кг/час, при необходимости болюсы фентанила 2 мкг/кг. Регистрировали следующие параметры: артериальное давление систолическое (АДсист), диастолическое (АДд), среднее (АДср), частоту сердечных сокращений (ЧСС), интенсивность боли по визуальной аналоговой шкале (ВАШ).

Результаты. Колебания АД и ЧСС в течение операции и анестезии по сравнению с исходным уровнем были статистически значимыми (p<0,05), но клинические показатели гемодинамики были компенсированными. Снижения АД и ЧСС во время операции были более выраженными в группе PVA. В общем, анестезиологическое обеспечение в обеих группах было целиком адекватным, судя по гемодинамическому профилю пациентов. Пациенты в группе паравертебральной анестезии не требовали дополнительного введения фентанила после первой дозы в индукции наркоза, тогда как пациентам группы общей анестезии фентанил дополнительно вводился в среднем в дозе 200 мкг. После операции интенсивность боли по ВАШ в группе G была значительно выше, чем в группе PVA: сразу после просыпания от наркоза и экстубации трахеи в группе PVA – 0 (0–1), в группе G – 3 (2–4) (U=1,5; p=0,000002); вечером в день операции в группе PVA – 1 (0–1); в группе G – 3 (2–3) (U=6,0; p=0,000031); на следующее утро в группе PVA – 0 (0–0); в группе G – 1,5 (1–2) (U=12,0; p=0,00027) см по ВАШ. Не было ни одного случая, когда интенсивность боли превышала 3 см по ВАШ, что свидетельствует о том, что все пациенты были адекватно обезболены.

Вывод. Билатеральная паравертебральная анестезия обеспечивает более адекватную аналгезию по сравнению с общей анестезией и системным обезболиванием в передоперационном периоде при удалении корригирующей пластины после коррекции воронкообразной деформации грудной клетки по Nuss.

Исследование было выполнено в соответствии с принципами Хельсинкской Декларации. Протокол исследования согласован с Локальным этическим комитетом организации. На проведение исследования было получено информированное согласие родителей и детей.

Автор заявляет про отсутствие конфликта интересов.

Ключевые слова: анестезия, паравертебральная блокада, воронкообразная деформация грудной клетки, операция Nuss, удаление пластины.

Вступ

Лійкоподібна деформація грудної клітки (ЛДГК) зустрічається з інцидентністю від 1:300 до 1:1000 новонароджених та є найчастішою деформацією грудної клітки (95–97%), яка потребує хірургічної корекції [7]. За останні десятиріччя широко застосовується мініінвазивна методика корекції ЛДГК за Nuss [13], що передбачає ретростернальне встановлення корегуючої пластини, яку потім повертають на 180° та фіксують до грудної стінки. Ця операція проводиться під відеоторакоскопічним контролем. Корегуючу пластину видаляють через 1–3 роки після операції за Nuss.

В анестезіологічному забезпеченні корекції ЛДГК за Nuss на сьогодні «золотим» стандартом вважається комбінація загальної анестезії з інтубацією трахеї

Читайте нас на сайті: http://med-expert.com.ua

та штучною вентиляцією легенів із торакальною епідуральною анестезією [4,14]. Окрім епідуральної, при операції за Nuss успішно застосовують і білатеральну паравертебральну анестезію (ПВА) з катетеризацією [6]. У літературі мало даних стосовно анестезіологічного забезпечення видалення корегуючої пластини після операції за Nuss. Більшість клінік практикують видалення корегуючої пластини в умовах загальної анестезії з інтубацією трахеї та ШВЛ [4,17]. Під час процедури обов'язковим є ЕКГ-моніторинг. Пластину мобілізують з обох кінців, стабілізатор видаляють, після цього пластину повільно випрямляють за допомогою штангових ластів. Коли вона досить пряма, щоб вислизнути, спочатку її трохи повертають, щоб побачити вплив на ЕКГ. Якщо ЕКГ залишається стабільним, то пластину повільно видаляють з грудної стінки. Хоч сама процедура видалення пластини є короткочасною, малотравматичною, тим не менш на цьому етапі трапляються досить загрозливі ускладнення. Відсепарування пластини від тканин, з якими вона зростається, є найбільш травматичним етапом операції. Пластина при видаленні може пошкодити органи середостіння, груднину, ребра [3,8].

Метою нашого дослідження був аналіз анестезіологічного забезпечення процедури видалення корегуючої пластини після корекції ЛДГК за Nuss.

Матеріали і методи досідження

Дослідження виконано в рамках науково-дослідної роботи кафедри анестезіології та інтенсивної терапії ФПДО Львівського національного медичного університету імені Данила Галицького «Клініко-патогенетичні аспекти анестезіологічного забезпечення оперативних втручань та інтенсивної терапії у хворих з порушенням гомеостазу». № державної реєстрації: 0115U000049. Шифр роботи ІН.21.06.0001.15. Позитивний висновок щодо дотримання принципів Гельсінської декларації, конвенції Ради Європи про права людини і біомедицину, ICH GCP та відповідних законів України отримано від комісії з біоетики ЛНМУ імені Данила Галицького (протокол №1 від 31.01.2018 р., головуючий д.мед.н., проф. Наконечний А.Й.). До проспективного рандомізованого дослідження включено 24 пацієнти, які переносили операцію з видалення корегуючої пластини після корекції лійкоподібної деформації грудної клітки за Nuss на базі КНП ЛОР ЛОДКЛ «ОХМАТДИТ». Перед включенням у дослідження від пацієнтів та їх батьків було отримано інформовану згоду на участь у дослідженні.

Критеріями включення у дослідження були: вік від 10 до 18 років; наявність показань для видалення пластини після корекції ЛДГК за Nuss; відсутність протипоказів для реґіонарних методів знеболювання.

Критеріями не включення до дослідження були: протипокази або відмова від реґіонарних методів знеболювання.

Перед операцією дітей було рандомізовано на дві групи за допомогою генератора випадкових чисел (https://www.random.org) залежно від методу знеболювання. Усім дітям проводилась загальна анестезія з інтубацією трахеї та штучною вентиляцією легенів (ШВЛ). За аналгетичним компонентом анестезії дітей рандомізовано в дві групи: в групі PVA (n=14) аналгезію забезпечували двобічною паравертебральною анестезією бупівакаїном 0,25% по 10 мл з кожного боку з додаванням дексаметазону 4 мг, та в групі G (n=10) для аналгезії інтраопераційно застосовували фентаніл, а після операції системну аналгезію кетопрофеном. Усім дітям проводилась ШВЛ в режимі PCV (Pinsp 12–16 см H_2O; F 14–18; PEEP – 4–5 см H_2O) зі зміною параметрів відносно показників $etCO_2$. Внутрішньовенна індукція: пропофол 2–3 мг/кг, фентаніл 3–4 мкг/кг, релаксація – атракуріум 0,6 мг/кг. Підтримання анестезії: пропофол 6–10 мг/кг/год, за необхідності болюси фентанілу 2 мкг/кг.

Реєструвались наступні параметри: артеріальний тиск систолічний (АТсист), діастолічний (АТд), середній (АТсер), частоту серцевих скорочень (ЧСС), інтенсивність болю за візуальною аналоговою шкалою (ВАШ).

Групи статистично не відрізнялись за демографічними, антропометричними та клінічними даними (табл. 1).

Статистичний аналіз отриманих даних проводився за допомогою програм Microsoft Excel (Microsoft Corporation, USA) та Statistica 8.0 StatSoft Inc., USA). Аналіз на нормальність розподілу проводили за допомогою тесту Shapiro–Wilk. Більшість досліджуваних показників мали ненормальний розподіл ($p<0,05$), тому для характеристики цих показників визначали медіану, 25% та 75% перцентилі, та міжгрупові відмінності оцінювали за допомогою критерію Mann–Whitney (U тест). Для оцінки міжгрупових відмінностей якісних показників використали хі-квадрат (χ^2). Для оцінки динаміки показників на етапах дослідження використали тест Уілкоксона. Різницю між величинами вважали статистично значущими при значенні $P<0,05$.

Читайте нас на сайті: http://med-expert.com.ua

Таблиця 1
Характеристики пацієнтів по групах (медіана 25% та 75% перцентилі)

Показник	Група PVA	Група G	Міжгрупова відмінність
n	14	10	
Вік, роки	17 [15–17]	16 [15–17]	U=55,5; P=0,40
Зріст, см	169,5 [165–174]	170 [164–173]	U=64,0; P=0,75
Маса тіла, кг	60,5 [52–65]	65,5 [54–70]	U=53,0; P=0,34
Індекс маси тіла	20 [18,5–21,7]	21,4 [19,3–23,3]	U=47,5; P=0,19
Стать (хлопчики/дівчатка), n (%)	10/4 (71,4/28,6)	8/2 (80/20)	χ^2=0,23; P=0,63

Результати дослідження та їх обговорення

Показники гемодинаміки аналізували на чотирьох етапах анестезіологічного забезпечення та операції: 1 – до початку анестезії та операції, 2 – після введення в наркоз, інтубації трахеї та виконання паравертебральної блокади в групі PVA, 3 – на найбільш травматичному етапі операції, 4 – після закінчення операції та прокидання від наркозу.

АТсист-1 серед усіх пацієнтів (рис. 1) на 1 етапі перед початком анестезії становив у середньому 120 (115,5–125) мм рт.ст. без значної різниці між групами (U=68,5; p=0,93). На 2 етапі після введення в наркоз, інтубації трахеї та виконання ПВА (в групі PVA) перед початком операції АТсист-2 дещо знизився та становив 110 (109–116). У групі PVA АТсист-2 був 110 (104–110) мм рт.ст., а в групі G – 116 (110–120) мм рт.ст. На цьому етапі міжгрупова різниця була статистично значущою (U=24,5; p=0,006). На 3 етапі під час найбільш травматичного моменту операції (відсепарування пластини від оточуючих тканин) АТсист-3 в середньому серед усіх пацієнтів становив 115,5 (112–124,5) мм рт.ст. На цьому етапі зберігалась значна різниця між групами в значенні АТсист-3: в групі PVA АТсист-3 був 113 (107–116) мм рт.ст., а в групі G – 122,5 (120–125) мм рт.ст. (U=19,5; p=0,002). На 4 етапі після закінчення операції та прокидання від наркозу АТсист-4 серед усіх пацієнтів становив 115 (110–120) мм рт.ст., в групі PVA АТсист-4 був 111 (110–115) мм рт.ст., а в групі G – 120 (115–120) мм рт.ст. (U=19,5; p=0,002).

АТд-1 (рис. 2) на 1 етапі серед усіх пацієнтів становив 74,5 (70–76) мм рт.ст. без суттєвої різниці між групами (U=58,5; p=0,51). На 2 етапі на тлі анестезії АТд-2 був в середньому 66 (64–70) мм рт.ст. У групі PVA АТд-2 становив 64 (58–70) мм рт.ст., а в групі G – 70 (65–75) мм рт.ст. (U=26,5; p=0,009). На 3 етапі АТд-3 майже не змінився порівняно з попереднім етапом і становив серед усіх пацієнтів 68 (65–72) мм рт.ст., та міжгрупова відмінність зберігалась (U=32,0; p=0,026). Наприкінці операції та наркозу АТд-4 був в середньому 70 (66–75) мм рт.ст., та міжгрупова відмінність вже була незначною (U=47,0; p=0,19).

АТсер-1 (рис. 3) перед операцією та наркозом був в середньому 88,5 (86,7–91,5) мм рт.ст. та суттєво не відрізнявся між групами (U=55,0; p=0,40). На 2 етапі АТсер-2 знизився до 80,8 (78,7–85,3) мм рт.ст. та був на 6,3 мм рт.ст. вищим у групі G, ніж в групі PVA (U=19,5; p=0,002). На 3 етапі АТсер-3 становив 84,2 (81–88,2) мм рт.ст. та був на 6,7 мм рт.ст. вищим у групі G, ніж в групі PVA (U=20,0; p=0,002). На 4 етапі під час пробудження від наркозу АТсер-4 підвищився до 86,3 (81–88,8) мм рт.ст. та був вищим на 5,1 мм рт.ст в групі G порівняно групою PVA (U=34,5; p=0,036).

ЧСС-1 перед операцією та наркозом (рис. 4) в середньому становив 78 (74,5–84) ударів за хвилину, без суттєвої різниці між групами (U=64,5; p=0,75). На тлі анестезії до початку операції ЧСС-2 уповільнився до 70 (68–76) уд/хв. та міжгрупова різниця була незначною (U=58,0; p=0,51). На 3 етапі у найтравматичніший момент операції ЧСС-3 був суттєво вищим у групі G 82 (76–86) уд/хв., ніж у групі PVA – 71 (70–78) уд/хв. (U=16,5; p=0,0009). Після закінчення операції та анестезії ЧСС-4 все ще залишався вищим у групі G 80 (76–82) уд/хв., ніж у групі PVA – 70 (68–75) уд/хв. (U=17,0; p=0,001).

Зміни АТ та ЧСС впродовж операції та анестезії порівняно з вихідним рівнем на 1 етапі були статистично значними (p<0,05), але клінічно показники гемодинаміки були компенсованими та не потребували вазопресорної підтримки. Зниження АТ та ЧСС після введення в наркоз та інтубації трахеї можна пояснити дією компонентів наркозу (пропофол, фентаніл). Пацієнти не отримували у складі премедикації атропіну, який прискорює ЧСС. У жодному випадку ЧСС не знижувався нижче 60 уд/хв. та не було потреби у введенні атропіну. Дещо нижчий рівень АТ та ЧСС у групі PVA порівняно з групою G можна пояснити впливом паравертебральної анестезії на грудному рівні на досліджувані показники гемодинаміки. Загалом анестезіологічне забезпечення в обох групах було цілком адекватним, судячи за гемодинамічним профілем пацієнтів. Пацієнти в групі паравертебральної

Читайте нас на сайті: http://med-expert.com.ua

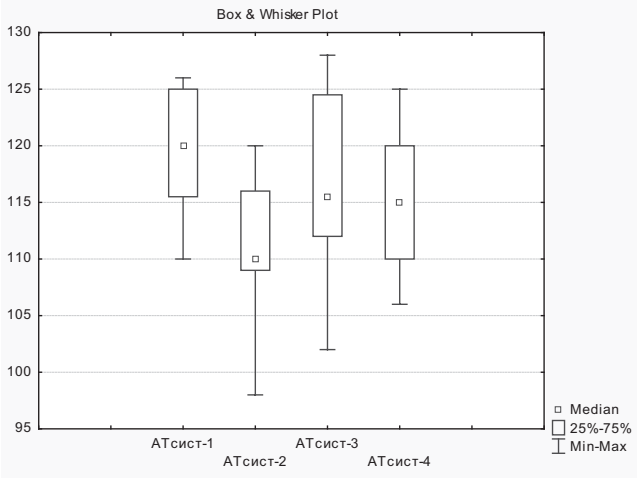

Рис.1. Динаміка АТсист серед усіх пацієнтів (мм рт.ст.)

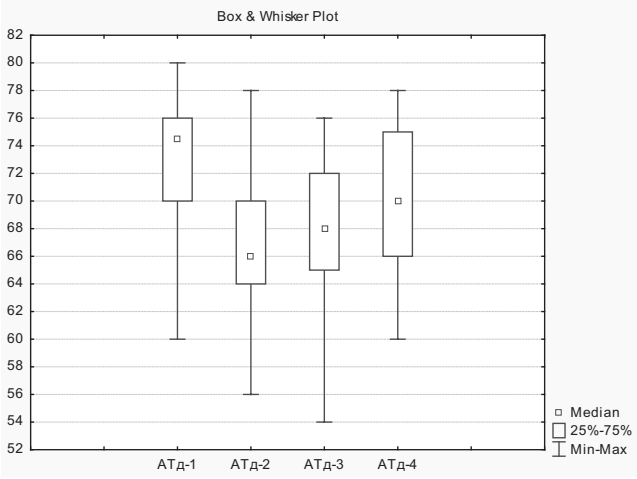

Рис. 2. Динаміка АТд серед усіх пацієнтів (мм рт.ст.)

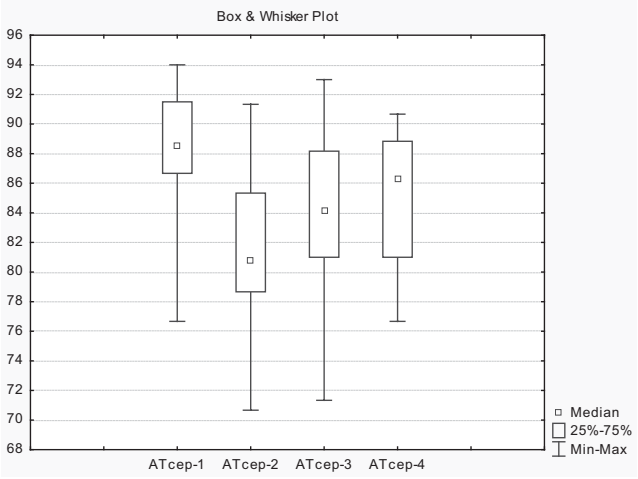

Рис. 3. Динаміка АТсер серед усіх пацієнтів (мм рт.ст.)

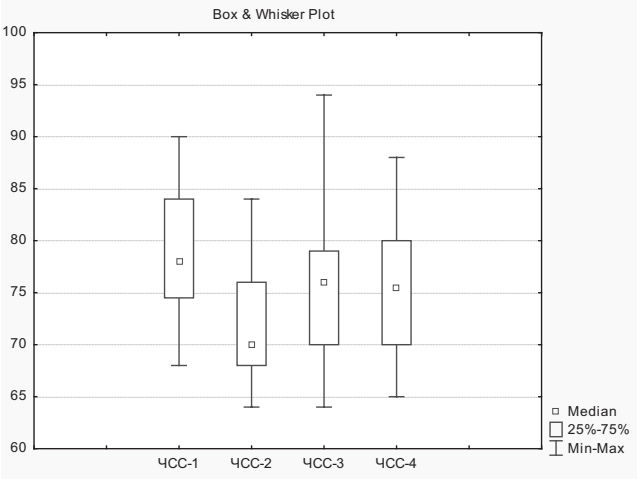

Рис. 4. Динаміка ЧСС серед усіх пацієнтів (уд/хв.)

анестезії не потребували додаткового введення фентанілу після першої дози в індукції наркозу, тоді як пацієнтам групи загальної анестезії фентаніл додатково вводився в середньому в дозі 200 мкг.

Інтенсивність болю вимірювали за допомогою 10-см ВАШ, де 0 відповідає повній відсутності болю та 10 – максимальній інтенсивності болю. Визначення ВАШ проводили на трьох етапах: 1 – відразу після пробудження від наркозу та екстубації трахеї, 2 – ввечері в день операції та 3 – на наступний ранок.

Одразу після операції та наркозу пацієнти оцінили інтенсивність болю в середньому в 1 (0–3) бал, ввечері в день операції – 2 (1–2,5) бали та на ранок наступного дня – 0 (0–1) балів за ВАШ (рис. 5). На всіх трьох етапах дослідження інтенсивність болю в групі G була значно вищою, ніж в групі PVA: на 1 етапі в групі G – 0 (0–1), в групі PVA – 3 (2–4) (U=1,5; p=0,000002); на 2 етапі в групі G – 1 (0–1); у групі PVA – 3 (2–3) (U=6,0; p=0,000031); на 3 етапі в групі G – 0 (0–0); у групі PVA – 1,5 (1–2) бали за ВАШ (U=12,0; p=0,00027).

Не було жодного випадку, коли інтенсивність болю перевищувала 3 см за ВАШ, тобто усі пацієнти були адекватно знеболені. Але в групі паравертебральної анестезії прокидалися від наркозу практично без болю, тоді як в групі загальної анестезії під час пробудження від наркозу пацієнти вже потребували знеболювання. Ввечері в день операції діяла ще залишкова аналгезія від паравертебральної блокади (*single-short*) з додаванням ад'юванту – дексаметазону, який пролонгує та поглиблює аналгезію. Наступного ранку пацієнти групи паравертебральної анестезії практично не відчували болю, тоді як пацієнти групи загальної анестезії все ще відчували незначний біль. Пацієнтів виписували зі стаціонару на 2 день після операції, тому ми не досліджували подальшу динаміку інтенсивності болю.

Після корекції ЛДГК за Nuss корегуючи пластину видаляють за 2–4 роки після встановлення. Опитування серед членів китайської асоціації торакальних хірургів щодо хірургічного лікування ЛДГК [18] показало такі результати: після корекції ЛДГК за Nuss 79,4% хірургів вважають, що корегуючу пластину потрібно видаляти за 2–3 роки після операції. Тоді як 42,9% вважають, що у виняткових випадках цей

Читайте нас на сайті: http://med-expert.com.ua

термін може бути іншим залежно від реальної ситуації. У КНП ЛОР ЛОДКЛ «ОХМАТДИТ» практикують видалення пластини за два роки після встановлення. Серед пацієнтів, які увійшли до цього дослідження, термін становив в середньому 2 роки, та тільки у одного пацієнта з 24 (4%) пластина була видалена за 5 місяців після встановлення через її дислокацію. Зміщення пластини є однією з найчастіших ускладнень операції MIRPE, що інколи потребує повторного хірургічного втручання. Технічні модифікації операції знизили інцидентність зміщення пластини з 10% до 2% [9]. За дослідженнями M.G. Sacco Casamassima та співавт., раннє видалення пластини (до 18 місяців після операції) було необхідним у 6,1% пацієнтів через персистуючий біль та інфекційні ускладнення [15].

За 2–4 роки знаходження в тканинах корегуючої пластини та стабілізатора фіброзна тканина щільно зростається з цими конструкціями, тому на етапі їх видалення інколи зустрічаються значні труднощі та ускладнення у вигляді травми тканин та кровотеч [1,5,8,12]. S. Bouchard зі співавт. [2] описали летальний випадок через ушкодження серця під час видалення корегуючої пластини після операції Nuss. Фіброзна тканина проросла між пластиною та перикардом скоріше внаслідок перикардіального випоту після операції Nuss. Подібне ускладнення у пацієнтки, яка в дитинстві переносила кардіальну операцію через транспозицію магістральних судин та стенозу клапана легеневої артерії, призвела до ушкодження обох шлуночків із масивною кровотечею при видаленні пластини після операції Nuss [5]. У роботі K. Sakakibara зі співавт. [16] описаний випадок просочування крові з правого шлуночка з масивною крововтратою при видаленні пластини після операції Nuss, який був ліквідований із застосуванням штучного кровообігу. Ретроспективно на КТ-знімках, які були зроблені перед видаленням пластини, автори знайшли міграцію пластини в правий шлуночок. У нашій когорті пацієнтів подібних ускладнень не зустрічалось. Для безпечного видалення стабілізатора запропоновані спеціальні щипці, які тримають міцно пластину під час видалення стабілізатора, що мінімізує травми тканин [11], а також різні модифікації техніки операції [10,19].

Кількість корегуючих пластин може бути від однієї до декількох, що залежить від тяжкості ЛДГК та традиції клініки. У цьому дослідженні у всіх пацієнтів була встановлена одна корегуюча пластина. У вищезгаданому опитуванні китайських торакальних хірургів [18] щодо переваг встановлення двох корегуючих пластин, 91,2% опитаних хірургів вважають, що це забезпечує кращий ортопедичний ефект, 49,4% бачать перевагу в запобіганні рецидивам деформації, 34,1% – у запобіганні дислокації пластини, 21,8% вважають, що це дозволяє обійтись без додаткових розрізів та зменшує потребу у відкритій операції, та на думку 10% респондерів це зменшує інтенсивність болю. Тільки 2,9% хірургів були проти застосування двох пластин. Щодо встановлення вкорочених пластин, респондери вказали наступні переваги: легше видалення пластини (62,9%), кращий косметичний вигляд (35,3%), більша стабільність та менший ризик дислокації (24,7%), кращий ортопедичний ефект (22,9%), та 16,5% респондерів не бачать ніяких переваг коротких пластин. У випадках ускладнених та тяжких деформацій 84,7% китайських хірургів застосовують стратегію встановлення двох або більше пластин та 58,2% віддають перевагу спеціальним індивідуально виготовленим пластинам. У КНП ЛОР ЛОДКЛ «ОХМАТДИТ» застосовують традиційні варіанти корегуючих пластин, довжину яких визначають за методикою Nuss: довжина пластини має бути приблизно на 1 дюйм (2,5 сантиметри) коротшою, ніж відстань між двома середніми аксилярними лініями [13].

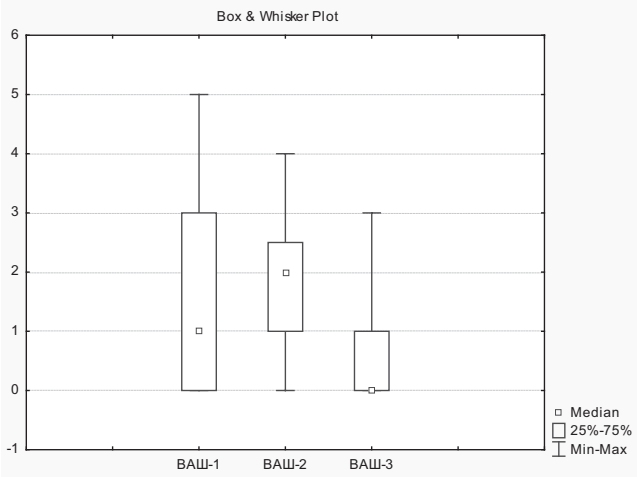

Рис. 5. Динаміка інтенсивності болю за ВАШ серед усіх пацієнтів (см.)

Переважна більшість (92,4%) опитаних китайських хірургів віддають перевагу загальній анестезії з інтубацією трахеї для корекції ЛДГК, тоді як інші методи, такі як внутрішньовенна анестезія з ларингеальною маскою, місцева анестезія без інтубації трахеї, епідуральна анестезія, застосовується дуже рідко або ніколи. Щодо методу анестезії при видаленні корегуючої пластини: 72,4% респондерів обирають загальну анестезію з інтубацією трахеї, 49,4% – внутрішньовенну анестезію з ларингеальною маскою, 13,5% – місцеву анестезію та 7% – епідуральну анестезію.

Читайте нас на сайті: http://med-expert.com.ua

Опції післяопераційної аналгезії після корекції ЛДГК були наступні: 75,9% – пероральні анальгетики, 56,5% – внутрішньовенні анальгетики помпою, 54,1% – внутрішньом'язово або внутрішньовенно, 18,2% – епідуральна помпа, 14,7% – паравертебральна блокада та 13,5% – периферичні нервові блокади [18]. У цьому дослідженні при видаленні корегуючої пластини застосовувалася загальна анестезія з інтубацією та ШВЛ із двома варіантами аналгетичного компонента: опіоїди та паравертебральна блокада. За показниками гемодинаміки та інтенсивності болю паравертебральна аналгезія продемонструвала більш адекватну аналгезію як інтраопераційно, так і після операції видалення корегуючої пластини.

Висновок

Білатеральна паравертебральна анестезія забезпечує більш адекватну аналгезію порівняно із загальною анестезією та системним знеболенням у періопераційному періоді при видаленні корегуючої пластини після корекції ЛДГК за Nuss.

У подальшій перспективі необхідно провести аналіз інших методів реґіонарного знеболювання при видаленні пластини після корекції ЛДГК.

Автор заявляє про відсутність конфлікту інтересів.

Refereces/Література

1. Bilgi Z, Ermerak NO, Cetinkaya C, Lacin T, Yuksel M. (2017). Risk of serious perioperative complications with removal of double bars following the Nuss procedure. Interact Cardiovasc Thorac Surg. 24(2): 257–259. doi:10.1093/icvts/ivw322
2. Bouchard S, Hong AR, Gilchrist BF, Kuenzler KA. (2009). Catastrophic cardiac injuries encountered during the minimally invasive repair of pectus excavatum. Sem Pediatr Surg. 18(2): 66–72. https://doi.org/10.1053/j.sempedsurg.2009.02.002
3. De Wolf J, Loobuyck V, Brian E, Benhamed L, Wurtz A. (2019). Life-threatening cardiovascular adverse events related to pectus excavatum surgery. Cardiovasc Disord Med. 4(1): 1–7. doi: 10.15761/CDM.1000191
4. Frawley G, Frawley J, Crameri J. (2016). A review of anesthetic techniques and outcomes following minimally invasive repair of pectus excavatum (Nuss procedure). Paediatr Anaesth. 26(11): 1082–1090. doi: 10.1111/pan.12988
5. Haecker FM, Berberich T, Mayr J, Gambazzi F. (2009). Near-fatal bleeding after transmyocardial ventricle lesion during removal of the pectus bar after the Nuss procedure. J Thorac Cardiovasc Surg. 138: 1240–1241. doi:10.1016/j.jtcvs.2008.07.027
6. Hall Burton DM, Boretsky KR. (2014). A comparison of paravertebral nerve block catheters and thoracic epidural catheters for postoperative analgesia following the Nuss procedure for pectus excavatum repair. Paediatr Anaesth. 24(5): 516–520. doi: 10.1111/pan.12369
7. Hebra A, Calder BW, Lesher A. (2016). Minimally invasive repair of pectus excavatum. J Vis Surg. 2: 73. doi:10.21037/jovs.2016.03.21
8. Hebra A, Kelly RE, Ferro MM, Yuksel M, Campos JRM, Nuss D. (2018). Life-threatening complications and mortality of minimally invasive pectus surgery. J Pediatr Surg. 53: 728–732. doi:10.1016/j.jpedsurg.2017.07.020
9. Hebra A. (2018). Minor and Major Complications Related to Minimally Invasive Repair of Pectus Excavatum. Eur J Pediatr Surg. 28(4): 320–326. doi: 10.1055/s-0038-1670690
10. Liu W, Kong D, Yu F. Yin B. (2013). A simple technique for pectus bar removal using a modified Nuss procedure. J Pediatr Surg. 48(5): 1137–1141. doi:10.1016/j.jpedsurg.2013.01.052.
11. Ning J, Xie Y. (2020). A new type of forceps for stabilizer removal after NUSS procedure, Journal of Pediatric Surgery. 55(6): 1139–1141. doi:10.1016/j.jpedsurg.2019.11.025
12. Notrica DM, McMahon LE, Johnson KN, Velez DA, McGill LC, Jaroszewski DE. (2014). Life-threatening hemorrhage during removal of a Nuss bar associated with sternal erosion. Ann Thorac Surg. 98(3): 1104–1106. https://doi.org/10.1016/j.athoracsur.2013.10.097
13. Nuss D, Obermeyer RJ, Kelly RE. (2016). Nuss bar procedure: past, present and future. Ann Cardiothorac Surg. 5(5): 422–433. doi: 10.21037/acs.2016.08.05
14. Patvardhan C, Martinez G. (2016). Anaesthetic considerations for pectus repair surgery. J Vis Surg. 2:76. doi: 10.21037/jovs.2016.02.31
15. Sacco Casamassima MG, Gause C, Goldstein SD, Karim O, Swarup A, McIltrot K, Yang J, Abdullah F, Colombani PM. (2016). Patient satisfaction after minimally invasive repair of pectus excavatum in adults: long-term results of Nuss procedure in adults. Ann Thorac Surg. 101(4): 1338–1345. doi: 10.1016/j.athoracsur.2015.09.102
16. Sakakibara K, Kinoshita H, Ando K, Yasuda Y, Mori Y, Fujiwara Y. (2013). Right ventricular perforation due to a stabilizing bar installed for the Nuss procedure. Minerva Anestesiol. 79: 820–821. PMID: 23419344
17. Shah SB, Hariharan U, Bhargava AK, Darlong LM. (2017). Anesthesia for minimally invasive chest wall reconstructive surgeries: Our experience and review of literature. Saudi J Anaesth. 11(3): 319–326. doi: 10.4103/sja.SJA_13_17: 10.4103/sja.SJA_13_17
18. Shi R, Xie L, Chen G, Zeng Q, Mo X, Tang J, Zhou H, Zhang D, Ye X, Zhou Z, Tian D, Deng C, Ben X, Qiao G. (2019). Surgical management of pectus excavatum in China: results of a survey amongst members of the Chinese Association of Thoracic Surgeons. Ann Transl Med. 7(9): 202. doi: 10.21037/atm.2019.05.03
19. Varela P, Romanini MV, Asquasciati C, Torre M. (2010). A simple technique for removing the Nuss bar with one stabilizer: the lateral approach. J Laparoendosc Adv Surg Tech A. 20(1): 91–93. https://doi.org/10.1089/lap.2008.0351

Відомості про автора:

Мигаль Іван Іванович *– аспірант каф. анестезіології та інтенсивної терапії ФПДО Львівського НМУ імені Д. Галицького. Адреса: м. Львів, вул. Пекарська, 69; тел.: +38 (032) 275-76-32. https://orcid.org/0000-0002-9786-538X.*

Стаття надійшла до редакції 012.08.2020 р., прийнята до друку 07.12.2020 р.

Читайте нас на сайті: http://med-expert.com.ua

УДК 616.348-007.61-053.2-089

В.П. Притула[1], Д.Ю. Кривченя[1], М.І. Сільченко[2], О.О. Курташ[3], С.Ф. Хуссейні[1], Є.О. Руденко[1]

Ранні та віддалені результати після операції Soave-Boley при хірургічному лікуванні агангліозу кишечника у дітей

[1]Національний медичний університет імені О.О. Богомольця, м. Київ, Україна
[2]Національна дитяча спеціалізована лікарня «ОХМАТДИТ», м. Київ, Україна
[3]Івано-Франківський національний медичний університет, Україна

Paediatric surgery.Ukraine.2020.4(69):37-42; DOI 10.15574/PS.2020.69.37

For citation: Prytula VP, Krivchenya DYu, Silchenko MI, Kurtash OO et al. (2020). Early and long-term results after Soave-Boley operation as the surgical treatment of colon agangliosis in children. Paediatric Surgery.Ukraine. 4(69):37-42; DOI 10.15574/PS.2020.69.37

Вступ. Агангліоз кишечника (АК) відноситься до групи важких вроджених вад розвитку товстої кишки, що лікується лише хірургічно. Методика Soave-Boley є однією із найбільш фізіологічних та найбільш прийнятних в технічному виконанні серед дитячих хірургів різних країн світу.

Мета: оцінити ранні та віддалені результати хірургічного лікування АК у дітей за методикою Soave-Boley.

Матеріали та методи. Проведено аналіз хірургічного лікування 774 дітей з різними формами АК у віці від народження до 18 років за період 1980–2020 рр. із використанням методики Soave-Boley із формуванням первинного колоанального анастомозу ручним (лігатурним) та механічним (степлерним) способом.

Результати та обговорення. Усі пацієнти залишилися живими. Хірургічні ускладнення раннього післяопераційного періоду виникли у 19 (2,45%) із 774 дітей, прооперованих за методикою Soave-Boley: 15 – після формування первинного колоанального анастомозу ручним (лігатурним) способом і 4 – після накладання колоанального анастомозу механічним (степлерним) способом. Віддалені післяопераційні ускладнення відмічено у 15 (1,94%) із 774 дітей, прооперованих спеціалістами за методикою Soave-Boley: 14 – при сформованому ручному (лігатурному) і 1 – при механічному (степлерному) колоанальному анастомозі. Повторна операція Soave-Boley з колоанальним анастомозом ручним способом успішно виконана у 30 (3,87%) пацієнтів після первинної корекції АК в інших клініках за різними методиками. Періодичні епізоди нетримання калу у віддаленому періоді у 47 (6,07%) із 774 прооперованих дітей ліквідовували консервативним лікуванням.

Успішність методики Soave-Boley підтверджується набагато нижчою кількістю ранніх (2,45%) та віддалених (1,94%) післяопераційних хірургічних ускладнень, у порівнянні з такими після використання інших способів відкритої хірургічної корекції – 17,52% та 16,35%, відповідно.

Висновки. Операція Soave-Boley з колоанальним анастомозом ручним (лігатурним) та механічним (степлерним) способами порівняно з іншими методами є найефективнішим методом радикальної корекції АК відкритим способом у дітей різного віку при одно- або двоетапних втручаннях. За технічними можливостями та результатами раннього та віддаленого періоду методика Soave-Boley з колоанальним анастомозом ручним (лігатурним) способом є операцією вибору як при первинній, так і при повторній хірургічній корекції АК, оперованих раніше будь-якими іншими способами.

Дослідження виконані відповідно до принципів Гельсінської Декларації. Протокол дослідження ухвалений Локальним етичним комітетом всіх зазначених у роботі установ. На проведення досліджень було отримано інформовану згоду батьків, дітей.

Автори заявляють про відсутність конфлікту інтересів.

Ключові слова: агангліоз, кишечник, діти, хірургічне лікування, результати.

Early and long-term results after Soave-Boley operation as the surgical treatment of colon agangliosis in children

V.P. Prytula[1], D.Yu Krivchenya[1], M.I. Silchenko[2], O.O. Kurtash[3], S.F. Hussaini[1], Ye.O. Rudenko[1]
[1]Bogomolets National Medical University, Kyiv, Ukraine
[2] National Children's Specialized Hospital «OKHMATDYT», Kyiv, Ukraine
[3]Ivano-Frankivsk National Medical University, Ukraine

Introduction. Colon agangliosis (CA) belongs to a group of severe congenital malformations of the colon that can only be treated by surgical approach. The Soave-Boley technique is one of the most physiological and technically acceptable among pediatric surgeons from from all over the world.

Читайте нас на сайті: http://med-expert.com.ua

Aim – evaluate the early and long-term results of surgical treatment of CA in children by Soave-Boley method.
Materials and methods. We analysed surgical treatment of 774 children with various forms of CA aged from birth to 18 years for the period from 1980 to 2020, using the Soave-Boley method by the formation of the primary colo-anal anastomosis by manual (suture) and mechanical (stapler) method.
Results. All patients survived. Early postoperative surgical complications were seen in 19 (2.45%) of 774 children operated by Soave-Boley method: in 15 – after the formation of the primary colo-anal anastomosis by manual (sutures) method and 4 – after the imposition of a colo-anal anastomosis by mechanical (stapler) method.
Long-term postoperative complications were noted in 15 (1.94%) of 774 children operated by Soave-Boley method: 14 – with a manual (suture) and 1 – with a mechanical (stapler) colo-anal anastomosis. Re-operation was successfully performed in 30 (3.87%) patients with reconstructing colo-anal anastomosis manually with Soave-Boley method after initial correction of CA in other clinics by other methods. Periodic episodes of soiling were seen in the remote period in 47 (6.07%) of 774 operated children which was treated conservatively.
The success of the Soave-Boley technique is confirmed by a much lower number of early (2.45%) and long-term (1.94%) postoperative surgical complications, compared with those after the use of other methods of open surgical correction – 17.52% and 16.35%, respectively.
Conclusions. Soave-Boley operation with colo-anal anastomosis by manual (suture) and mechanical (stapler) methods in comparison with other methods is the most effective method of radical correction of CA as open surgical approach in children of different age groups as single staged or double staged interventions. According to the technical capabilities and results of the early and long period, the Soave-Boley technique with colo-anal anastomosis by manual (ligature) method is the operation of choice for both primary and re-surgical correction of CA compared to any other methods.
The research was carried out in accordance with the principles of the Helsinki Declaration. The study protocol was approved by the Local Ethics Committee of participating institution.
No conflict of interest was declared by the authors.

Key words: agangliosis, colon, children, surgical treatment, results.

Ранние и отдаленные результаты после операции Soave-Boley при хирургическом лечении аганглиоза кишечника у детей

В.П. Притула[1], Д.Ю. Кривченя[1], М.И. Сильченко[2], О.О. Курташ[3], С.Ф. Хуссейни[1], Е.О. Руденко[1]
[1]Национальный медицинский университет имени А.А. Богомольца, г. Киев, Украина
[2]Национальна детская специализированная больница «ОХМАТДЕТ», г. Киев, Украина
[3]Ивано-Франковский национальный медицинский университет, Украина

Введение. Аганглиоз кишечника (АК) относится к группе тяжелых врожденных пороков развития толстой кишки, который лечится только хирургическим путем. Методика Soave-Boley является одной из самых физиологических и наиболее приемлемых в техническом исполнении среди детских хирургов разных стран мира.
Цель: оценить ранние и отдаленные результаты хирургического лечения АК у детей по методике Soave-Boley.
Материалы и методы. Проведен анализ хирургического лечения 774 детей с различными формами АК в возрасте от рождения до 18 лет за период 1980–2020 гг. с применением методики Soave-Boley с формированием первичного колоанального анастомоза ручным (лигатурным) и механическим (степлерным) способом.
Результаты. Все пациенты остались живы. Хирургические осложнения раннего послеоперационного периода возникли у 19 (2,45%) из 774 детей, прооперированных по методике Soave-Boley: 15 – после формирования первичного колоанального анастомоза ручным (лигатурным) способом и 4 – после наложения колоанального анастомоза механическим (степлерным) способом. Отдаленные послеоперационные осложнения отмечены у 15 (1,94%) из 774 детей, прооперированных по методике Soave-Boley: 14 – при сформированном ручном (лигатурном) и 1 – при механическом (степлерном) колоанальном анастомозе. Повторная операция Soave-Boley с колоанальным анастомозом ручным способом успешно выполнена у 30 (3,87%) пациентов после первичной коррекции АК в других клиниках по разным методикам. Периодические эпизоды недержания кала в отдаленном периоде у 47 (6,07%) из 774 прооперированных детей ликвидировали консервативным лечением.
Успешность методики Soave-Boley подтверждается гораздо более низким количеством ранних (2,45%) и отдаленных (1,94%) послеоперационных хирургических осложнений, по сравнению с таковыми после использования других способов открытой хирургической коррекции – 17,52% и 16,35% соответственно.
Выводы. Операция Soave-Boley с колоанальным анастомозом ручным (лигатурным) и механическим (степлерным) способами по сравнению с другими методами является самым эффективным методом радикальной коррекции АК открытым способом у детей разного возраста при использовании одно- или двуэтапных вмешательств. По техническим возможностям и результатам раннего и отдалённого периода методика Soave-Boley с колоанальным анастомозом ручным (лигатурным) способом является операцией выбора как при первичной, так и при повторной хирургической коррекции АК, оперированого ранее любыми другими способами.
Исследование было выполнено в соответствии с принципами Хельсинкской Декларации. Протокол исследования был одобрен Локальным этическим комитетом всех участвующих учреждений. На проведение исследований было получено информированное согласие родителей, детей. Авторы заявляют об отсутствии конфликта интересов.

Ключевые слова: аганглиоз, кишечник, дети, хирургическое лечение, результаты.

Вступ

Агангліоз кишечника (АК) відноситься до групи важких вроджених вад розвитку товстої кишки, що лікується лише хірургічно. Така аномалія, за різними даними, зустрічається приблизно в 1:2000–1:5000 живих немовлят [1,7,9]. Суть хірургічного лікування АК полягає в тому, що проводять резекцію агангліонарного сегмента і частини найбільш розширеної над місцем агангліозу вторинно зміненої кишки та накладають колоанальний анастомоз. Для цього існують відкриті та мініінвазивні способи хірургічної корекції цієї патології [6,16].

Відкрита операція абдомінально-анального зведення ободової кишки, яку запропонували O. Swenson, A.H. Bill [14] у 1948 р., забезпечила задовільні клінічні результати. Проте, у більшості прооперованих пацієнтів у віддаленому періоді, через залишену агангліонарну частину прямої кишки та значне хірургічне травмування нервових волокон таза, отримано значну кількість кишкових проблем – рецидив затримки дефекації або виражене нетримання калу.

F. Rehbein та H. von Zimmermann [16] у 1960 р. повідомили, що деяким з їхніх пацієнтів, яких вони прооперували за методикою Swenson, у віддавленому

Читайте нас на сайті: http://med-expert.com.ua

періоді необхідні були тривалі повторні бужування ануса, а на іригографіях відмічали значне розширення товстої кишки, що вказувало на рецидив АК.

Для часткового вирішення цих проблем оригінальну методику Swenson було модифіковано. Згодом були описані два нових способи хірургічного лікування АК. Один із них – ретроректальне трансанальне зведення, яке у 1956 р. запропонував B. Duhamel [17], а інший спосіб – черезфутлярне субмукозне ендоректальне зведення ободової кишки описав F. Soave у 1964 р. [3].

F. Soave розробив спосіб ендоректального зведення ободової кишки з резекцією слизової оболонки агангліонарої прямої кишки, що нагадував відому методику, запропоновану M.M. Ravitch [16], яка застосовується при сімейному поліпозі, а також методи корекції ректальної агенезії, описані F. Rehbein [1] та P. Romualdi [16]. Згідно методики Soave, нормогангліональну товсту кишку зводили до анальної ділянки через серозно-м'язову ректальну манжету, створену після відділення слизового шару прямої кишки, з наступним формуванням колоанального анастомозу.

У початковій (класичній) операції Soave зведена ободова кишка залишалася відкритою (незшитою) до формування спонтанного аутоанастомозу. T. Denda та K. Katsumata модифікували методику Soave, пришивши нормогангліонарну ободову кишку безпосередньо до анального каналу, і вперше опублікували в неангломовному журналі в 1966 р. [18]. S.J. Boley та співавт. [2] також повідомили про подібну методику в 1968 р. Тому в деяких літературних джерелах цю операцію зараз називають методикою Soave-Denda-Boley. Проте, більшість дитячих хірургів світу даний спосіб хірургічного лікування АК називають операцією Soave-Boley [1,16]. Кінцевий варіант цієї методики став одним із найпоширеніших відкритих радикальних способів хірургічної корекції АК [1,8,10,12].

Професор Кривченя Д.Ю. зі співавт., організували відділення торако-абдомінальної хірургії складних вад розвитку у дітей в Інституті педіатрії, акушерства та гінекології імені акад. О.М. Лук'янової НАМН України та в 1983 р. запропонували методику трансанального зведення ободової кишки з формуванням первинного колоанального анастомозу при АК, який технічно подібний до операції Soave в модифікації Boley. У подальшому, в 1996 р. Д.Ю. Кривченя зі співавт. вперше запропонували формуванні механічного (степлерного) первинного колоанального анастомозу при застосуванні цієї методики та згодом описали перші результати такого підходу в хірургічному лікуванні АК [10].

Методика Soave у модифікації Boley вважається однією з найбільш фізіологічних та найбільш прийнятних у технічному виконанні серед дитячих хірургів різних країн світу [4,8,10,12,15]. Основні технічні елементи цієї операції ввійшли до методики мініінвазивного втручання при корекції АК – трансанального ендоректального зведення товстої кишки (Transanal Endorectal Pull-Through – TEPT). Крім того, методика Soave-Boley є раціональним виходом під час конверсії мініінвазивних втручань у пацієнтів із АК [11,13].

Тому досвід використання методики Soave-Boley у хірургічному лікуванні АК у дітей різного віку є цінним в арсеналі диференційованого підходу лікування цієї патології.

Мета: оцінити ранні та віддалені результати хірургічного лікування АК у дітей за методикою Soave-Boley.

Матеріали та методи дослідження

Проведено аналіз хірургічного лікування 774 дітей із різними формами АК у віці від народження до 18 років у клініці дитячої хірургії Національного медичного університету імені О.О. Богомольця на базі Національної дитячої спеціалізованої лікарні «ОХМАТДИТ» (НДСЛ «ОХМАТДИТ») м. Київ, за період від 1980 р. до 2020 р. із використанням методики Soave-Boley з формуванням первинного колоанального анастомозу ручним (лігатурним) (табл. 1) та механічним (степлерним) способом (табл. 2).

Для встановлення діагнозу та оцінки результатів лікування під час післяопераційного моніторингу використовували результати загальноклінічних та спеціальних інструментальних методів дослідження:

Таблиця 1

Розподіл пацієнтів за віком та формою агангліозу, які були прооперовані методом Soave-Boley (з ручним анастомозом)

Форма агангліозу	Вік пацієнтів					Всього
	0–6 міс.	6–12 міс.	1–3 роки	3–7 років	>7 років	
Ректальна	5 (0,77%)	27 (4,16%)	65 (10,02%)	48 (7,39%)	12 (1,85%)	157 (24,19%)
Ректосигмовидна	9 (1,39%)	52 (8,01%)	72 (11,09%)	117 (18,03%)	129 (19,88%)	379 (58,40%)
Субтотальна	-	3 (0,46%)	90 (13,87%)	20 (3,08%)	-	113 (17,41%)
Всього	14 (2,16%)	82 (12,63%)	227 (34,98%)	185 (28,50%)	141 (21,73%)	649 (100%)

Читайте нас на сайті: http://med-expert.com.ua

Таблиця 2

Розподіл пацієнтів за віком та формою агангліозу, які були прооперовані методом Soave-Boley (степлерним анастомозом)

Форма агангліозу	Вік пацієнтів					Всього
	0–6 міс.	6–12 міс.	1–3 роки	3–7 років	>7 років	
Ректальна	-	2 (1,60%)	7 (5,60%)	9 (7,20%)	8 (6,40%)	26 (20,80%)
Ректосигмовидна	-	3 (2,40%)	26 (20,80%)	31 (24,80%)	20 (16,00%)	80 (64,00%)
Субтотальна	-	-	15 (12,00%)	4 (3,20%)	-	19 (15,20%)
Всього	-	5 (4,00%)	48 (38,40%)	44 (35,20%)	28 (22,40%)	125 (100%)

- рентгенологічних (іригографія, іригоскопія; пасаж контрасту по ШКТ);
- ендоскопічних (ректороманоскопія, колоноскопія);
- функціональних (аноманометрія);
- морфологічних (гістологічні, визначення активності ацетилхолінестерази).

Дослідження виконані відповідно до принципів Гельсінської Декларації. Протокол дослідження ухвалений локальним етичним комітетом всіх зазначених у роботі установ. На проведення досліджень було отримано інформовану згоду батьків, дітей.

Результати дослідження та обговорення

Основними технічними елементами операцій із відновлення прохідності кишкового тракту при хірургічному лікуванні дітей із АК є мобілізація ободової та прямої кишок та формування колоанального анастомозу. За модернізації цих елементів спрощується хірургічне втручання, стає менш травматичною операція, полегшується післяопераційний період, пришвидшується реабілітаційний період і покращується якість життя пацієнтів у віддаленому періоді. Серед відкритих способів хірургічного лікування АК нами надавалася перевага методиці Soave у модифікації Boley, як найбільш фізіологічній та найбільш прийнятній у технічному виконанні. Ця методика з формування колоанального анастомозу ручним (лігатурним) способом була введена в НДСЛ «ОХМАТДИТ» з 1993 р. та поширена в усіх дитячих лікувальних закладах України.

Суть операції Soave-Boley із колоанальним анастомозом ручним (лігатурним) способом полягає в тому, що після лапаротомії, мобілізації зміненої ободової кишки, демукозації прямої кишки й трансанального зведення ободової кишки з боку промежини формують первинний лігатурний колоанальний анастомоз. При формуванні механічного (степлерного) первинного колоанального анастомозу використовують зшиваючі апарати для кругових анастомозів.

Хірургічне лікування АК за методикою Soave-Boley з формуванням колоанального анастомозу ручним (лігатурним) способом виконано у 649 (83,85%) дітей, а у 125 (16,15%) пацієнтів – механічним (степлерним) способом.

У 546 (70,54%) випадках радикальна корекція АК виконана одноетапно – без попередньо сформованої захисної кишкової стоми.

У 228 (29,46%) із 774 пацієнтів, з ускладненим перебігом патології, необхідним було двоетапне хірургічне лікування. Першим етапом було виведено захисну кишкову стому (табл. 3), що дозволило створити сприятливі умови для безпечного виконання другого етапу – радикальної хірургічної корекції АК у відповідному віці (табл. 4).

Хірургічні ускладнення раннього післяопераційного періоду виникли у 19 (2,45%) із 774 дітей, прооперованих за методикою Soave-Boley.

Ранні післяопераційні ускладнення після формування первинного колоанального анастомозу ручним (лігатурним) способом спостерігались у 15 (2,31%) із 649 дітей: гематома міжфутлярного простору (n=2), абсцес міжфутлярного простору (n=7), неспроможність анастомозу (n=2), злукова непрохідність кишечника (n=3), інвагінація кишечника (n=1). Гематому міжфутлярного простору в обох пацієнтів скореговано консервативно. При абсцесі міжфутлярного простору та неспроможності колоанального анастомозу необхідне було накладання правобічної захисної кишкової стоми з наступним консервативним лікуванням абсцесу та неспроможності. Закривали кишкову стому через 2–4 місяці за умови повного загоювання цих ускладнень та за відсутності ви-

Таблиця 3

Розподіл пацієнтів за формою агангліозу та варіантом операції Soave-Boley, яким попередньо сформовано захисну кишкову стому

Варіант радикальної операції Soave-Boley	Форма агангліозу			Всього
	ректальна	ректосигмовидна	субтотальна	
Ручний спосіб	24 (10,53%)	86 (37,72%)	98 (42,98%)	208 (91,23%)
Степлер	3 (1,32%)	7 (3,07%)	10 (4,38%)	20 (8,77%)
Всього	27 (11,85%)	93 (40,79%)	108 (47,36%)	228 (100%)

Читайте нас на сайті: http://med-expert.com.ua

Таблиця 4

Розподіл пацієнтів за віком та варіантом радикальної Soave-Boley, яким попередньо було сформовано захисну кишкову стому

Варіант радикальної операції Soave-Boley	Вік пацієнтів					Всього
	0–6 міс.	6–12 міс.	1–3 роки	3–7 років	>7 років	
Ручний спосіб	11 (4,82%)	72 (31,58%)	94 (41,23%)	16 (7,02%)	15 (6,58%)	208 (91,23%)
Степлер	-	2 (0,88%)	7 (3,07%)	6 (2,63%)	5 (2,19%)	20 (8,77%)
Всього	11 (4,82%)	74 (32,46%)	101 (44,30%)	22 (9,65%)	20 (8,77%)	228 (100%)

Усі пацієнти залишилися живими.

раженого стенозу анастомозу. Релапаротомію та вісцероліз виконували при злуковій непрохідності кишечника. Інвагінація кишечника була скорегована дезінвагінацією при повторній лапаротомії.

У 4 (3,20%) із 125 пацієнтів, прооперованих за методикою Soave-Boley з формуванням первинного колоанального анастомозу механічним (степлерним) способом, в ранньому післяопераційному періоді виникли хірургічні ускладнення: гематома міжфутлярного простору (n=1), злукова непрохідність кишечника (n=1), інвагінація кишечника (n=2). Консервативно ліквідовано гематому міжфутлярного простору. При злуковій непрохідності кишечника проведена релапаротомія та вісцероліз. Під час повторної лапаротомії виконали дезінвагінацію у дитини з інвагінацією кишечника.

Віддалені післяопераційні ускладнення спостерігалися у 15 (1,94%) із 774 дітей, прооперованих за методикою Soave-Boley. Після формування первинного колоанального анастомозу ручним (лігатурним) способом хірургічні ускладнення виникли у 14 (2,16%) із 649 пацієнтів. Такими ускладненнями були: залишковий агангліоз (n=9), стеноз анастомозу (n=4) та колоноптоз. Усім дітям із залишковим агангліозом виконали сфінктероміектомію за Lynn. Стеноз колоанального анастомозу корегували бужуванням у трьох дітей. Повторна операція Soave-Boley з колоанальним анастомозом ручним способом виконана ще в одного пацієнта для ліквідації більш протяжного стенозу анастомозу. При колоноптозі, який був причиною рецидиву запорів та появи болю в животі, виконали релапаротомію з резекцією поперечнооободової кишки.

Лише в 1-го (0,80%) із 125 дітей, яким сформовано первинний колоанальний анастомоз механічним (степлерним) способом, у віддаленому післяопераційному періоді виникло хірургічне ускладнення – залишковий агангліоз, який був скорегований сфінктероміектомією за Lynn.

Повторна операція Soave-Boley з колоанальним анастомозом ручним (лігатурним) способом успішно виконана у 30 (3,87%) із 774 досліджуваних нами пацієнтів. Необхідність у повторному втручанні настала після первинної корекції АК в інших клініках за різними методиками. Причинами повторної корекції АК стали: залишковий агангліоз (n=1) після попередньої операції Rehbein; залишковий агангліоз (n=2) і наявність «паруса» (залишеної перетинки) між куксами прямої та зведеної ободової кишок у місці колоректального анастомозу (n=2) після операції Duhamel; залишковий агангліоз (n=5) після класичної операції Soave; залишковий агангліоз (n=10) та стеноз колоанального анастомозу (n=6) після операції Soave-Boley з колоанальним анастомозом ручним способом; залишковий агангліоз (n=2) після сфінктероміектомії за Lynn; стеноз анастомозу (n=2) після операції ТЕРТ з лапароскопічною асистенцією. Технічні можливості та результати раннього і віддаленого періоду дозволили стверджувати, що методика Soave-Boley з колоанальним анастомозом ручним (лігатурним) способом є операцією вибору при повторній хірургічній корекції АК, корегованих раніше будь-якими іншими способами.

Періодичні епізоди нетримання калу у віддаленому періоді у 47 (6,07%) із 774 прооперованих дітей ліквідовували консервативним лікуванням. Крім того, значну роль в адаптаційному періоді відігравали психологічний стан і настирливість батьків і пацієнтів. Кінцевою метою лікування АК була не тільки медична, але і соціальна реабілітація дітей, тобто забезпечення максимально ранньої адаптації їх у суспільстві.

Назагал, маючи власний досвід лікування АК іншими способами відкритої хірургічної корекції – Swenson (n=14), Duhamel (n=29), Rehbein (n=7) та Soave (n=59), операція Soave-Boley з колоанальним анастомозом ручним (лігатурним) та механічним (степлерним) способами має значні технічні переваги над іншими. Методика Soave-Boley дозволяє краще контролювати накладання кожного шва та анатомічно з'єднувати краї зведеної ободової та прямої кишок при анастомозуванні. При цьому також зменшується травматизація слизової оболонки прямої кишки, що сприяє високій надійності формування колоанального анастомозу. Успішність методики Soave-Boley підтверджується набагато нижчою кількістю ранніх (2,45%) та віддалених (1,94%) післяопераційних хірургічних ускладнень порівняно з такими після використання інших способів відкритої хірургічної корекції – 17,52% та 16,35%, відповідно.

Крім того, маючи великий досвід (n=209) використання мініінвазивних способів хірургічної корекції

Читайте нас на сайті: http://med-expert.com.ua

АК (ТЕРТ з лапароскопічною асистенцією та без лапароскопії), можна зазначити, що у 28,88% дітей у віддаленому періоді після мініінвазивних втручань продовжуються персистуючі проблеми кишечника. Тому, оптимальним для мініінвазивної корекції АК є вік дитини до 1 року. У більш старших дітей з цією патологією доцільнішим є застосування операції Soave-Boley, яка забезпечує кращі функціональні результати у віддаленому періоді.

Висновки

Операція Soave-Boley з колоанальним анастомозом ручним (лігатурним) та механічним (степлерним) способами порівняно з іншими є найефективнішим методом радикальної корекції АК відкритим способом у дітей різного віку при одно- або двоетапних втручаннях.

За технічними можливостями та результатами раннього і віддаленого періоду методика Soave-Boley з колоанальним анастомозом ручним (лігатурним) способом є операцією вибору як при первинній, так і при повторній хірургічній корекції АК, виконаній раніше будь-якими іншими способами.

Автори заявляють про відсутність конфлікту інтересів.

References/Література

1. Avansino JR, Levitt MA. (2017). Hirschsprung disease. In Fundamentals of pediatric surgery. 2. Mattei P et al. (eds.). Springer International Publishing. Cham.: 513–524.
2. Bischoff A, Frischer J, Knod JL et al. (2017). Damaged anal canal as a cause of fecal incontinence after surgical repair for Hirschsprung disease – a preventable and under-reported complication. J Pediatr Surg. 52(4): 549–553.
3. Ekenze SO, Ngaikedi C, Obasi AA. (2016). Problems and Outcome of Hirschsprung's Disease Presenting after 1 Year of Age in a Developing Country. World Journal of Surgery. 35(1): 22–26.
4. Fernández IM, Sánchez MJM, Martínez CI et al. (2014). Quality of life and long-term results in Hirschsprung's disease. in Spanish. Cir Pediatr. 27(03): 117–124.
5. Garrett KM, Levitt MA, Pena A, Kraus SJ. (2012). Contrast enema findings in patients presenting with poor functional outcome after primary repair for Hirschsprung disease. Pediatr Radiol. 42(9): 1099–1106.
6. Ghirardo V, Betalli P, Mognato G, Gamba P. (2007). Laparotomic versus laparoscopic Duhamel pull-through for Hirschsprung disease in infants and children. J Laparoendosc Adv Surg Tech. 17: 119–123.
7. Hotta R, Cheng LS, Graham HK et al. (2016). Isogenic enteric neural progenitor cells can replace missing neurons and glia in mice with Hirschsprung disease. Neurogastroenterol Motil. 28: 498–512.
8. Khazdouz M, Sezavar M, Imani B, Akhavan H, Babapour A, Khademi G. (2015). Clinical outcome and bowel function after surgical treatment in Hirschsprung's disease. African Journal of Paediatric Surgery. 12(2): 143–147.
9. Khoury-Hanold W, Yordy B, Kong P, Kong Y, Ge W, Szigeti-Buck K et al. (2016). Viral spread to enteric neurons links genital HSV-1 infection to toxic megacolon and lethality. Cell Host Microbe. 19(6): 788–799.
10. Kryvchenia DIu, Prytula VP, Silchenko MI, Danshyn TI, Sitkovska SM, Matiiash OIa. (2008). Rezultaty likuvannia ditei z khvoroboiu Hirshprunha. Prohnozy ta shliakhy pokrashchennia. Khirurhiia dytiachoho viku. 4: 51–54. [Кривченя ДЮ, Притула ВП, Сільченко МІ, Даньшин ТІ, Сітковська СМ, Матіяш ОЯ. (2008). Результати лікування дітей з хворобою Гіршпрунга. Прогнози та шляхи покращення. Хірургія дитячого віку. 4: 51–54].
11. Levitt MA, Dickie B, Pena A. (2012). The Hirschsprungs patient who is soiling after what was a considered a «successful» pull-through. Semin Pediatr Surg. 21: 344–353.
12. Pena A, Elicevik M, Levitt MA. (2007). Reoperations in Hirschsprung disease. J Pediatr Surg. 42(6): 1008–1013.
13. Prytula VP, Silchenko MI, Kurtash OO, Hussaini SF. (2019). Long-term results of miniinvasive methods of treatment of Hirshprung's disease in children. Paediatric surgery. Ukraine. 1: 37–42. [Притула ВП, Сільченко МІ, Курташ ОО, Хуссейні СФ. (2019). Віддалені результати мініінвазивних методів лікування хвороби Гіршпрунга у дітей. Хірургія дитячого віку. 1: 37–42]. doi 10.15574/PS.2019.62.37.
14. Swenson O. (2004). Hirschsprung's disease – a complicated therapeutic problem: Some thoughts and solutions based on data and personal experience over 56 years. J Pediatr Surg. 39(10): 1449–1453.
15. Taguchi T, Obata S, Ieiri S. (2017). Current status of Hirschsprung's disease: based on a nationwide survey of Japan. Pediatr Surg Int. 33(4): 497–504.
16. Taguchi T, Matsufuji H, Ieiri S. (2019). Hirschsprung's Disease and the Allied Disorders. Status Quo and Future Prospects of Treatment. Springer Nature Singapore. Pte Ltd.: 137–141.
17. Urushihara N, Fukumoto K, Fukuzawa H, Sugiyama A, Mitsunaga M, Watanabe K et al. (2012). Outcome of laparoscopic modified Duhamel procedure with Z-shaped anastomosis for Hirschsprung's disease. Surg Endosc. 26: 1325–1331.
18. Urushihara N, Fukumoto K, Fukuzawa H, Sugiyama A, Watanabe K, Mitsunaga M et al. (2011). Long-term outcome of modified Duhamel procedure with Z-shaped anastomosis for Hirschsprung's disease (in Japanese with English abstract). J Jpn Soc Pediatr Surg. 47: 1004–1009.

Відомості про авторів:

Притула Василь Петрович *– д.мед.н., проф., проф. каф. дитячої хірургії НМУ імені О.О. Богомольця. Адреса: м. Київ, вул. В. Чорновола, 28/1. https://orcid.org/0000-0001-9023-5898.*

Кривченя Данило Юліанович *– д.мед.н., проф., Лауреат державної премії України, Засл. діяч науки і техніки України, проф. каф. дитячої хірургії НМУ імені О.О. Богомольця. Адреса: м. Київ, вул. В. Чорновола, 28/1.*

Сільченко Михайло Іванович *– к.мед.н., засл. лікар України, зав. відділення торако-абдомінальної хірургії НДСЛ «ОХМАТДИТ». Адреса: м. Київ, вул. В. Чорновола, 28/1.*

Курташ Олег Олегович *– к.мед.н., доц., доц. каф. дитячої хірургії Івано-Франківського НМУ. Адреса: м. Івано-Франківськ, вул. Галицька, 2.*

Хуссейні Саед Файзула *– к.мед.н., асистент каф. дитячої хірургії НМУ імені О.О. Богомольця. Адреса: м. Київ, вул. В. Чорновола, 28/1.*

Руденко Євген Олегович *– д.мед.н., проф. каф. дитячої хірургії НМУ імені О.О. Богомольця. Адреса: м. Київ, вул. В. Чорновола, 28/1. https://orcid.org/0000-0002-7532-1517.*

Стаття надійшла до редакції 07.08.2020 р., прийнята до друку 07.12.2020 р.

Читайте нас на сайті: http://med-expert.com.ua

УДК 611.711.8-089-053

В.С. Конопліцький, Р.В. Шавлюк

Чи безпечний емпіричний підхід до виконання доступу при хірургії пілонідальної хвороби у дітей?

Вінницький національний медичний університет імені М.І. Пирогова, Україна

Paediatric surgery.Ukraine.2020.4(69):43-50; DOI 10.15574/PS.2020.69.43

For citation: Konoplitskiy VS, Shavliuk RV. (2020). Is an empirical approach to performing access in pediatric surgery in children safe? Paediatric Surgery.Ukraine. 4(69):43-50; DOI 10.15574/PS.2020.69.43

Мета дослідження: визначити топічну локалізацію структурних складових анального сфінктеру та сформулювати основні постулати формування безпечного анатомічного доступу при хірургії пілонідальної хвороби у дітей.

Матеріали і методи. Дослідження було проведено на 10 тілах померлих дітей, що за життя не мали патології крижово-куприкової ділянки та тазу, віком від 12 до 17 років, серед яких 5 дівчаток та 5 хлопчиків. Препаровано стовпчики м'яких тканин шириною в 1 см й довжиною до 5 см на відстані 1 см від ануса на 12 год.,3 год., 6 год. та 9 год. відповідно до циферблату, в положенні на спині. Після підготовки та фіксації препаратів виконано їх фарбування та виготовлено поперечні зрізи анальних сфінктерів товщиною 5–7 мкм. Проведено аналіз отриманих морфометричних даних.

Результати дослідження. Встановлено, що в осіб підліткового віку, в середньому, площа поперечного перетину пучка м'язових волокон зовнішнього сфінктеру заднього проходу (ЗСЗП) складала від 448±32 мкм^2 до 412±24 мкм^2, діаметр – 13,02±1,56 мкм, а об'ємна щільність – 96,12±1,34%.

Виявлено, що довжина внутрішнього анального сфінктеру майже однакова на різних ділянках і становить 1,3±0,03 на рівні 3-х та 12-ти годин, 1,3±0,07 на рівні 6-ти годин та 1,2±0,03 на рівні 9-ти годин. При дослідженні лінійних розмірів довжини різних порцій зовнішнього анального сфінктеру у визначених місцях біопсії переважають параметри, які визначались на 6-ти годинах, відповідно, 5,7±0,06 см проти 4,3±0,04 см на 3-х годинах, та 12-ти годинах, відповідно 5,1±0,06 см проти 4,3±0,03 см на 9-ти годинах. Товщина ЗСЗП на 6-ти годинах, відповідно 26,7±0,61 мм проти 18,5±0,19 мм на 3-х годинах, (<0,01) та 12-ти годинах, відповідно 23,9±0,33 мм проти 18,4±0,19 мм на 9-ти годинах. Досліджувались діаметри окремих м'язових волокон та жмутків, що вони формують. Встановлено, що середній діаметр м'язового волокна становить 13,7±0,18 мкм, а середній діаметр м'язового жмутка дорівнює 435,9±5,15 мкм.

Висновки. 1. Наявні анатомічні описи анальних сфінктерів потребують у сучасному світі більш ґрунтовного дослідження задля попередження їх травмування під час виконання оперативних втручань. 2. Зовнішній анальний сфінктер має просторову форму триповерхової овальної структури, витягнутої у передньо-задньому напрямку із переважанням каудальної м'язової порції. 3. При виконанні радикальних оперативних втручань з приводу пілонідальної хвороби у дітей за cleft-lift методикою необхідно завершувати край оперативного доступу на відстані не ближче, ніж за 3,0 см до краю анального сфінктеру.

Дослідження виконані відповідно до принципів Гельсінської Декларації. Протокол дослідження ухвалений Локальним етичним комітетом зазначеної у роботі установи. На проведення досліджень було отримано інформовану згоду батьків, дітей.

Автори заявляють про відсутність конфлікту інтересів.

Ключові слова: пілонідальна хвороба, діти, морфометрія, оперативне втручання.

Is an empirical approach to performing access in pediatric surgery in children safe?

V.S. Konoplitskiy, R.V. Shavliuk

National Pirogov Memorial Medical University, Vinnytsya, Ukraine

Objective: to determine the topical localization of the structural components of the anal sphincter and to formulate the basic postulates of the formation of safe anatomical access in pilonidal disease surgery in children.

Читайте нас на сайті: http://med-expert.com.ua

Materials and methods: the study was conducted on the corpses of 10 children who had no lifelong pathology of the sacrococcygeal region and pelvis aged 12 to 17 years, including 5 girls and 5 boys. Soft tissue columns 1 cm wide and up to 5 cm long were prepared at a distance of 1 cm from the anus by 12 h, 3 h, 6 h and 9 h according to the dial in the back position. After preparation and fixation of the drugs, their staining was performed and cross-sections of anal sphincters 5–7 µm thick were made. The analysis of the received morphometric data is carried out.

The results of the study: it was found that the cross-sectional area of the bundle of muscle fibers of the external sphincter of the anus on average in adolescents ranged from 448±32 µm^2 to 412±24 µm^2. The diameter of its muscle fibers was 13.02±1.56 µm, and the bulk density of muscle fibers is 96.12±1.34%. Regarding the length of the internal anal sphincter, it was found that it is almost the same in different areas and is 1.3±0.03 at the level of 3 and 12 hours, 1.3±0.07 at the level of 6 hours and 1.2±0.03 at the level of 9 hours. In the study of the linear dimensions of the length of different portions of external anal sphincter in certain places of the biopsy revealed a predominance of parameters that were determined at 6 hours, respectively, 5.7±0.06 cm against 4.3±0.04 cm at 3 hours, and 12 hours, respectively 5.1±0.06 cm against 4.3±0.03 cm at 9 years. The thickness of the external sphincter of the anus at 6 hours, respectively 26.7±0.61 mm against 18.5±0.19 mm at 3 hours, (<0.01) and 12 hours, respectively 23.9±0.33 mm against 18.4±0.19 mm at 9 hours. Diameters of separate muscular fibers and bundles were explored. It is established that the average diameter of a muscle fiber makes 13.7±0.18 microns, and the average diameter of a muscular bundle is equal to 435.9±5.15 microns.

Conclusions. 1. Existing anatomical descriptions of anal sphincters need in the modern world more thorough research to prevent their injury during surgery. 2. The external anal sphincter has the spatial form of the three-storeyed oval structure extended in the front-back direction with dominance of the caudal muscular portion. 3. When performing radical surgical interventions for pilonidal disease in children by cleft-lift method, it is necessary to complete the edge of surgical access at a distance of not less than 3 cm to the edge of the anal sphincter.

The research was carried out in accordance with the principles of the Helsinki Declaration. The study protocol was approved by the Local Ethics Committee of participating institution. The informed consent of the patient was obtained for conducting the studies.

No conflict of interest was declared by the authors.

Key words: pilonidal disease, children, morphometry, surgical intervention.

Безопасен ли эмпирический подход выполнения доступа при хирургии пилонидальнои болезни у детей?

В.С. Коноплицкий, Р.В. Шавлюк

Винницкий национальный медицинский университет имени Н.И. Пирогова, Украина

Цель исследования: определить топическую локализацию структурных составляющих анального сфинктера и сформулировать основные постулаты формирования безопасного анатомического доступа при хирургии ПХ у детей.

Материалы и методы. Исследование было проведено на трупах 10 детей, не имевших прижизненно патологии крестцово-копчиковой области и таза, в возрасте от 12 до 17 лет, среди которых 5 девочек и 5 мальчиков. Препарированы столбики мягких тканей шириной в 1 см и длиной до 5 см на расстоянии 1 см от ануса на 12 час., 3 час., 6 час. и 9 час. в соответствии с циферблатом, в положении на спине. После подготовки и фиксации препаратов выполнена их окраска и изготовлены поперечные срезы анальных сфинктеров толщиной 5–7 мкм. Проведен анализ полученных морфометрических данных.

Результаты исследования. Установлено, что у лиц подросткового возраста, в среднем, площадь поперечного сечения пучка мышечных волокон внешнего сфинктера заднего прохода (ВСЗП) составляла от 448±32 мкм^2 до 412±24 мкм^2, диаметр – 13,02±1,56 мкм, а объемная плотность – 96,12±1,34%.

Выявлено, что длина внутреннего анального сфинктера почти одинакова на разных участках и составляет 1,3±0,03 на уровне 3-х и 12-ти часов, 1,3±0,07 на уровне 6-ти часов и 1,2±0,03 на уровне 9-ти часов. При исследовании линейных размеров длины различных порций внешнего анального сфинктера в определенных местах биопсии обнаружено преобладание параметров, которые определялись на 6-ти часах, соответственно, 5,7±0,06 см против 4,3±0,04 см на 3-х часах, и 12-ти часах, соответственно 5,1±0,06 см против 4,3±0,03 см на 9-ти часах. Толщина ВСЗП на 6-ти часах, соответственно 26,7±0,61 мм против 18,5±0,19 мм на 3-х часах, (<0,01) и 12-ти часах, соответственно 23,9±0,33 мм против 18,4±0,19 мм в 9-ти часах. Исследовались диаметры отдельных мышечных волокон и сформированных ими пучков. Установлено, что средний диаметр мышечного волокна составляет 13,7±0,18 мкм, а средний диаметр мышечного пучка равен 435,9±5,15 мкм.

Выводы. 1. Имеющиеся анатомические описания анальных сфинктеров нуждаются в современном мире более основательного исследования для предупреждения их травмирования при выполнении оперативных вмешательств. 2. Внешний анальный сфинктер имеет пространственную форму трехэтажной овальной структуры, вытянутой в передне-заднем направлении с преобладанием каудальной мышечной порции. 3. При выполнении радикальных оперативных вмешательств по поводу пилонидальнои болезни у детей по cleft-lift методике необходимо завершать край оперативного доступа на расстоянии не ближе 3 см до края анального сфинктера.

Исследование было выполнено в соответствии с принципами Хельсинкской Декларации. Протокол исследования был одобрен Локальным этическим комитетом учреждения. На проведение исследований было получено информированное согласие родителей, детей.

Авторы заявляют об отсутствии конфликта интересов.

Ключевые слова: пилонидальна болезнь, дети, морфометрия, оперативное вмешательство.

Вступ

Пілонідальна хвороба (ПХ) – це гострий пілонідальний абсцес або хронічне запалення епітеліальних куприкових ходів у підшкірно-жировій клітковині міжсідничної складки у проекції крижово-куприкової ділянки. Ці ходи анатомічно не пов'язані з останньою і можуть мати ознаки хронічного запалення та рецидивуючий перебіг. Хірургія ПХ бере свій початок іще з перших описів у далекому 1847 році [1]. З того часу описана велика кількість методів оперативного та консервативного лікування даної патології: від простого гоління ділянки сідниць і заміни асептичних пов'язок, до виконання пластичних оперативних втручань та лазерної коагуляції порожнини пілонідальної кісти [4]. Також існує принципова різниця у підходах до лікування ПХ в залежності від поглядів на етіологію цієї патології: наразі у світі є кардинально різні точки зору. Згідно з першою теорією, ПХ має вроджений характер та формується у зв'язку з дизембріогенезом (від порушення лізису хребців хвоста та аномальної закладки придатків шкіри до порушення формування уропікальних залоз). Ці погляди, переважно, розділяють вітчизняні хірурги та представники країн Азії. Радикальну ко-

Читайте нас на сайті: http://med-expert.com.ua

рекцію прихильники цієї теорії вбачають у простому видаленні морфологічного субстрату хвороби (пілонідальної кісти) шляхом простого її висічення у межах здорових тканин і модифікують, в основному, лише способи ушивання рани [6]. Відповідно до другої (якої притримуються переважно представники країн Європи та США), ПХ є суто набутою проблемою, причиною якої є «присмоктуюча» дія сідниць при надмірній масі людини та переважанні сидячого способу життя. Уперше детально цей механізм описав J. Bascom у 1980 році, давши йому назву «Фолікулярно-ретенційна теорія», яка дала поштовх для формування нових підходів до методів радикальної хірургічної корекції ПХ [2]. Ці методи базувались на тому, що необхідно нівелювати глибину міжсідничної складки (МСС), тобто максимально її зменшити, й сформувати післяопераційний рубець латерально, тобто не на дні даної складки, де на нього діє низка несприятливих факторів. Однак, на нашу думку, більш раціональним є вибірковий погляд на існуючу патологію, що дозволяє розглядати її з точки зору патогенезу як вроджену патологію, яка реалізується під впливом набутих факторів [5]. У зв'язку з цим у світовій практиці широко використовується метод радикального лікування ПХ, що асоціюється з невеликим ризиком розвитку рецидивів (2–12% за даними різних досліджень), cleft-lift методика, запропонована G.E. Karydakis у 1992 році [3]. Але в останньому відсутні чіткі рекомендації щодо того, як безпечно спланувати межі оперативного доступу та обмежити пошкодження важливих анатомічних структур цієї ділянки. Також відсутні й описи цих елементів і їхнього проекційного розташування. Таким чином виникає необхідність ґрунтовного обстеження крижово-куприково-сідничної ділянки й деталізації її анатомічної структури задля попередження пошкодження функціонально важливих елементів тазового дна.

Метою дослідження було визначити топічну локалізацію структурних складових анального сфінктеру та сформулювати основні постулати формування безпечного анатомічного доступу при хірургії ПХ у дітей.

Дослідження виконані відповідно до принципів Гельсінської Декларації. Протокол дослідження ухвалений Локальним етичним комітетом зазначеної у роботі установи. На проведення досліджень було отримано інформовану згоду батьків, дітей.

Матеріали і методи дослідження

Дослідження було проведено на 10 тілах померлих дітей, віком від 12 до 17 років, серед яких 5 дівчаток та 5 хлопчиків, що не мали прижиттєвої патології крижово-куприкової ділянки, на базі Вінницького патологоанатомічного бюро. Препаровано стовпчики м'яких тканин шириною в 1 см і довжиною до 5 см на відстані 1 см від ануса на 12 год., 3 год., 6 год. та 9 год. відповідно до циферблату, в положенні на спині. Після підготовки та фіксації препаратів виконано їх фарбування гематоксилін-еозином за методом Ван Гізона, після чого було виготовлено поперечні зрізи анальних сфінктерів товщиною 5–7 мкм.

Результати дослідження та їх обговорення

Відомо, що м'язовий комплекс зовнішнього сфінктеру заднього проходу (ЗСЗП) розвивається із задньої частини клоачного сфінктера. Підшкірна частина сфінктера є багатожмутковим кільцем м'язів без виражених вентральних і дорзальних зв'язок. Поверхнева порція ЗСЗП представлена у вигляді еліптичного м'яза, який прикріплюється до задньої поверхні вершини куприка. Глибока частина сфінктера зв'язана з лобково-прямокишковим м'язом. Тобто фактично ЗСЗП являє собою продовження лобково-прямокишкового м'яза тазового дна, оточуючи внутрішній сфінктер заднього проходу (ВСЗП). ЗСЗП має трипетлеву структуру, завдяки якій він огинає відхідник, запобігаючи флатуленції і сприяє найбільш ефективному м'язовому напруженню задля забезпечення цієї функції.

Першим етапом морфологічного дослідження було вивчення товщини порцій анального сфінктеру в його біоптатах, взятих на 3-х, 6-ти, 9-ти, 12-ти годинах за годинниковим циферблатом з трупів дітей, які за життя не мали патології прямої кишки та органів малого тазу (всього 40 зразків).

Проводилась морфометрія всіх структур анальних сфінктерів. Були проаналізовані такі показники, як кількість м'язових жмутків у різних зонах зовнішнього та внутрішнього анальних сфінктерів (ВАС), кількість м'язових волокон в окремому жмутку, площа поперечного перетину пучків м'язових волокон, кількість фіброзної міжм'язової тканини, співвідношення м'язової та фіброзної тканин.

У процесі гістологічного дослідження мікропрепаратів зовнішнього сфінктера прямої кишки було встановлено, що площа поперечного перетину жмутків м'язових волокон у зовнішньому анальному сфінктері (ЗАС) може досить значно варіювати залежно від кількості м'язових волокон, що його складають, від статури дитини. Так, найбільший жмуток може бути майже вдесятеро більшим порівняно з

Читайте нас на сайті: http://med-expert.com.ua

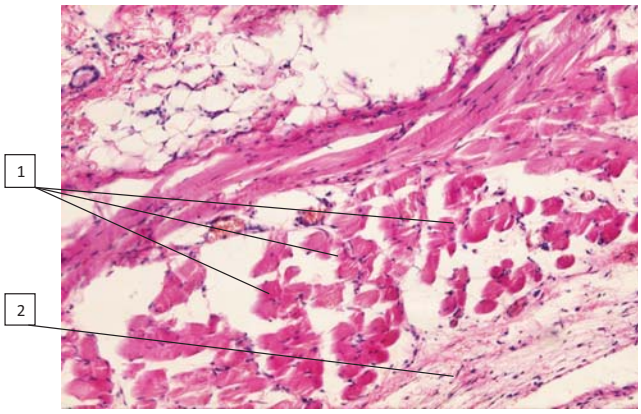

Рис. 1. Біоптат ЗАС, хлопчик 17 р. Забарвлення гематоксилін-еозином ×200: 1 – м'язові жмутки різної товщини, 2 – пухка неоформлена фіброзна тканина

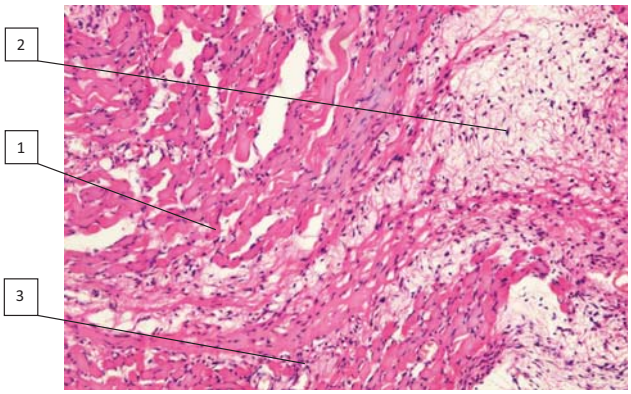

Рис. 2. Біоптат ЗАС, дівчинка 16 р. Забарвлення гематоксилін-еозином ×100: 1 – м'язові волокна; 2 – прошарки пухкої неоформленої фіброзної тканини; 3 – аморфна еозинофільна речовина ендомізію

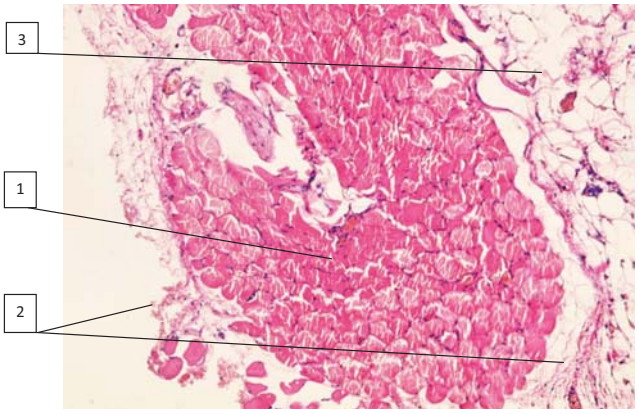

Рис. 3. Біоптат ЗАС, хлопчик 12 р. Забарвлення гематоксилін-еозином ×100: 1 – м'язові волокна; 2 – прошарки пухкої неоформленої фіброзної тканини; 3 – жирова тканина

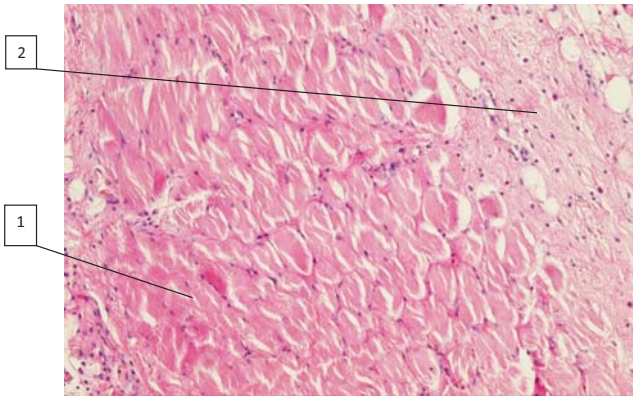

Рис. 4. Біоптат ЗАС, дівчинка 15 р. Забарвлення гематоксилін-еозином ×200: 1 – м'язові волокна; 2 – широкі прошарки пухкої неоформленої фіброзної тканини

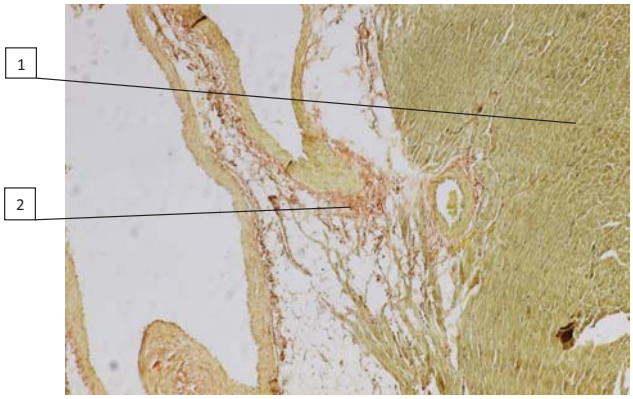

Рис. 5. Біоптат ЗАС, хлопчик 12 р. Забарвлення за Ван-Гізоном ×100: 1 – м'язові волокна (зеленкуватий колір); 2 – широкі прошарки пухкої неоформленої фіброзної тканини (червоно-цегляний колір)

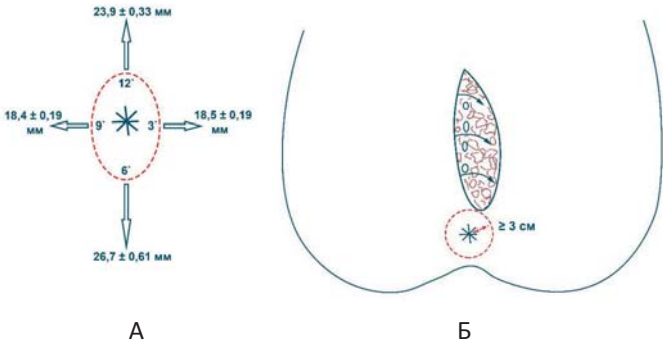

Рис. 6. Схема локалізації ЗАС: А – лінійні розміри підшкірної порції зовнішнього сфінктеру відхідника; Б – оптимальні межі інтраопераційного доступу у дітей

найменшим. Площа поперечного перетину пучка м'язових волокон в середньому в осіб підліткового віку складала від 448±32 мкм^2 до 412±24 мкм^2 (рис. 1).

Встановлено, що площа поперечного перетину жмутків м'язових волокон залежить від статури дитини та практично не залежить від статі.

Найбільша кількість поперечних перетинів м'язових жмутків характерна для дитячого та юнацького віку й поступово зменшується з віком, що пов'язано з природними процесами старіння організму, атрофією, склерозуванням, порушенням кровообігу, гіподинамією і, як наслідок, інволютив-

Читайте нас на сайті: http://med-expert.com.ua

ними змінами та порушеннями у співвідношенні м'язової та фіброзної тканин зовнішнього та внутрішнього сфінктерів прямої кишки.

Також визначено, що у різних порцій ЗАС (підшкірної, поверхневої та глибокої) можливі значні морфологічні відмінності, а саме, величина та кількість м'язових пучків, розділених тонкими прошарками фіброзної тканини. Кожна із порцій розділена фіброзними прошарками, що відходять від кінцевих відділів м'язу, який піднімає анус. Максимальна їх кількість міститься в підшкірній частині ЗАС, а найменша – в поверхневій, що є найбільш розвинутою. Діаметр м'язових волокон у середньому складав 13,02±1,56 мкм. Об'ємна щільність м'язових волокон складала 96,12±1,34%. У міжклітинній речовині ендомізія переважає аморфний еозинофільний компонент, а серед волокнистих структур фіброзної тканини переважають колагенові волокна. Еластичні волокна нечисельні та мають вигляд розгалужених жмутків, які орієнтовані в перпендикулярному напрямку та дещо діагонально по відношенню до довгої вісі м'язових волокон, зв'язуючи групи м'язових волокон одна з одною. Волоконця, що їх зв'язують, утворюють сітчасті та решітчасті структури. Також м'язові пучки оточені тонкими ретикулярними волокнами (рис. 2).

Співвідношення площі м'язової та фіброзної тканин у ЗАС у дітей підліткового віку можна бачити на рис. 3 та 4.

Більш чітко різниця співвідношення м'язової та фіброзної тканини визначається при забарвленні за Ван-Гізоном (рис. 5).

При морфометричному співставленні величин співвідношення площі м'язової та фіброзної тканин у ЗАС у дітей підліткового віку визначено, що воно в середньому дорівнює відповідно 68,5±2,1% проти 31,5±2,1%, (p<0,01).

Морфометричні дослідження біоптатів ВАС у хлопців та дівчат у нормі виявили, що його довжина на різних ділянках майже однакова, що свідчить про рівномірну локалізацію у складі анального сфінктеру (табл. 1).

При дослідженні лінійних величин товщини різних порцій ВАС у дівчаток та хлопчиків з'ясовано деяке їх переважання в останніх, що повинно враховуватись в якості прогностичного чинника ризиків пошкодження анального сфінктеру при визначенні параметрів операційного доступу (табл. 2).

При морфологічному дослідженні лінійних розмірів довжини різних порцій ЗАС у визначених місцях біопсії виявлено переважання параметрів, які визначались на 6-ти годинах, відповідно, 5,7±0,06 см проти 4,3±0,04 см на 3-х годинах (<0,01), та 12-ти годинах, відповідно 5,1±0,06 см проти 4,3±0,03 см на 9-ти годинах, (<0,01) (табл. 3).

Морфометрія товщини досліджених порцій ЗАС у нормі в різних ділянках забору матеріалу визначило переважання його поздовжніх параметрів, на 6-ти годинах, відповідно, 26,7±0,61 мм проти 18,5±0,19 мм на 3-х годинах (<0,01), та 12-ти годинах, відповідно, 23,9±0,33 мм проти 18,4±0,19 мм на 9-ти годинах, (<0,01) (табл. 4).

Порівняння величин товщини ЗАС між хлопчиками та дівчатами показало переважання показників у всіх ділянках дослідження у хлопчиків, що засвідчує, на погляд спеціалістів, у них більшу величину товщини сфінктера (табл. 5).

Даний факт морфологічного дослідження ЗАС, як самостійної, складної багатоповерхової анатомічної структури, доводить відсутність типової округлої структури, натомість його структура в просторовому плані має еліпсоподібну форму витягнуту в передньо-задньому напрямку із переважанням м'язової каудальної порції. Середні лінійні розміри

Таблиця 1

Довжина різних порцій ВАС у дітей підліткового віку в нормі (см)

Місця забору матеріалів для морфометричного дослідження			
Ділянка сфінктера на 3-х годинах (бічна порція), n=10	**Ділянка сфінктера на 6-ти годинах (задня порція), n=10**	**Ділянка сфінктера на 9-ти годинах (бічна порція), n=10**	**Ділянка сфінктера на 12-ти годинах (передня порція), n=10**
1,3±0,03	1,3±0,07	1,2±0,03	1,3±0,03

Таблиця 2

Ширина різних порцій ВАС у хлопчиків та дівчат в нормі (мм)

Стать дітей	**Місце виміру ширини ВАС**		
	Задня порція (n=10)	**Передня порція (n=10)**	**Бічні порції (n=10)**
Хлопчики	5,8±1,4	5,2±1,2	4,3±1,1
Дівчата	5,5±1,2	4,9±0,8	4,2±1,1
p	>0,05	>0,05	>0,05

Читайте нас на сайті: http://med-expert.com.ua

підшкірної порції сфінктеру в напрямках 3 год., 6 год., 9 год. та 12 год. у положенні на спині складали відповідно 18,5±0,19 мм, 26,7±0,61 мм, 18,4±0,19 мм та 23,9±0,33 мм. На основі цього встановлено, що «зона небезпеки» навколо анального сфінктера, при пошкодженні якої можуть виникнути порушення довільного утримання кишкових газів та калу, має чіткі межі. Підшкірна порція ЗАС має форму еліпса, зміщеного каудально з передньо-заднім розміром 50,6±1,04 мм та із поперечним розміром 36,9±0,42 мм, проведеними через центр анального отвору (рис. 6).

Це свідчить про те, що при виконанні операційного доступу під час радикальної операції з приводу ПХ дистальний край останнього варто «завершувати» на відстані мінімум 3 см від анального отвору, а не 2 см, як це рекомендують деякі фахівці. Особливо звертає увагу на себе той факт, що при проведенні операцій за cleft lift методикою хірургу необхідно мобілізувати шкіру та м'які тканини зі сторони медіального розрізу, верхнього та нижнього країв операційної рани. Це призводить до того, що волокна підшкірної порції ЗАС іще більше пошкоджуються через відсепаровку від основної товщини м'язу та додаткового розсічення. Оскільки волокна підшкірної порції ЗАС можуть через це пошкоджуватись у зоні проведення операції, то в подальшому можливе виникнення порушення його функції, що призведе до зниження якості життя пацієнта.

З метою просторово-об'ємного представлення м'язових складових ЗАС були визначені середні діаметри мязового жмутка та м'язового волокна сфінктера (табл. 6).

Таким чином, у середньому один м'язовий жмуток ЗАС структурно складається із 31,8 м'язових волокон, що засвідчує їх дуже незначну товщину, завдяки чому вони можуть легко пошкоджуватись при будь-якому механічному впливі, оскілки око людини в змозі розрізнити, за сприятливих умов, окремий об'єкт діаметром лише до 50 мкм (0,05 мм) з відстані 20–25 см.

Створена математична модель оптимального операційного доступу в межах системи контролю і керування доступу та її морфологічно визначені безпечні параметри відносно ЗАС дозволяє виконувати втручання в проекції МСС при будь-яких патологічних процесах у цій ділянці із латералізацію країв післяопераційної рани, мінімалізацією оперативної травми задля покращення умов для її загоєння і попередження ускладнень. З метою ілюстрації цього положення наводимо **клінічний приклад**.

Пацієнтка Б., 12 років, МКСХ №6100, 18.08.2020 р., звернулась за медичною допомогою у зв'язку із наявністю об'ємного утворення бобовидної форми в крижово-куприковій ділянці (ККД), яке з'явилось близько 1 року на дні МСС розміром до 0,5×0,4 см, безболісне, що збільшувалось із ростом дитини. Близько 2,5 міс. тому утворення почало інтенсивно збільшуватись у

Таблиця 3

Довжина різних порцій ЗАС у дітей підліткового віку в нормі (см)

Місця забору матеріалів для морфометричного дослідження			
Ділянка сфінктера на 3-х годинах (бічна порція) (n=10)	**Ділянка сфінктера на 6-ти годинах (задня порція) (n=10)**	**Ділянка сфінктера на 9-ти годинах (бічна порція) (n=10)**	**Ділянка сфінктера на 12-ти годинах (передня порція) (n=10)**
4,3±0,04	5,7±0,06	4,3±0,03	5,1±0,06

Таблиця 4

Товщина різних порцій ЗАС у дітей підліткового віку в нормі (мм)

Місця забору матеріалів для морфометричного дослідження			
Ділянка сфінктера на 3-х годинах (бічна порція) (n=10)	Ділянка сфінктера на 6-ти годинах (задня порція) (n=10)	Ділянка сфінктера на 9-ти годинах (бічна порція) (n=10)	Ділянка сфінктера на 12-ти годинах (передня порція) (n=10)
18,5±0,19	26,7±0,61	18,4±0,19	23,9±0,33

Таблиця 5

Товщина різних порцій ВАС у хлопчиків та дівчат в нормі (мм)

Стать дітей	**Місце виміру товщини ЗАС**		
	Задня порція (n=10)	**Передня порція (n=10)**	**Бічні порції (n=10)**
Хлопчики	28,2±0,8	24,7±0,7	18,9±2,3
Дівчата	24,9±0,7	22,1±0,5	18,3±1,5
p	<0,05	<0,05	>0,05

Читайте нас на сайті: http://med-expert.com.ua

Рис. 7. *Пацієнтка Б.*, 12 років, МКСХ №6100. Д-з: пухлинне утворення ККД. Загальний вигляд об'ємного утворення та його розташування

Рис. 9. *Пацієнтка Б.*, 12 років, МКСХ №6100. Д-з: «Пухлинне утворення ККД». Загальний вигляд післяопераційної рани

розмірах. Під час огляду в ділянці МСС у проекції куприка відмічається об'ємне утворення розміром до 7,0×4,0×3,0 см у вигляді опуклого конуса, основою оберненою краніально. Шкіра над утворенням натягнута, блищить; м'які тканини навколо візуально не змінені. Пухлиноподібне утворення своєю верхівкою закриває анальний отвір до ½ його опуклості. При пальпації утворення має еластичну консистенцію, помірно рухоме, щільно з'єднане зі шкірою, але не з'єднане з глибше розташованими тканинами. При зміщенні утворення – краніальне, своєю основою лежить у проекції ЗАС і поширюється на перианальну ділянку гіперпігментованої шкіри, має форму еліпсу розміром 3,0×2,0 см, який розташований у поперечному напрямку у відношенні до МСС та поширюється на праву сідницю (рис. 7).

При ректальному огляді анальний сфінктер має достатній тонус, вільно прохідний. Стінки відхідника без патологічних змін. Ампула прямої кишки містить невелику кількість калових мас, стінки її на висоті пальця без змін по всій опуклості. Глибина МСС – 3,0 см. При УЗД виявлено неоднорідну структуру утворення через гіпоехогенні ділянки діаметром до 0,5 см, активний кровотік по всьому його об'єму, без ознак проростання у глибше роз-

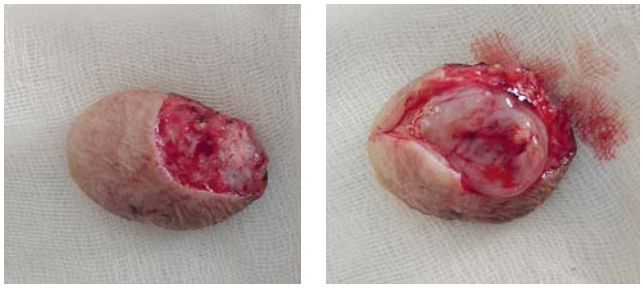

А Б

Рис. 8. *Пацієнтка Б.*, 12 років, МКСХ №6100. Д-з: «Пухлинне утворення ККД». А – загальний вигляд видаленого утворення (асиметрична лінія доступу, яка була визначена шляхом математичного моделювання); Б – загальний вигляд утворення на розрізі (макропрепарат)

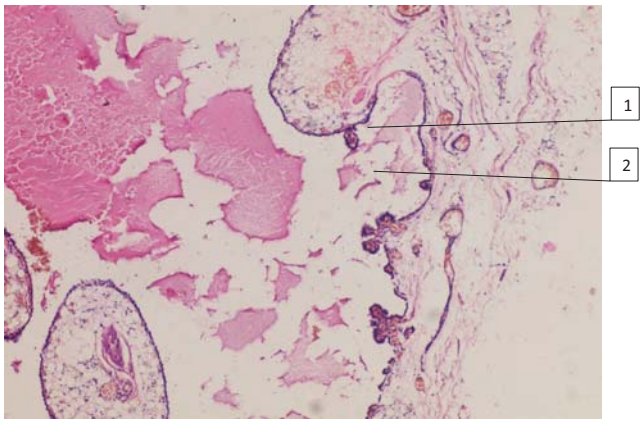

Рис. 10. *Пацієнтка Б.*, 12 років, МКСХ №6100. Д-з: пухлинне утворення ККД. Мікропрепарат. Заключення: структура сосочкової гідраденоми у складі крижово-куприкової кісти, що переважно складається із фіброзної тканини (1) та жирової клітковини (2). Забарвлення гематоксилін та еозин ×100

ташовані тканини. За даними рентгенографії структурних змін кісток тазу не виявлено.

21.08.2020 року виконано оперативне втручання (протокол №99): «Видалення новоутворення». Доступ – огинаючий асиметричний розріз із опуклою частиною доступу на стороні лівої сідниці. Утворення тупим та гострим шляхом було відділено від тканин розташованих глибше. Зв'язку із останніми воно не мало (рис. 8). Виконано мобілізацію шкірно-підшкірно-жирового клапотя товщиною до 0,8 см із медіального краю рани, який переміщено на осно-

Таблиця 6

Середні діаметри поперечного перетину м'язових жмутка та волокон ЗАС у дітей підліткового віку в нормі

Показники вимірів м'язових складових ЗАС		
Середній діаметр м'язового жмутка ЗАС	**Середній діаметр м'язових волокон ЗАС**	**p**
435,9±5,15 мкм	13,7±0,18 мкм	<0,001

Читайте нас на сайті: http://med-expert.com.ua

вну площу рани. Рана ушита пошарово, натяг країв рани відсутній (рис. 9). Післяопераційна рана дренована гумовим випускником.

Післяопераційний період без ускладнень. Дренаж видалено на 3 добу. Післяопераційна рана зажила первинним натягом. Глибина МСС зменшилась на 0,5 см й склала 2,5 см (що пов'язано із невеликою площею операційної рани, яка складала до 16 см^2).

За даними заключення патогістологічного дослідження №28786-89 встановлено заключний діагноз: «Гідраденома крижово-куприкової ділянки» (рис. 10).

Даний клінічний приклад демонструє можливості використання описаного методу формування нижнього краю оперативної рани не лише у дітей із ПХ, а й при хірургічних втручаннях з приводу об'ємних утворень ділянки МСС через можливість виконання чітко аргументованого доступу, зменшення ризику інтраопераційного пошкодження ЗСЗП та виникнення післяопераційних ускладнень у подальшому.

Висновки

Наявні анатомічні описи анальних сфінктерів потребують у сучасному світі більш ґрунтовного дослідження задля попередження їх травмування під час виконання оперативних втручань.

Зовнішній анальний сфінктер має просторову форму триповерхової овальної структури, витягнутої у передньо-задньому напрямку із переважанням каудальної м'язової порції.

При виконанні радикальних оперативних втручань з приводу пілонідальної хвороби у дітей за cleft-lift методикою необхідним є завершувати край оперативного доступу на відстані не ближче, ніж за 3 см до краю анального сфінктеру.

Перспективи подальших досліджень

Оскільки хірургічні втручання при ПХ у дітей часто мають велику кількість емпіричних рекомендацій, а також відсутні застереження про те, які анатомічні структури можуть бути пошкоджені під час оперативного втручання, існує необхідність більш детального та глибокого дослідження крижово-куприково-сідничної ділянки у дітей з метою виявлення їх ключових особливостей. Це дозволить значно зменшити ризик їх пошкодження та дасть змогу більш чітко розробити план виконання оперативних втручань з приводу ПХ у дітей.

Автори заявляють про відсутність конфлікту інтересів.

References/Література

1. Anderson A. (1847). Hair extracted from an ulcer. Boston Med. Surgical Journal. 36(4): 74–76.
2. Bascom J. (1980). Pilonidal disease: origin from follicles of hairs and results of follicle removal as treatment. Surgery. 87(5): 567–572.
3. Karydakis GE. (1992). Easy and successful treatment of pilonidal sinus after explanation of its causative process. Aust. N Z J Surg. 62(5): 385–389;
4. Konoplitskyi V, Shavliuk R, Dmytriiev D, Dmytriiev K, Kyrychenko O, Zaletskyi B, Olkhomiak O. (2019). Pilonidal disease: changes in understanding of etiology, pathogenesis and approach to treatment. Wiadomosci Lekarskie. Warsaw. Poland. 72(8): 1559–1565.
5. Konoplytsky VS, Shavliuk RV, Shavliuk VM. (2019). Pilonidal desease in children. Are all issues of pathogenesis solved? Hospital Surgery. Journal named by L.Ya. Kovalchuk. (3): 68–74. [Конопліцький ВС, Шавлюк РВ, Шавлюк ВМ. (2019). Пілонідальна хвороба у дітей. Чи усі питання патогенезу вирішені? Шпитальна хірургія. Журнал імені Л.Я. Кокальчука. (3): 68–74].
6. Poverin GV, Evdokimov AN. (2019). Kistyi kopchika u detey (klinika, diagnostika i hirurgicheskoe lecheniya. Rossiyskiy vestnik detskoy hirurgii, anesteziologii i reanimatologii. 9(2): 105–120. [Поверин ГВ, Евдокимов АН. (2019). Кисты копчика у детей (клиника, диагностика и хирургическое лечение). Российский вестник детской хирургии, анестезиологии и реаниматологии. 9(2): 105–120].

Відомості про авторів:

Конопліцький Віктор Сергійович *– д.мед.н., проф., зав. каф. дитячої хірургії Вінницького НМУ імені М.І. Пирогова. Адреса: м. Вінниця, вул. Пирогова, 56. https://orcid.org/0000-0001-9525-1547.*

Шавлюк Руслан Володимирович *– аспірант каф. дитячої хірургії Вінницького НМУ імені М.І. Пирогова. Адреса: м. Вінниця, вул. Пирогова, 56. https://orcid.org/0000-0002-3542-1599.*

Стаття надійшла до редакції 01.09.2020 р., прийнята до друку 07.12.2020 р.

Читайте нас на сайті: http://med-expert.com.ua

УДК 617.5-001-089.843-031:611.74-032:611.77

О.Б Боднар[1], С.О. Сокольник[1], Л.І. Ватаманеску[1], Р.Ю. Рандюк[1], А.О. Боднар[2]

Використання шкірно-підшкірно-фасціальних ротаційних клаптів на живильній ніжці для закриття поверхневих дефектів у дітей

[1]ВДНЗ «Буковинський державний медичний університет», м. Чернівці, Україна
[2]Чернівецький ліцей №3 медичного спрямування, Україна

Paediatric surgery.Ukraine.2020.4(69):51-56; DOI 10.15574/PS.2020.69.51

For citation: Bodnar O, Sokolnyk S, Vatamanesku L, Randiuk R, Bodnar A. (2020). Use of the cutaneous-subcutaneous-fascial rotational flap on nutrition branch for covering surface defects in children. Paediatric Surgery.Ukraine. 4(69):51-56; doi 10.15574/PS.2020.69.51

Актуальність. До захворювань, які супроводжуються значними шкірно-підшкірно-фасціальними дефектами під час оперативного втручання у дітей, відносять: пілонідальну кісту (ПК), спинномозкову грижу (СМГ), гангрену Фурньє та рани. Різноманітні методи хірургічного лікування ПК складаються з етапів: видалення кісти та укриття ранової поверхні з накладанням швів або залишення ранової поверхні відкритою. Існуючі способи укриття дефекту при СМГ у дітей не можуть задовільнити хірургів, оскільки супроводжуються значним натягом тканин, що викликає подальші ускладнення. Гангрена Фурньє у дітей досить рідкісне захворювання з великою площею ураження м'яких тканин. Первинна хірургічна обробка ран у дитячому віці потребує індивідуального підходу з обранням вірного способу закриття дефекту.

Мета роботи. Вивчити можливості використання ротації васкуляризованих шкірно-підшкірно-фасциальних клаптів (ШПФК) для хірургічного лікування поверхневих дефектів у дітей.

Матеріали та методи. Проведено аналіз хірургічного лікування поверхневих дефектів у 73 дітей в умовах Міської дитячої клінічної лікарні (м. Чернівці) з ПК (29 дітей); СМГ (20 дітей); ранами обличчя, кінцівок та тулуба (23 дитини); гангреною Фурньє (1 дитина). Проведено порівняння використання традиційних методів лікування та ротаційних способів використання ШПФК. Проаналізовано строки загоєння та післяопераційні ускладнення.

Результати. При використанні традиційних способів лікування ПК ускладнення спостерігалися в 50% випадків, при застосуванні запропонованої пластики ротаційними ШПФК – у 6,67%; при СМГ – в 44,44% та 18,18%, при ранах – в 27,27% та 8,33%, відповідно. Пластична реконструкція при гангрені Фурньє зажила на 40 добу післяопераційного періоду.

Висновок. Застосування шкірно-підшкірно-фасціальної ротаційної пластики клаптями з перфорантними судинами дозволяє зменшити кількість ускладнень після операцій з приводу ПК, СМГ, первинній хірургічній обробці ран, гангрені Фурньє.

Дослідження було виконане відповідно до принципів Гельсінської Декларації. Протокол дослідження погоджений Локальним етичним комітетом установи. На проведення дослідження було отримано інформовану згоду батьків та дітей.

Автори заявляють про відсутність конфлікту інтересів.

Ключові слова: шкірно-підшкірні-фасціальні клапті, поверхневі дефекти, діти.

Use of the cutaneous-subcutaneous-fascial rotational flap on nutrition branch for covering surface defects in children

O. Bodnar[1], S. Sokolnyk[1], L. Vatamanesku[1], R. Randiuk[1], A. Bodnar[2]
[1]Higher State Educational Establishment of Ukraine «Bukovinian State Medical University», Chernivtsy
[2]Chernivtsy Lyceum No.3 medical field lyceum, Ukraine

Introduction. Diseases that are accompanied by significant cutaneous-subcutaneous-fascial defects during surgery in children include: pilonidal cyst (PC), spinal hernia (SH), Fournier's gangrene and wounds. Various methods of surgical treatment of PC consist of the stages: removal of the cyst and covering the

Читайте нас на сайті: http://med-expert.com.ua

wound surface with suturing or leaving the wound surface open. The existing methods of covering a defect in SH in children cannot satisfy surgeons, because they are accompanied by significant tissue tension, which causes complications. Fournier's gangrene in children is a rare disease with a large area of soft tissue damage. Initial surgical debridement of wounds in childhood requires an individual approach with the choice of the correct method to close the defect.
Purpose. To study the possibilities of using the rotation of vascularized cutaneous-subcutaneous-fascial flap (CSFF) for the surgical treatment of superficial defects in children.
Materials and methods. The surgical treatment of superficial defects in 73 children in a City Children's Hospital (Chernivtsi) with PC (29 children), SH (20 children), wounds of the face, limbs and trunk (23 children), Fournier gangrene (1 child) was analyzed. We compared the performing of traditional methods of treatment and rotational methods of using CSFF. Recovery time and postoperative complications were analyzed.
Results. By using traditional methods of treating PC, complications were observed in 50%, when using the proposed plastic surgery with rotational CSFF in 6.67%; in case of SH – in 44.44% and 18.18%, with wounds – in 27.27% and 8.33%, respectively. Plastic reconstruction in Fournier's gangrene recovered on the 40th day of the postoperative period.
Conclusion. The use of cutaneous-subcutaneous-fascial rotational flap with perforating vessels surgery allows to reduce the amount of complications after operations for PC, SH, initial surgical debridement of wounds, Fournier's gangrene.
The research was carried out in accordance with the principles of the Helsinki Declaration. The study protocol was approved by the Local Ethics Committee of participating institution.
The informed consent of the patient was obtained for conducting the studies.

Key words: cutaneous-subcutaneous-fascial flaps, superficial defects, children.

Использование кожно-подкожно-фасциальных ротационных лоскутов на питающей ножке для закрытия поверхностных дефектов у детей

О.Б. Боднар[1], С.О. Сокольник[1], Л.И. Ватаманеску[1], Р.Ю. Рандюк[1], А.О. Боднар[2]
[1]ВГУЗ «Буковинский государственный медицинский университет», г. Черновцы, Украина
[2]Черновицкий лицей №3 медицинского направления, Украина

Актуальность. К болезням, которые сопровождаются значительными кожно-подкожно-фасциальными дефектами во время оперативного вмешательства у детей, относят: пилонидальную кисту (ПК), спинномозговую грыжу (СМГ), гангрену Фурнье и раны. Разнообразные методы хирургического лечения ПК состоят из этапов: удаление кисты и укрытие раневой поверхности с наложением швов или оставление раневой поверхности открытой. Существующие способы укрытия дефекта при СМГ у детей не могут удовлетворить хирургов, поскольку сопровождаются значительным натяжением тканей, что вызывает осложнения. Гангрена Фурнье у детей является достаточно редкостным заболеванием с большой площадью поражения мягких тканей. Первичная хирургическая обработка ран в детском возрасте требует индивидуального подхода с выбором верного способа закрытия дефекта.
Цель. Изучить возможности использования ротации васкуляризированных кожно-подкожно-фасциальных лоскутов (ШПФЛ) для хирургического лечения поверхностных дефектов у детей.
Материалы и методы. Проведен анализ хирургического лечения поверхностных дефектов у 73 детей в условиях городской детской клинической больницы (ГДКЛ, г. Черновцы) с ПК (29 детей); СМГ (20 детей); ранами лица, конечностей и туловища (23 детей); гангреной Фурнье (1 ребенок). Проведено сравнение использования традиционных методов лечения и ротационных способов использования ШПФЛ. Проанализированы строки заживления и послеоперационные осложнения.
Результаты. При использовании традиционных способов лечения ПК осложнения наблюдались в 50% случаев, при использовании предложенной пластики ротационным ШПФЛ в 6,67%; при СМГ – в 44,44% и 18,18%, при ранах – в 27,27% и 8,33%, соответственно. Пластическая реконструкция при гангрене Фурнье зажила на 40 сутки послеоперационного периода.
Вывод. Использование кожно-подкожно-фасциальной ротационной лоскутной пластики с перфорантными сосудами позволяет уменьшить количество осложнений после операций по поводу ПК, СМГ, первичной хирургической обработки ран, гангрены Фурнье.
Исследование было выполнено в соответствии с принципами Хельсинкской Декларации. Протокол исследования был одобрен Локальным этическим комитетом учреждения. На проведение исследований было получено информированное согласие родителей, детей.
Авторы заявляют об отсутствии конфликта интересов.

Ключевые слова: кожно-подкожно-фасциальные лоскуты, поверхностные дефекты, дети.

Актуальність

Пілонідальна кіста (ПК) – поширена патологія куприкової зони. Це захворювання зустрічається з частотою 26 на 100 тис. осіб. [5] Оперативні методи, які використовуються для лікування ПК, супроводжуються високою кількістю ускладнень та рецидивів захворювання [4]. Існують різноманітні методики оперативного лікування ПК: підшкірне видалення ПК (сінусектомія), усунення ПК з наступним підшиванням країв рани до її дна, видалення ПК з ушиванням рани наглухо, марсупіалізація, відкрите висічення. Лапароскопічні технології не можуть задовольнити хірургів через велику кількість ускладнень [8].

Дефекти нервової трубки спостерігаються з частотою 1 на 1000 новонароджених. Багато технічних прийомів було запропоновано для закриття дефекту, від простого ушивання рани до «пересадки» тканин. Основною метою ушивання ран при спинномозкових грижах (СМГ) є надійність та міцність за відсутності натягу тканин, які мають слугувати основою хірургічної техніки [7].

Гангрена Фурньє у дітей є казуїстичним захворюванням, зустрічається вкрай рідко та супроводжується високим відсотком летальності, пошук засобів закриття ранових поверхонь досі триває. Пропонуються місцеві, еспандерні, вільні та комбіновані пластики [2].

Способи первинної хірургічної обробки (ПХО) ран у дітей потребують певного кваліфікаційного рівня хірурга, що зможе забезпечити функціональну спроможність та естетичну ефективність [3].

Читайте нас на сайті: http://med-expert.com.ua

Мета роботи. Вивчити можливості використання ротації васкуляризованих шкірно-підшкірно-фасциальних клаптів (ШПФК) для хірургічного лікування поверхневих дефектів у дітей.

Матеріали та методи дослідження

У клініці дитячої хірургії Міської дитячої лікарні (м. Чернівці) поведено 73 операції з використанням васкуляризованих клаптів для закриття поверхневих дефектів, згідно патології. Діти були розподілені на дві групи: I (основна) група (39 дітей) – хірургічні втручання з використанням васкуляризованих клаптів, II (порівняння) група (34 дитини) – хірургічні втручання із використанням традиційних методів лікування (табл. 1).

В основній групі з метою хірургічного лікування ПК застосовували модифіковану пластику клаптів на живильній ніжці (рис. 1). Огинаючими утворення розрізами, захоплюючи усі первинні та вторинні отвори, розсікали шкіру таким чином, щоб вона набувала форми дельтоїда. За допомогою електрокоагулятора ПК видаляли до крижово-куприкової фасції, виконували гемостаз. Латерально, зі сторони меншої половини дельтоїда, виконувався косопоперечний, а від його латерального кінця вертикально-паралельний розріз шкіри. Відповідно так викроювали ШПФК на живильній ніжці, який у своєму складі, відповідно, містив: шкіру, підшкірну жирову клітковину та fascia gluteal. Клапоть на живильній судинній ніжці біля основи вільно, без натягу, міг переміщуватись. Після переміщення останнього, накладали вузлові шви на підшкірну жирову клітковину ШПФК та основної рани. Якщо основна рана була більша за об'єм, який закривався ШПФК, то на верхівку основної рани накладались додаткові 1–3 шви. До дна рани, через контрапертуру, латерально накладали трубчастий дренаж.

Пошарово зашивали основну та «клаптеву» рани. Накладали асептичну пов'язку. Починаючи з 3-ї доби післяопераційного періоду, виконувалися перев'язки (10 дітей).

У випадках, коли вторинні норицеві отвори охоплювали значну кількість тканин, розрізу, що огинав утворення, надавали форму не дельтоїда, а неправильного чотирикутника, щоб з однієї сторони, від середньої лінії, розріз охоплював більше тканин. Це допомагало зменшити розмір рани та зекономити тканини для подальшої пластики (5 дітей).

У групі порівняння використовували методику видалення ПК з підшиванням країв рани до крижової фасції. Двома огинаючими розрізами висікалася ПК з первинними та вторинними норицевими отворами. Підшкірна клітковина висікалась латеральніше, за допомогою апарату електрокоагуляції в режимі роботи «різання», за рахунок чого розріз шкіри був меншим. Після вилучення утворення, виконувався гемостаз. Проводилась санація рани розчинами антисептиків. На відстані 1,0–1,5 см від шкірного краю рани проколювали шкіру, нитку проводили під дном рани так, щоб була захоплена крижово-куприкова фасція. Виколювались на протилежному боці рани, відступивши 3–4 мм від середньої лінії. Так прошивали рану по всій довжині у «шаховому» порядку, дотримуючись відстані 1,5–2 см між швами. Після затягування лігатур низведені краї рани були зафіксовані до дна, між ними утворювалась смужка дна рани, яка виконувала дренажну функцію, шириною 0,3–0,5 см. На дно рани наносились антисептичні та регенераторні мазі або колагенова пластина. Починаючи з 3-ї доби післяопераційного періоду, виконувались перев'язки (14 дітей).

Операції при СМГ робилася в кілька етапів:

1. Розріз виконували каудально та навколо невральної пластинки грижового мішка із максимальним збереженням шкіри. Тверду мозкову оболонку (ТМО) відшаровували від дорзальної фасції та прилеглих тканин шляхом дисекції.

2. Виконували менінгорадикулолізис. Якщо нервові корінці були тонкі, атрофічно змінені, їх залишали, оскільки було неможливим відділити їх від грижового мішка.

Таблиця 1

Розподіл дітей, які потребували використання васкуляризованих клаптів, згідно патології

Патологія	Групи дітей		Всього
	I (основна)	II (порівняння)	
Пілонідальна кіста	15	14	29
Спиномозкова грижа	11	9	20
Рани (первинна хірургічна обробка ран)	12	11	23
Гангрена Фурн'є. Лімфолейкоз.	1	-	1
Всього	39	34	73

Читайте нас на сайті: http://med-expert.com.ua

Рис. 1. Хлопчик 14 років. Пілонідальна кіста. Пластика ранового дефекту ротаційним васкуляризованим ШПФК

Рис. 2. Хлопчик, 2 доба. Пластика рахішизису ротаційним ШПФК за *Mustafa Kűrşat Evrenos, Haldun Onuralp Kamburoglu (Turkey, 2017)* у власній модифікації.

Рис. 3. Хлопчик, 14 років. Гангрена Фурньє, важкий перебіг, флегмонозна стадія III з розповсюдженим некрозом, блискавична форма, сепсис, лімфолейкоз. Обширний дефект з грануляційною тканиною

Рис. 4. Хлопчик, 14 років. Гангрена Фурньє, важкий перебіг, флегмонозна стадія III з розповсюдженим некрозом, блискавична форма, сепсис, лімфолейкоз. Пластика ротаційними ШПФК.

Рис 5. Хлопчик, 14 років. Гангрена Фурньє, важкий перебіг, флегмонозна стадія III з розповсюдженим некрозом, блискавична форма, сепсис, лімфолейкоз. Пластика ротаційними ШПФК. Загоєння рани (45 доба після операції).

3. ТМО мобілізували, відокремлювали від торако-люмбальної фасції до появи нервових елементів та епідуральних вен. Необхідною умовою була відсутність перфорацій оболонки та збереження функціонально-активних елементів. Пересікали спайки між хребтом та спинним мозком (11 дітей). Перед ушиванням ТМО перевіряли вільну прохідність спинномозкового каналу.

4. ТМО ушивали безперервним швом PDS 6 /0 поздовжньо. У 5 дітей вдалося створити дуплікатору ТМО.

5. Пластичну реконструкцію спинномозкового каналу створювали шляхом покриття ТМО фасціом'язовими клаптями (*spine muscles або gluteus maximus*) із розворотом на 180° за *Bayer*, без натягу (*Vicril 3/0*). У випадку вираженого кіфозу проводили вертебральну остеотомію (7 дітей).

Згідно пластики шкіри, діти були поділені на дві групи.

Основна група – 11 (55%) дітей, у яких дефект був >5 см. Закриття дефекту виконували білатеральними фасціо-шкірними клаптями (з перфорантними судинами), ротуючи їх за *Mustafa Kűrşat Evrenos, Haldun Onuralp Kamburoglu (Turkey, 2017)* [5].

Група порівняння – 9 (45%) дітей, у яких розмір дефекту був <5 см. У такому випадку виконували традиційну пластику. Клапті шкіри мобілізували латерально до серединної лінії живота та зшивали над дефектом без натягу (не завжди було можливо) (рис. 2).

Гістологічне дослідження шкіри (n=20) виявляло значну кількість судин та навіть нервів, що свідчило про доцільність цієї методики.

Метою цього етапу операції було закриття дефекту без натягу для створення надійного покрит-

Читайте нас на сайті: http://med-expert.com.ua

Таблиця 2
Ускладнення у дітей, оперованих з приводу ПК

Ускладнення	Пілонідальна кіста (n=20)	
	Основна група (n=15)	Група порівняння (n=14)
Кровотеча	-	1
Гнійно-запальний процес	1	3
Неспроможність рани	-	1
Некроз країв рани	-	2
Всього	1	7

Таблиця 3
Ускладнення у дітей, оперованих з приводу СМГ

Ускладнення	Спинномозкова грижа (n=20)	
	Основна група (n=11)	Група порівняння (n=9)
Розходження країв рани	1	3
Лікворея	-	1
Накопичення ліквору під шкірою	1 Встановлення шунта)	-
Всього	2	4

тя без порушення кровопостачання клаптів шкіри. Перший розріз проводили з верхньої точки рани косо латерально та вверх. У цьому випадку основою була торако-люмбарна фасція. Другий розріз робили з нижньої точки рани косо латерально та вниз.

Верхні дорзальні міжреберні та нижні люмбарні перфорантні судини були ізольовані й захищені, особливо в основі клаптів.

Ми використовували реконструкцію дефектів шляхом білатеральних фасціо-підшкірно-шкірних ротованих клаптів з перфорантними судинами відповідно до концепції *Jeong Tae Kim (South Korea, 2005)* [6].

Проводили ротацію верхнього та нижнього клаптів у протилежних позиціях (верхній до низу, нижній доверху). Клапті наближували до середини рани без натягу та зшивали вузловими швами (PDS 5/0, PDS 4/0). Відсутність натягу, захист перфорантних судин, достатність клаптів для закриття дефекту були необхідними умовами проведення операції.

До основної групи при ПХО включили дітей, яким із метою закриття ранової поверхні ноги, руки, обличчя чи тулуба використовували пластику трикутними клаптями за Лімбергом на живильній ніжці без натягу (12 дітей). У групі порівняння провели ушивання ранової поверхні з помірною мобілізацією країв рани (11 дітей).

В одного пацієнта з гангреною Фурньє, важким перебігом, флегмонозною стадією III з розповсюдженим некрозом, блискавичною формою, сепсисом, лімфолейкозом проводили лікування рани до її повного очищення колагенолітичними засобами та за допомогою ультразвукової кавітації (рис. 4).

Через місяць вдалося виконати двоетапну ротаційну пластику місцевими тканинами із застосуванням ШПФК на живильній ніжці з перфорантними судинами з ділянки *m. gluteus* та медіальної поверхні стегна (рис. 4).

У ділянці уретри була застосована вільна шкіряна пластика шкірою стегна (рис. 5).

Ефективність застосованих способів оцінювали за швидкістю загоювання рани та наявністю ускладнень.

Результати досліджень та їх обговорення

При оцінці ускладнень у дітей, оперованих із приводу ПК, визначали кровотечу, гнійно-запальний процес, неспроможність швів та некроз країв рани (табл. 2).

Отже, в 50% дітей при застосуванні традиційної операції видалення ПК спостерігалися ускладнення, що вплинули на якість життя.

Швидкість загоєння рани після видалення ПК в основній групі була 12–15 діб, у групі порівняння 20–35 діб.

При оцінці ускладнень дітей, оперованих з приводу СМГ, визначали розходження країв рани, лікворею крізь шви, накопичення ліквору під швами (табл. 3).

Таким чином, в основній групі визначали 18,18% ускладнень, в групі порівняння – 44,44%.

В основній групі дітей із СМГ загоєння ран тривало від 20 до 35 діб. У дітей групи порівняння – від 14 до 30 діб. Але необхідно враховувати, що дефект у дітей основної групи був значно більшим та не міг бути закритий традиційним шляхом.

При виконанні ПХО ран клаптевим способом в основній групі в 1 (8,33%) дитини спостерігали розходження країв рани з некрозом та загоєння вто-

Читайте нас на сайті: http://med-expert.com.ua

ринним натягом, що було наслідком неадекватної оцінки кровопостачання клаптів. У групі порівняння розходження країв рани із подальшим нагноєнням спостерігали в 3 (27,27%) пацієнтів, що було пов'язано із натягом тканин. В основній групі загоєння тривало від 7 до 14 діб, у групі порівняння – від 7 до 20 діб.

Загоєння ран у пацієнта з гангреною Фурньє відбулося на 40 добу післяопераційного періоду.

Висновки

Використання традиційних способів закриття великих поверхневих дефектів супроводжувалося розвитком ускладнень в 50% після операцій з приводу ПК, 44,44% – операцій з приводу СМГ та 27,27% – після ПХО ран у дітей.

Застосування шкірно-підшкірно-фасціальної ротаційної пластики клаптів з перфорантними судинами дозволяє зменшити кількість ускладнень після операцій з приводу ПК, СМГ, ПХО ран, гангрені Фурньє.

Перспективи подальшого пошуку. Подальший пошук буде здійснюватися у вивченні можливостей використання ШПФК на судинній ніжці при закритті віддалених дефектів з використанням мікрохірургічної техніки.

Автори заявляють про відсутність конфлікту інтересів.

References/Література

1. Bodnar O, Roshka A, Vatamanesku L et al. (2020). Spinal Dysraphism of Lumbosacral Area in Infants: Aspects of Surgical Treatment. J Pediatr Neonatal. 2(1): 1–6.
2. Bordakov PV, Bordakov VN, Gain YuM, Shakhrai SV, Gain MYu. (2017). Fournier's gangrene: clinic, diagnostics, treat-ment. Wounds and Wound Infections. The Prof. B.M. Kostyuchenok Journal. 4(1): 14—23. [Бордаков ПВ, Бордаков ВН, Гаин ЮМ, Шахрай СВ, Гаин МЮ. (2017). Гангрена Фурнье: клиника, диагности-ка, лечение. Раны и раневые инфекции. Журнал им. проф. Б. М. Костючёнка. 4(1): 14—23].
3. Cymbalyuk VI, Luzan BN, Tatarchuk MM. (2013). Prichiny povtornyh operacij pri travme nervov verhnih i nizhnih konechnostej. Mezhdunarodnyj nevrologicheskij zhurnal. 4 (58): 11–14. [Цымбалюк ВИ, Лузан БН, Татарчук ММ. (2013). Причины повторных операций при травме нервов верхних и нижних конечностей. Международный неврологический журнал. 4 (58): 11-14].
4. Duman K, Gırgın M, Harlak A. (2017). Prevalence of sacrococcygeal pilonidal disease in Turkey. Asian Journal of Surgery. 40: 434–437.
5. Farrell D, Murphy S. (2011). Negative pressure wound therapy for recurrent pilonidal disease: a review of the literature. J Wound Ostomy Continence Nurs. 38: 373–378.
6. Kim JT. (2005). New nomenclature concept of perforator flap. Br J Plast Surg. 58(4): 431-440. doi: 10.1016/j.bjps.2004.12.009
7. Mustafa Kürşat Evrenos, Haldun Onuralp Kamburoğlu, Mehmet Seçer, Kadir Çınar, Mehmet Dadacı5, Bilsev İnce. (2017). Clinical Outcomes of Large Meningomyelocele Defect Repair by Bilateral Fasciocutaneous Rotation and Advancement Flaps with Perforators. Turkish Journal of Plastic Surgery. Türk Plastik Rekonstrüktif ve Estetik Cerrahi Dergisi. 25(3): 113–119. doi: 10.5152/TurkJPlastSurg.2017.2144
8. Pini Prato A, Mazzola C, Mattioli G et al. (2018). Preliminary report on endoscopic pilonidal sinus treatment in children: results of a multicentric series. Pediatric Surgery International. 34(6): 687–692.

Відомості про авторів:

Боднар Олег Борисович *– д.мед.н. проф., зав. каф. дитячої хірургії та отоларингології ВДНЗ України «Буковинський державний медичний університет». Адреса: м. Чернівці, вул. Буковинська, 4; тел.: (0372) 53-84-56. http://orcid.org/0000-0002-4390-3336.*

Сокольник С.О. *– д.мед.н. проф., проф. каф. дитячої хірургії та отоларингології ВДНЗ України «Буковинський державний медичний університет». Адреса: м. Чернівці, вул. Буковинська, 4; тел.: (0372) 53-84-56. http://orcid.org/0000-0002-5588-5083*

Ватаманеску Лівій Іванович *– к.мед.н. асистент каф. дитячої хірургії та отоларингології ВДНЗ України «Буковинський державний медичний університет». Адреса: м. Чернівці, вул. Буковинська, 4; тел.: (0372) 53-84-56. https://orcid.org/0000-0001-8675-1267*

Рандюк Роман Юрійович *– лікар-інтерн, ст. лаборант каф. дитячої хірургії та отоларингології ВДНЗ України «Буковинський державний медичний університет». Адреса: м. Чернівці, вул. Буковинська, 4; тел.: (0372) 53-84-56*

Боднар Анастасія Олегівна *– студентка Чернівецького ліцею №3 медичного спрямування. Адреса: м. Чернівці, вул. Залозецького, 13а.*

Стаття надійшла до редакції 03.06.2020 р., прийнята до друку 12.11.2020 р.

Читайте нас на сайті: http://med-expert.com.ua

УДК 616.5-003.829-089-053

В.С. Конопліцький, О.В. Пасічник, В.В. Мотигін, Ю.Є. Коробко, О.В. Тертишна

Методика визначення ступеня радикалізму видалення пігментних невусів шкіри у дітей

Вінницький національний медичний університет імені М. І. Пирогова, Україна

Paediatric surgery.Ukraine.2020.4(69):57-62; DOI 10.15574/PS.2020.69.57

For citation: Konoplitskiy VS, Pasechnyk OV, Motygin VV, Korobk YYe, Tertyshna OV et al. (2020). Method of determining the degree of radicalism removal of pigment skin nevuses in children. Paediatric Surgery.Ukraine. 4(69):57-62; DOI 10.15574/PS.2020.69.57

Невуси – доброякісні пухлини меланоцитарного генезу. Вроджені меланоцитарні невуси виявляються при народженні або безпосередньо після народження дитини (1% малюків). Невусні клітини простих невусів можуть розповсюджуватись в глибокі відділи дерми. Тому при звичайному методі видалення іноді продовжується ріст неповністю видалених невусних клітин. При цьому на місці рубця з'являється невелике пігментне вогнище. Ці вогнища зазвичай відповідають гістологічній будові первинного невусу без будь-яких ознак малігнізації. У роботі представлений аналіз хірургічних підходів до лікування пігментних невусів шкіри. Із урахуванням досліджень в галузі мікроархітектоніки шкіри обґрунтовані та запропоновані шляхи покращення методу лікування первинної пухлини.

Мета: підвищити ефективність визначення ступеня радикалізму видалення пігментних невусів шкіри в дітей із урахуванням товщини гіподерми в різних анатомічних ділянках організму.

Матеріали та методи дослідження. Робота виконувалась на базі відділення онкогематології Вінницької обласної дитячої клінічної лікарні в період з 2018 по 2020 рр. Клінічний розподіл особливостей хірургічних втручань при пігментних невусах шкіри передбачав аналіз даних медичних карт амбулаторних та стаціонарних хворих (120 документів). Вік пацієнтів обох статей знаходився в межах від 3 до 16 років. Аналізу підлягали пацієнти з локалізацією пігментних новоутворень у різних ділянках кінцівок (68 спостережень) та тулуба (52 дитини).

Результати. Використання запропонованої розрахункової моделі в лікуванні 120 хворих із пігментними невусами за період 2018–2020 рр. дозволило уникнути рецидивного перебігу патології в усіх випадках.

Висновки. Запропонована методика визначення радикалізму видалення пігментних невусів шкіри шляхом математичного обчислення співвідношень площ видалених тканин на рівні шкіри та на рівні апоневрозу з урахуванням товщини гіподерми в різних ділянках тіла дозволяє чітко розраховувати індивідуальні параметри операційної рани.

Дослідження виконані відповідно до принципів Гельсінської Декларації. Протокол дослідження ухвалений Локальним етичним комітетом всіх зазначених у роботі установ. На проведення досліджень було отримано інформовану згоду батьків, дітей.

Автори заявляють про відсутність конфлікту інтересів.

Ключові слова: діти, хірургічне лікування, невуси, шкіра, первинна пухлина.

Method of determining the degree of radicalism removal of pigment skin nevuses in children

V.S. Konoplitskiy, O.V. Pasechnyk, V.V. Motygin, Y.Ye. Korobk, O.V. Tertyshna

National Pirogov Memorial Medical University, Vinnytsia, Ukraine

Nevi are benign melanocytic tumors. Congenital melanocytic nevus is detected at birth or shortly after birth in 1% of infants. The nevus cells of simple nevi can spread into the deep layers of the dermis. So incompletely excised nevus cells may at times continue to grow when the conventional excising technique is applied. A small pigment focus may therewith be detectable in the presence of a scar. These foci usually repeat the histological pattern of the primary nevus without any signs of malignization. The article presents an analysis of the data surgical approaches in the treatment nevus of the dermis. There are ways of improving surgical method of treatment of primary tumor based on research in the field of microarchitectonics of the skin.

The aim: to increase the effectiveness of determining the degree of radicalism of removal of pigmental nevi in children, taking into account the thickness of the hypoderma in different anatomical areas of the body.

Materials and methods of research. The work was carried out on the basis of the department of oncohematology of Vinnytsia Regional Children's Clinical Hospital in the period from 2018 to 2020. Clinical distribution of features of surgical interventions in pigmented skin nevi involved analysis of data of medi-

Читайте нас на сайті: http://med-expert.com.ua

cal cards of patients (120 documents). The age of patients of both sexes was between 3 and 16 years old. Patients with localization of pigmented neoplasms in different areas of the extremities (68 observations) and the trunk (52 children) were subject to analysis.
Conclusions. The proposed methodology for determining the radicalism of removing pigmented skin nevi by mathematically calculating the ratios of the areas of the removed tissues at the skin level and at the level of aponeurosis, taking into account the thickness of the hypoderma in different parts of the body, allow you to clearly calculate the individual parameters of the operating wound.
The research was carried out in accordance with the principles of the Helsinki Declaration. The study protocol was approved by the Local Ethics Committee of participating institution.
The informed consent of the patient was obtained for conducting the studies.

Key words: children, surgical treatment, nevus, skin, primary tumor.

Методика определения степени радикализма удаления пигментных невусов кожи у детей

В.С. Коноплицкий, О.В. Пасечник, В.В. Мотыгин, Ю.Е. Коробко, Е.В. Тертышная
Винницкий национальный медицинский университет имени Н. И. Пирогова, Украина

Невусы – доброкачественные опухоли меланоцитарного генеза. Врожденные меланоцитарные невусы выявляются при рождении или вскоре после рождения (1% новорожденных). Невусные клетки простых невусов могут распространяться на глубокие отделы дермы. Поэтому при обычном методе удаления иногда продолжается рост неполностью удаленных невусных клеток. При этом на фоне рубца обнаруживается небольшой пигментный очаг. Эти очаги обычно соответствуют гистологическому строению первичного невуса без каких-либо признаков малигнизации. В статье представлен анализ хирургических подходов к лечению пигментных невусов кожи. С учетом исследований в области микроархитектоники кожи обоснованы и предложены пути совершенствования хирургического метода лечения первичной опухоли.
Цель: повысить эффективность определения степени радикализма удаления пигментных невусов кожи у детей, учитывая толщину гиподермы в различных анатомических областях тела.
Материалы и методы исследования. Работы проводились на базе отделения онкогематологии Винницкой областной детской клинической больницы в период с 2018 по 2020 гг. Клиническое распределение особенностей хирургических вмешательств при пигментных невусах кожи включало анализ медицинских карт амбулаторных и стационарных пациентов (120 документов). Возраст пациентов обоих полов был от 3 до 16 лет. Пациенты с локализацией пигментированных неоплазм в различных областях конечностей (68 наблюдений) и туловища (52 ребенка) подвергались анализу.
Результаты. Использование предложенной модели в лечении 120 пациентов с пигментными невусами в период 2018–2020 гг. позволило избежать рецидивирующего течения патологии во всех случаях.
Исследование было выполнено в соответствии с принципами Хельсинкской Декларации. Протокол исследования был одобрен Локальным этическим комитетом учреждения. На проведение исследований было получено информированное согласие родителей, детей.
Авторы заявляют про отсутствие конфликта интересов.

Ключевые слова: дети, хирургическое лечение, невусы, кожа, первичная опухоль.

Вступ

Меланоцитарні новоутворення шкіри привертають увагу фахівців у першу чергу в зв'язку із їх значною поширеністю, а ще тому, що до цієї групи захворювань відноситься меланома шкіри, яка часто розвивається із доброякісного пігментного новоутворення – невуса [3,18]. Вроджені меланоцитарні невуси виявляються у 1% новонароджених [12]. При цьому особлива увага приділяється диспластичним невусам, до яких відносяться епідермальні та змішані невуси, діаметр яких перевищує 5 мм, з нерівномірним розподілом пігменту на поверхні та нечітким контуром [7].

За даними деяких авторів, меланома шкіри в дітей виникає у 20% із невусів невеликих та середніх розмірів [2,11,16].

Часто через видиму простоту хірургічного лікування пігментних невусів шкіри використовують спрощені лікувальні маніпуляції, що негативно позначається на перебігу захворювання та віддалених результатах, одним із яких є рецидив захворювання [14]. У світовій літературі наводяться різні дані щодо частоти рецидивів після лікування пігментних невусів, показник яких коливається в межах від 6% до 41% [8,9]. У вітчизняній літературі частота рецидивів наводиться в межах 20% [10].

Крім того, у практичній діяльності лікарів хірургів та онкологів трапляються випадки, коли в ділянці видалення пігментних невусів з'являються вогнища пігментації [17]. У класифікації ВООЗ такі невуси виділені в групу «*persistent melanocytic nevus*», тобто «*продовжений ріст невуса*», який є ускладненим перебігом захворювання, що за своїм гістогенезом є окремою формою патології, яка не відповідає суто рецидиву пухлини [1,6,15].

З метою покращення результатів хірургічного лікування новоутворень шкіри використовують методики хірургічного висічення шкіри з пухлиною, жировою клітковиною та прилеглою фасцією єдиним блоком під тупим кутом до основи рани, що дозволяє збільшити об'єм висіченої жирової клітковини та лімфатичних капілярів у порівнянні з традиційним підходом [5].

Але при визначенні співвідношення площі висіченого шкірного клапотя до площі тканин, видалених на рівні фасції, не враховується їх кореляція із товщиною гіподерми, величина якої різниться в різних ділянках тіла, що в свою чергу зменшує радикалізм втручання.

Отже, враховуючи значний відсоток негативних наслідків лікування пігментних невусів через велику кількість рецидивів, відсутність єдиного погляду на

Читайте нас на сайті: http://med-expert.com.ua

хірургічну тактику радикального видалення пухлин, була зроблена спроба визначення доцільності радикального методу оперативного лікування пігментних новоутворень.

Мета: підвищити ефективність визначення ступеня радикалізму видалення пігментних невусів шкіри в дітей із урахуванням товщини гіподерми в різних анатомічних ділянках організму.

Матеріали та методи дослідження

Робота виконувалась на базі відділення онкогематології Вінницької обласної дитячої клінічної лікарні в період з 2018 по 2020 рр. Клінічний розподіл особливостей хірургічних втручань при пігментних невусах шкіри передбачав аналіз даних медичних карт амбулаторних та стаціонарних хворих (120 документів). Вік пацієнтів обох статей знаходився в межах від 3 до 16 років. Аналізу підлягали пацієнти з локалізацією пігментних новоутворень в різних ділянках кінцівок (68 спостережень) та тулуба (52 дитини).

Дослідження виконані відповідно до принципів Гельсінської Декларації. Протокол дослідження ухвалений Локальним етичним комітетом всіх зазначених у роботі установ. На проведення досліджень було отримано інформовану згоду батьків, дітей.

Результати дослідження та їх обговорення

Гіпотеза дослідження передбачала розрахунок відношення площі шкіри, разом із пігментним новоутворенням, у дітей до площі видаленої гіподерми на рівні апоневрозу. При реалізації цієї гіпотези враховувались отримані в останні роки дані щодо особливостей анатомічних структур, які розташовані між власне дермою, глибокою фасцією та апоневрозом. Такий підхід зумовлений тим фактом, що архітектоніка судинного компоненту гіподерми викликає зацікавленість онкологів через персистуючий перебіг патології, можливості метастазування новоутворень та подальше прогнозування захворювання.

Так, при ультразвуковій ліподеструкції, без пошкодження ультраструктур, після евакуації зруйнованих тканин до рівня апоневрозу, визначено, що вертикальне спрямування мають лише до $^{2}/_{3}$ сполучнотканинних тяжів та судин шкіри із вираженою мережею колатералей, а решта розташовані діагонально або горизонтально, які в своїй більшості мають пласку будову. Більшість судин у гіподермі розташовані в сполучнотканинних оболонках, але пов'язані між собою колатералями. Таким чином, наявність в гіподермі вираженої судинно-депонуючої конструкції може забезпечити її безпосередню участь у патологічних процесах, пов'язаних із рецидивами та генералізацією пігментних новоутворень шкіри [4].

Зазвичай, відступи від видимих меж пухлини коливаються в діапазоні 1,0–2,0 см. Відповідно до Міжнародного стандарту ESMO (Європейське товариство медичної онкології, 2004), лікування локальних стадій меланоми шкіри необхідно проводити з широким висіченням первинної пухлини в межах здорових тканин із краями резекції від країв основи пухлини: 0,5 см – для меланоми *in situ*; 1,0 см – при товщині пухлини 1–2 мм за Breslow; 2,0 см – при товщині пухлини >2 мм, але <4 мм; при первинних пухлинах із вираженою інвазією >4 мм товщиною може бути рекомендований відступ, що перевищує 2,0 см [19]. Поряд із достатнім відступом від країв пігментного утворення важливою є глибина висічення новоутворення від підлеглих тканин. Еталоном онкологічного радикалізму вважається оперативне втручання, за якого висікається достатній блок тканин, що складається зі шкіри, підшкірної клітковини та фасції. Саме такий об'єм гарантує успіх операції в більшості випадків. Враховуючи попередньо викладену дію принципу розбіжного сегментарного кровотоку та лімфатичного відтоку у вигляді трикутника з вершиною у центрі пухлини, видалення в однакових об'ємах тканин на рівнях поверхневої та глибокої фасцій не повинно розглядатись у якості радикального втручання. Тому логічним є виконання розрізів шкіри та підлеглих м'яких тканин не під прямим кутом, а під певним тупим кутом, що забезпечує менший об'єм висіченої шкіри, ніж об'єм видалених фасцій та жирової тканини із судинами, що в них проходять.

Іншою складовою гіпотези дослідження було визначення та оцінка значень певних складових адекватності хірургічного доступу.

Довжина та глибина. При мініінвазивних втручаннях глибина переважає над довжиною, що відповідно формує обмежені умови при виконанні операції.

Вісь спостереження – лінія передачі зображення, що поєднує око хірурга та об'єкт операції, яка при мініінвазивних втручаннях є не обов'язково прямою лінією, а може складатись із декількох відрізків прямих ліній, бути вигнутою, мати складну форму або навіть мати віртуальні ділянки. Важливою умовою є те, що вісь прямого спостереження об'єкта за будь-яких умов повинна залишатись вільною та не перекриватись інструментами.

Читайте нас на сайті: http://med-expert.com.ua

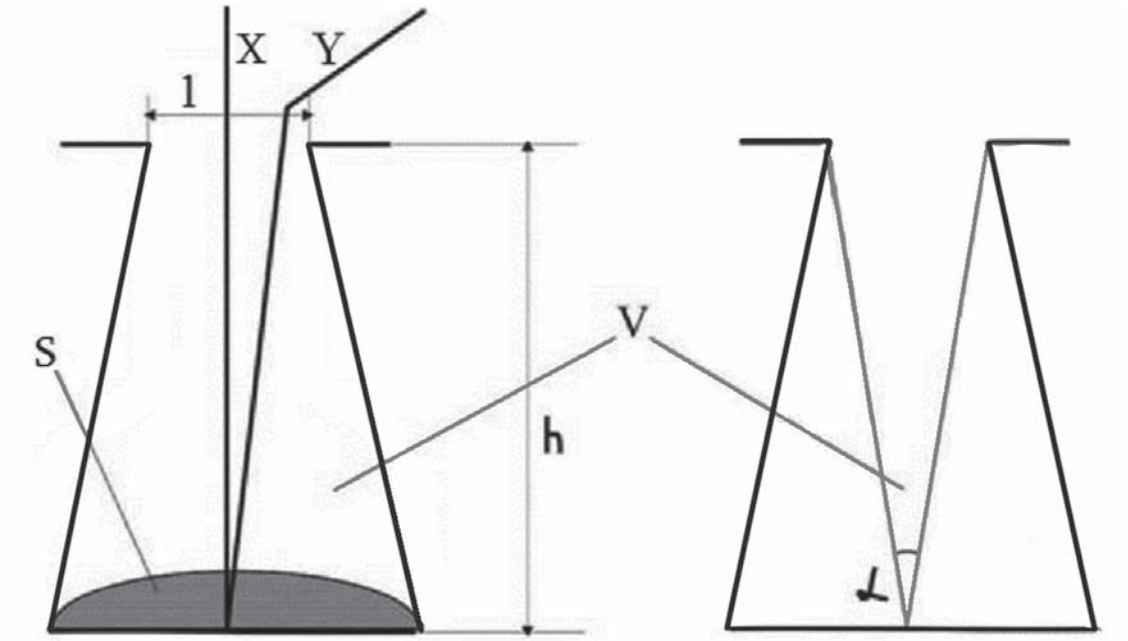

Рис. 1. Критерії оцінки доступності при виконання мініінвазивних втручаннях: 1 – довжина рани; X – вісь спостереження; h – глибина рани; S – зона доступності; V – об'єм та форма операційної рани; Y – вісь операційної дії; α – кут операційної дії

Вісь операційної дії, яка має вигляд умовної лінії передачі фізичних зусиль від рук хірурга до об'єкта операції, також може мати вигляд складної траєкторії, при чому, чим вона довша та складніша за формою, тим складніше виконувати оперативне втручання. За умови невеликого розміру оперативного доступу вісі спостереження та операційної дії не співпадають, а на деяких ділянках можуть розташовуватись паралельно, не перекриваючи одна одну.

Зона доступності. При мініінвазивних оперативних втручаннях характерна обмеженість хірургічних доступів, внаслідок чого досяжними лишаються лише окремі частини анатомічних утворень, що багато в чому визначає успішність втручання.

Об'єм та форма операційного простору. Для мініінвазивних втручань характерною є форма операційного простору у вигляді «конусу», «тубусу» або «колби-реторти», для яких притаманна широка основа. Такі форми операційного простору не випадкові, а найбільш доцільні, оскільки за своїм об'ємом у декілька разів перевищують свій циліндричний аналог, що забезпечує більшу свободу при хірургічних маніпуляціях, дозволяючи максимально збільшити простір, який розташовується безпосередньо над зоною доступності (чим більше об'єм вільного простору, тим легше оперувати). Розширення цієї частини доступу в 2 рази збільшує площу зони доступності в 4 рази, а об'єм прилеглої частини вільного операційного простору збільшується у 8 разів.

Таким чином форма доступу із збільшенням його площі на рівні апоневрозу забезпечує максимальну свободу оперування в зоні доступності при мінімальному об'ємі операційного простору, а відповідно і мінімальній площі контакту інструментів із тканинами.

Важливими критеріями оцінки достатності хірургічного доступу та свободи оперування є *кути операційної дії*. Достатню ширину доступу визначає класичний кут операційної дії (ККОД), який утворений лініями, що з'єднують зовнішні краї доступу та конкретні точки об'єкту операції. Адекватні умови при виконанні оперативного втручання забезпечує величина ККОД ≥25° [13], (рис. 1).

При визначенні чинників математичної моделі обчислення параметрів операційної рани радикального видалення пігментних невусів враховувався той факт, що в переважній більшості клінічних випадків контур патологічного утворення наближається до овалу, тому контур розрізу шкіри, з урахуванням відповідних відступів від пухлини, наближається до форми еліпсу.

Площа еліпсу дорівнює добутку довжин великої та малої напіввісей на число π і розраховується за формулою

$$S = \pi \times a \times b, \text{ де} \qquad (1)$$

a – довжина більшої напіввісі еліпсу; b – довжина меншої напіввісі еліпсу; число π дорівнює величині 3,1415.

Виходячи з цього, в основу моделі обчислення площинних параметрів операційної рани покладено співвідношення розмірів видалених тканин у формі

Читайте нас на сайті: http://med-expert.com.ua

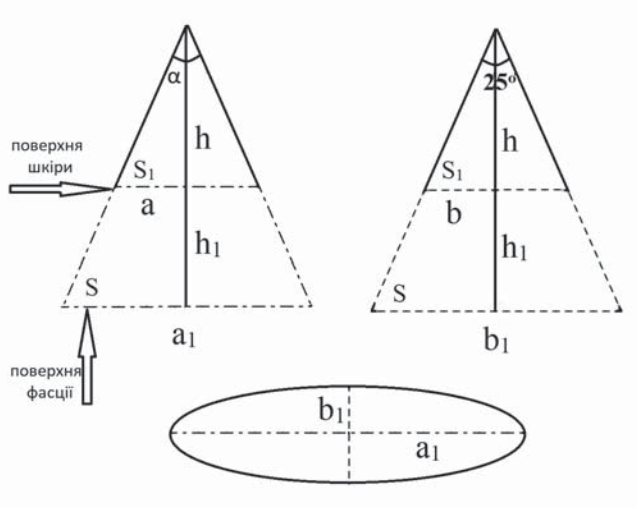

Рис. 2. Зображення розрахункової моделі обчислення параметрів операційної рани в двох перпендикулярних напрямках, де: a – більший діаметр еліпсу на рівні шкіри; b – менший діаметр еліпсу на ріні шкіри; h_1 – глибина рани; α – кут огляду (25°, це кут трикутника, основою якого є менший діаметр фасції; в трикутнику з більшою основою фасції кут буде більшим 25°); S_1 – площа рани на рівні шкіри; S – площа рани на рівні фасції

еліпсів на рівні шкіри та на рівні глибокої фасції з урахуванням товщини гіподерми.

Для більш спрощеного сприйняття логіки розрахунку, форму операційного простору пропонується розглядати у вигляді конусу.

Геометрично розрахункова модель є у вигляді трикутника, вершина якого дорівнює 25°, і який представляє собою перевернутий на 180° аналог ККОД (рис. 2).

Враховуючи параметри чинників операційної рани, визначаємо більший діаметр еліпсу на рівні фасції за формулою:

$$a_1 = a\frac{h_1 + h}{h} \text{ – більша довжина напіввісі еліпсу на рівні фасції.} \quad (2)$$

Менший діаметр еліпсу на рівні фасції визначаєм за формулою:

$$b_1 = b\frac{h_1 + h}{h} \text{ – менша довжина напіввісі еліпсу на рівні фасції.} \quad (3)$$

Висота огляду операційної рани визначалась за формулою:

$$h = \frac{b}{tg\frac{\alpha}{2}} \quad (4)$$

Адаптуючи формули (2) та (3) до формули (1) із урахуванням показника висоти огляду за формулою (4) отримуємо розрахункову формулу площі (S) рани на рівні фасції у вигляді наступного розрахунку:

$$S = \pi \times \frac{a_1 \times b_1}{4}. \quad (5)$$

Вносячи індивідуальні лінійні показники конкретного новоутворення у формулу (5), яку інтегрували в універсальну програму для роботи з електронними таблицями Microsoft Excel, швидко та точно отримуємо необхідні розрахункові показники під час виконання радикального оперативного втручання з видалення пігментних невусів шкіри, зважаючи на їх різну локалізацію.

Використання запропонованої розрахункової моделі в лікуванні 120 хворих з пігментними невусами за період 2018–2020 рр. дозволило уникнути рецидивного перебігу патології в усіх випадках.

Висновки

Підвищення радикалізму оперативного втручання при видаленні пігментних новоутворень полягає не тільки у достатньому відступі від видимих меж пухлини, але й в адекватному об'ємі видаленої підшкірно-жирової клітковини, судин та фасцій, які мають свої певні анатомо-топографічні особливості.

Запропонована методика визначення радикалізму видалення пігментних невусів шкіри шляхом математичного обчислення співвідношень площ видалених тканин на рівні шкіри та на рівні апоневрозу з урахуванням товщини гіподерми в різних ділянках тіла дозволяє чітко розраховувати індивідуальні параметри операційної рани.

Автори заявляють про відсутність конфлікту інтересів.

References/Література

1. Castagna RD, Stramari JM, Chemello RML. (2017). The recurrent nevus phenomenon. An Bras Dermatol. 92(4): 531–533. doi: 10.1590/abd1806-4841.20176190
2. Damsky WE, Bosenberg M. (2017). Melanocytic nevi and melanoma: unraveling a complex relationship. Oncogene. 36(42): 5771—5792. doi: 10.1038/onc.2017.189
3. Fahradyan A, Wolfswinkel EM, Tsuha M et al. (2019). Cosmetically Challenging Congenital Melanocytic Nevi. Ann Plast Surg. 82(5S Suppl 4): 306–309. doi: 10.1097/SAP.0000000000001766
4. Gantsev ShH, Lipatov ON, Gantsev KSh et al. (2017). Ploskokletochnyiy rak kozhi: vozmozhnosti hirurgicheskogo lecheniya. Effektivnaya farmakoterapiya. 36: 50–53. [Ганцев ШХ, Липатов ОН, Ганцев КШ и др. (2017). Плоскоклеточный рак кожи: возможности хирургического лечения. Эффективная фармакотерапия. 36: 50–53].
5. Gantsev ShH, Yusupov AS. (2012). Ploskokletochnyiy rak kozhi. Prakticheskaya onkologiya. 13(2): 80–91. [Ганцев ШХ, Юсупов АС. (2012). Плоскоклеточный рак кожи. Практическая онкология. 13(2): 80–91].

Читайте нас на сайті: http://med-expert.com.ua

6. Ghosh A, Ghartimagar D, Thapa S et al. (2018). Benign melanocytic lesions with emphasis on melanocytic nevi – A histomorphological analysis. Journal of Pathology of Nepal. 8: 1384–1388. doi: 0000-0002-8566-2067
7. Grebennikova OP, Prilepo VN. (2009). Onkologiya dlya praktikuyuschih vrachey. M: Avtorskaya Akademiya. 548–563. [Гребенникова ОП, Прилепо ВН. (2009). Онкология для практикующих врачей. М: Авторская Академия. 548–563].
8. Guégan S, Kadlub N, Picard A et al. (2016). Varying proliferative and clonogenic potential in NRAS-mutated congenital melanocytic nevi according to size. Exp Dermatol. 25(10): 789—796. doi: 10.1111/exd.13073
9. Jen M, Murphy M, Grant-Kels JM. (2009). Childhood melanoma. Clin Dermatol. 27(6): 529–536. doi: 10.1016/j.clindermatol.2008.09.011
10. Kapustina OG. (2007). Melanotsitarnyie opuholi v strukture obrascheniy k dermatologu polikliniki po povodu novoobrazovaniy kozhi. Voen-med zhurn. 1: 70–71. [Капустина ОГ. (2007). Меланоцитарные опухоли в структуре обращений к дерматологу поликлиники по поводу новообразований кожи. Воен-мед журн. 1: 70–71].
11. King R. (2009). Recurrent nevus phenomenon: a clinicopathologic study of 357 cases and histologic comparison with melanoma with regression. Mod Pathol. 22(5): 611–617.
12. Ponomarev IV, Topchiy SB, Pushkareva AE, Andrusenko YuN, Shakina LD. (2020). Lechenie vrozhdennyih melanotsitarnyih nevusov u detey dvuhvolnovyim izlucheniem lazera na parah medi. Vestnik dermatologii i venerologii. 96(3): 43–52. [Пономарев ИВ, Топчий СБ, Пушкарева АЕ, Андрусенко ЮН, Шакина ЛД. (2020). Лечение врожденных меланоцитарных невусов у детей двухволновым излучением лазера на парах меди. Вестник дерматологии и венерологии. 96(3): 43–52]. https://doi.org/10.25208/vdv1133
13. Prudkov MI. (2007). Osnovyi minimalno invazivnoy hirurgii. Ekaterinburg. 64. [Прудков МИ. (2007). Основы минимально инвазивной хирургии. Екатеринбург. 64].
14. Regazzetti C, De Donatis GM, Ghorbel HH et al. (2015). Endothelial Cells Promote Pigmentation through Endothelin Receptor B Activation. J Invest Dermatol. 135(12): 3096—3104. doi:10.1038/jid.2015.332
15. Sardana K, Chakravarty P, Goel K. (2014). Optimal management of common acquired melanocytic nevi (moles): current perspectives. Clinical, Cosmetic and Investigational Dermatology. 7: 89–103.
16. Sommer LL, Barcia SM, Clarke LE, Helm KF. (2011, Jun). Persistent melanocytic nevi: a review and analysis of 205 cases. J Cutan Pathol. 38(6): 503–507. doi: 10.1111/j.1600-0560.2011.01692.x
17. Vissarionov VA, Chervonnaya LV, Ilina EE. (2012). Prodolzhennyiy rost nevusov posle ih udaleniya. Eksperimentalnaya i klinicheskaya dermatokosmetologiya. 4: 1–4. [Виссарионов ВА, Червонная ЛВ, Ильина ЕЭ. (2012). Продолженный рост невусов после их удаления. Экспериментальная и клиническая дерматокосметология. 4: 1–4].
18. Volgareva GM, Lebedeva AV. (2016). Melanotsitarnyie novoobrazovaniya kozhi u detey. Rossiyskiy bioterapevticheskiy zhurnal. 15(2): 82–89. [Волгарева ГМ, Лебедева АВ. (2016). Меланоцитарные новообразования кожи у детей. Российский биотерапевтический журнал. 15(2): 82–89]. doi: 10.17650/1726-9784-2016-15-2-82-89
19. Urzhumova NG, Makarchuk AI, Makarchuk AA. (2011). Sovremennyie tendentsii v diagnostike patologii kozhi na etape planirovaniya lecheniya i monitoringe ego effektivnosti. Dermatovenerologiya. Kosmetologiya. Seksopatologiya. 1(4): 193–197. [Уржумова НГ, Макарчук АИ, Макарчук АА. (2011). Современные тенденции в диагностике патологии кожи на этапе планирования лечения и мониторинге его эффективности. Дерматовенерология. Косметология. Сексопатология. 1(4): 193–197].

Відомості про авторів:

Конопліцький Віктор Сергійович *– д.мед.н., проф., зав. каф. дитячої хірургії Вінницького НМУ імені М. І. Пирогова. Адреса: м. Вінниця, вул. Пирогова, 56. https://orcid.org/0000-0001-9525-1547.*

Пасічник Олег Вадимович *– аспірант каф. дитячої хірургії Вінницького НМУ імені М. І. Пирогова. Адреса: м. Вінниця, вул. Пирогова, 56.*

Мотигін Володимир В'ячеславович *– к.тех.н., доц. каф. біофізики, інформатики та медичної апаратури Вінницького НМУ імені М. І. Пирогова. Адреса: м. Вінниця, вул. Пирогова, 56.*

Коробко Юрій Євгенович *– аспірант каф. дитячої хірургії Вінницького НМУ імені М. І. Пирогова. Адреса: м. Вінниця, вул. Пирогова, 56. https://orcid.org/0000-0001-9525-1525.*

Тертишна Олена Володимирівна *– к.біол.н., доц. каф. біологічної та загальної хімії Вінницького НМУ імені М. І. Пирогова. Адреса: м. Вінниця, вул. Пирогова, 56.*

Стаття надійшла до редакції 14.06.2020 р., прийнята до друку 27.11.2020 р.

Читайте нас на сайті: http://med-expert.com.ua

UDK 616.681-089.168.1:572.7

Atiqur Rahman, Rizwan Ahmad Khan, Syed Amjad Ali Rizvi, Shagufta Wahab

A comparative study to evaluate the morphological features in undescended testes and changes following orchiopexy

JNMCH, AMU, Aligarh, India

Paediatric surgery.Ukraine.2020.4(69):63-66; DOI 10.15574/PS.2020.69.63

For citation: Atiqur Rahman, Rizwan Ahmad Khan, Syed Amjad Ali Rizvi, Shagufta Wahab. (2020). A comparative study to evaluate the morphological features in undescended testes and changes following orchiopexy. Paediatric Surgery.Ukraine. 4(69):63-66; doi 10.15574/PS.2020.69.63

A successful operative treatment of undescended testis has always been defined as a comparable scrotal position of the testis with no evidence of atrophic changes. The most important determinants for this are the type of undescended testis i.e. palpable and non-palpable and the timing of surgery. The ultimate goal of orchiopexy is to preserve its spermatogenic potential. However, that can only be ascertained at a later age. Therefore, early assessment of the procedure has been suggested by some radiological features. We undertook this study to evaluate these blood flow parameters.

The authors declare they have no conflict of interest.

Key words: Undescended testis, testicular volume, peak systolic velocity, end diastolic velocity, perioperative.

Оцінка морфологічних особливостей неопущених яєчок і змін після орхіопексії: порівняльне дослідження

Atiqur Rahman, Rizwan Ahmad Khan, Syed Amjad Ali Rizvi, Shagufta Wahab

Госпіталь Джавахарлала Неру при Мусульманському університеті Алігарха, Алігарх, Індія

Успішне оперативне лікування неопущеного яєчка визначається його положенням у калитці без ознак атрофічних змін. Найважливішими факторами, що визначають успішність оперативного лікування, є тип неопущеного яєчка, тобто пальпується / не пальпується, а також час операції. Кінцева мета орхіопексії - зберегти сперматогенний потенціал. Однак, у цьому можна впевнитися тільки у більш пізньому віці пацієнта. Тому на ранньому етапі для оцінки були використані радіологічні дані. Ми провели це дослідження для оцінки параметрів кровотоку.

Автори заявляют про відсутність конфлікт інтересів.

Ключевые слова: неопущене яєчко, об'єм яєчка, пікова систолічна швидкість, кінцева діастолічна швидкість, періопераційний період.

Оценка морфологических особенностей неопущенных яичек и изменений после орхиопексии: сравнительное исследование

Atiqur Rahman, Rizwan Ahmad Khan, Syed Amjad Ali Rizvi, Shagufta Wahab

Госпиталь Джавахарлала Неру при мусульманском университете Алигарха, Мусульманский университет Алигарха, Алигарх, Индия

Успешное оперативное лечение неопущенного яичка определяется положением яичка в мошонке без признаков атрофических изменений. Наиболее важными факторами, определяющими успешность оперативного лечения, являются тип неопущенного яичка, т.е. пальпируется / не пальпируется, а также время операции. Конечная цель орхиопексии – сохранить ее сперматогенный потенциал. Однако, в этом можно убедиться только в более позднем возрасте пациента. Поэтому на раннем этапе для оценки были использованы радиологические данные. Мы провели это исследование для оценки параметров кровотока.

Авторы заявляют об отсутствии конфликта интересов.

Ключевые слова: неопущенное яичко, объем яичка, пиковая систолическая скорость, конечная диастолическая скорость, периоперационный период.

Background and Introduction

The incidence of undescended testis (UDT) at birth arrays from 1% to 9% and out of which mostly descend during the first half year of life. The prevalence is reported to be around 1% among boys at one year of age. The size and volume of the testis shows great relation with future testicular function and semen profile, since 80–90% of the testis is formed from seminiferous tubules. Thus, precise assessment of the volume of the testis and its blood flow parameters is fundamental for estimating the growth of testis and projecting future fertility [4]. In this study we assessed the relationship between testicular volume and

Читайте нас на сайті: http://med-expert.com.ua

Table 1
Mean preoperative and postoperative testicular volume

Groups (years)	Preop testicular volume on USG(Mean ± SD, ml)	Postop testicular volume on USG (Mean ± SD, ml)	P-value
<4	0.55±0.13	0.60±0.18	>0.05
4.1–8	0.69±0.19	0.85±0.28	<0.01
8.1–12	1.27±0.74	1.34±0.82	>0.05
>12	2.22±0.64	2.20±0.47	>0.05

its relation with different blood flow parameters in the preoperative and early postoperative period [3].

Objective: to do prospective case control study in children who underwent or orchiopexy for undescended testes.

Materials and methods

We did a prospective case control study in children who underwent unilateral or bilateral orchiopexy for undescended testes at Department of Pediatric Surgery, J. N. Medical College, AMU, Aligarh between November 2017 and January 2020. Patients' clinical features, associated diseases, laterality of the disease, age of orchiopexy, pre- and postoperative scrotal echo findings were noted. Comparative studies were done with patients of same age group, who came to our hospital any other complaints unrelated to testes. Approval from Institutional Ethics committee was obtained. Patients who did not undergo orchiopexy as per our protocol were excluded from the study. A total of 25 patients were studied. The preoperative radiologic evaluation was done by one radiologist in all cases. Ultrasonography was done using Toshiba Istyle Aplio XG/Seimens Acuson machine. Both low (3–5 Mega Hz) and high frequency (7–12 Mega Hz) probe was used. Colour Doppler evaluation was done using the same machine. The testis was measured in three dimensions (length, breadth and anteroposterior diameter). The volume hence calculated was multiplied by 0.52 to get the final volume. The colour Doppler of the intratesticular artery was done to evaluate the Peak systolic velocity (PSV), end diastolic velocity (EDV) and resistive index (RI).

The operative procedure was standard open orchiopexy performed by one pediatric surgeon. All the clinical and sonographic data were compiled and were subjected to statistical analysis using SPSS statistical software version 20. Statistical comparison was performed using Paired T-test in preoperative and postoperative findings in cases and unpaired T-test between cases and controls. The results were expressed in p-values. Any value ($p<0.05$) was taken as significant.

Results

The age of the patients in this study ranged from 10 months to 14 years. The maximum numbers (40%) of patients were ≤4 years. In our study there was equal proportion of right and left UDT (44%) and only 12% bilateral UDT. In six cases (24%) the testes was not palpable clinically but it was detectable on ultrasonography. Most of the undescended testis were located in the inguinal canal (44%) and superficial inguinal pouch (36%). However in 4 cases the testis was at deep ring (16%) and in one patient it was intra-abdominal (4%).

The mean preoperative testicular volume on ultrasonography ranged form 0.55±0.13 to 2.22±0.64 ml. While the range of postoperative (6 months) volume was 0.60±0.18 to 2.20±0.47 ml. Table 1 shows the comparison of testicular volume in preoperative and period and6 months postoperatively. From table 1 we can see that there increase in testicular volume in postoperative is significant in children of age group 8 to 12 years. On comparing with age-matched controls, there was no significant difference in the postoperative testicular volume (6 months postoperative) and the volume of age-matched testes in all the age groups (table 2).

After postoperatively 6 months this PSV value decreases showing successful orchiopexy. In all age groups the PSV decreases postoperatively and the difference was not statistically significant (table 3, 4). Postoperatively fall in peak systolic velocity was noted with steeper de-

Table 2
Mean testicular volume in postoperative period with age-matched controls

Groups (years)	Postop Testicular volume on USG (Mean ± SD, ml)	Testicular volume in age-matched controls (Mean ± SD, ml)	P-value
≤4	0.60±0.18	0.61±0.11	> 0.05
4.1–8	0.85±0.28	0.86±0.13	> 0.05
8.1–12	1.34±0.82	1.69±0.24	> 0.05
>12	2.20±0.47	2.34±0.43	> 0.05

Читайте нас на сайті: http://med-expert.com.ua

Table 3
Blood flow parameters in preoperative and postoperative period

Groups (years)	Peak Systolic Velocity (mean ± SD) (cm/s)			End Diastolic Velocity (mean ± SD) (cm/s)			Resistive Index (mean ± SD)		
	Preop	Postop	p-value	Preop	Postop	p-value	Preop	Postop	p-value
≤4	3.53±0.87	2.67±1.03	<0.05	0.16±0.45	0.00±0.00	NA	0.97±0.08	1.00±0.00	>0.05
4.1–8	5.35±.97	4.60±1.37	>0.05	0.41±1.02	0.68±1.33	>0.05	0.96±0.06	0.85±0.37	>0.05
8.1–12	7.26±1.94	4.20±0.60	<0.01	2.46±1.19	2.40±0.60	>0.05	0.76±0.40	0.78±0.37	>0.05
>12	6.80±1.97	5.30±0.14	>0.05	2.82±0.45	2.62±0.74	>0.05	0.60±0.31	0.30±0.14	>0.05

cline in 4–8 and 8–12 age groups at 3 months. At 6 months postoperatively, further decline in peak systolic velocity below controls was associated with heterogenous irregular appearance of testis on sonography.

The preoperative EDV of UDT becomes undetectable in postoperative period. Also controls the End-diastolic velocity was not detected. In the preoperative period, the UDT group demonstrated slightly detectable velocity which may be due to hyperaemia and increased vascularity (table 3, 4). No End diastolic flow was noted in either cases or controls till 8 years of age. Hence the resultant Resistive index remained 1 pre- and postoperatively (diastolic flow only detectable with our scanners once testicular volume reaches about 4 ml). In preoperative period RI of UDT <1 but after orchiopexy it becomes 1 because EDV was not detected.

Discussion

The testis receives is supplied by Internal spermatic arteries through the spermatic cord. The testis requires a constant blood supply for its proper function and spermatogenesis. A decrease in the blood supply leads to small testis due to ischaemia and damage and inadequate spermatogenesis [1,13]. The problem of undescended testis and its management is of considerable surgical importance, from the point of view of the psychological wellbeing to protection and preservation of spermatogenic potential and hence fertility and prevention and treatment of its complications [5,12,14]. The details regarding the relationship of blood flow to testis and its effect on spermatogenesis has still not been completely explained [15]. Some authors have shown that tissue in arteries supplying the testis have receptors for the androgens and that the endothelial layer of these arteries are of increased size [7,10]. Therefore, there is always a need to evaluate the consequences of orchiopexy performed for undescended testes in children. Accurate measurement of testicular volume and blood flow parameters can be one such assessment tools.

In our study, there was no significant volume difference between the UDT and the age matched testis in all age groups. A study by Gill et al suggested that it is only after two years of a age, the difference in the volume of an undescended and descended testes becomes apparent [8]. However in our study we found that the volume of undescended testis did not change with age from birth till 5 years of age. The volume increases after 6 months as the collaterals develop and as a result testicular and paratesticular tissue develops. After surgery the volume increases but is not as par with control testis. This is may be due to vascularity compromise, excessive tissue handling. In all the groups there is increment in the testicular volume after orchiopexy except in >12 years age group where there is decrease in the volume even after orchiopexy. In a study by S.O. Kim et al, it was suggested that results of orchipexy in the form of increase in testicular volume is noted only after two years of surgery and that if the surgery is performed within 2 years of birth [11]. The peak systolic velocity (PSV) in UDT group is increased before orchiopexy in all age group as compared with the contralateral and age matched group. At 3 months of orchiopexy the vascularity still remains increased and gradually decreases towards normalcy at 6 months of surgery. The End Diastolic velocity was not detected in <4 and 4.1–8 years age groups with means testicular volume of about 0.55±0.13 cc and

Table 4
Blood flow parameters in postoperative period and age-matched controls

Groups (years)	Peak Systolic Velocity (mean ± SD) (cm/s)			End Diastolic Velocity (mean ± SD) (cm/s)			Resistive Index (mean ± SD)		
	Postop	Controls	p-value	Postop	Controls	p-value	Postop	Controls	p-value
≤4	2.67±1.03	3.08±0.56	<0.05	0.00±0.00	0.00±0.00	NA	1.00±0.00	1.00±0.00	>0.05
4.1–8	4.60±1.37	4.22±1.20	>0.05	0.68±1.33	0.47±0.94	>0.05	0.85±0.37	0.87±0.33	>0.05
8.1–12	4.20±0.60	7.01±0.95	<0.01	2.40±0.60	2.57±0.72	>0.05	0.78±0.37	0.24±0.06	<0.001
>12	5.30±0.14	7.17±1.53	>0.05	2.62±0.74	2.75±0.92	>0.05	0.30±0.14	0.25±0.06	>0.05

Читайте нас на сайті: http://med-expert.com.ua

0.69±0.19 cc after that it become detectable but slight vascularity was detected in UDT group preoperatively because of hyperemia.

The resistive index remains 1 as long as the EDV was not detected. In successful orchiopexy its value is around 1 till 8 years of age. As the age increases its value decreases. The role of resistive index values in predicting other testicular inflammatory diseases has also been suggested by some authors [9]. A higher resistive index and a higher value of peak systolic velocity (PSV) have been found to be correlated with poor sperm count and inversely associated with the spermatogenesis [5,2,17]. Pinggera et al reported that an RI value of more than 0.6 is correlated with pathological sperm count [16]. Besides blood flow parameters being noninvasive method to assess testicular blood vessels, they are reliable method of gauging the blood flow to testes and, as suggested by our study and other studies, provides conformable results.

Conclusions

To conclude, the morphological changes such as size and volume can be measured easily and the volume of UDT is significantly lesser than that of normally located testis in all age subgroups and that the growth pattern is slow up to 8 years. After the follow up for 6 months after orchiopexy, the UDT group shows a rapid catch up growth in up to 8 years group but this trend is not seen in more than 12 years group. On Color Doppler evaluation PSV shows an increasing trend in all the age group with increasing age.

References/Література

1. Ashley RA, Barthold JS, Kolon TF. (2010). Cryptorchidism: pathogenesis, diagnosis, treatment and prognosis. Urologic Clinics. 37(2): 183-93.
2. Atilla MK, Sargin H, Yilmaz Y, Odabas O, Keskin A, Aydin S. (1997). Undescended testes in adults: clinical significance of resistive index values of the testicular artery measured by Doppler ultrasound as a predictor of testicular histology. J Urol. 158: 841-3.
3. Bahk JY, Jung JH, Jin LM, Min SK. (2010). Cut-off value of testes volume in young adults and correlation among testes volume, body mass index, hormonal level, and seminal profiles. Urology. 75: 1318-23.
4. Berkowitz GS, Lapinski RH, Gazella JG, Dolgin SE, Bodian CA, Holzman IR. (1993). Prevalence and natural history of cryptorchidism. Pediatrics. 92(1): 44-9.
5. Biagiotti G, Cavallini G, Modenini F, Vitali G, Gianaroli L. (2002). Spermatogenesis and spectral echo-colour Doppler traces from the main testicular artery. BJU Int. 90:903-8.
6. Chung E, Brock GB. (2011). Cryptorchidism and its impact on male fertility: a state of art review of current literature. Canadian Urological Association Journal. 5(3): 210-4.
7. Hsu TH, Huang JK, Ho DM, Liu RS, Chen MT, Chang LS. (1993). Role of the spermatic artery in spermatogenesis and sex hormone synthesis. ArchAndrol. 31: 191-7.
8. Gill B, Kogan S. (1997). Cryptorchidism: current concepts. Pediatric Clinics of North America. 44(5): 1211-27.
9. Jee WH, Choe BY, Byun JY, Shinn KS, Hwang TK. (1997). Resistive index of the intrascrotal artery in scrotal inflammatory disease. Acta Radiol. 38: 1026-30.
10. Jezek D, Schulze W, Rogatsch H, Hittmair A. (1996). Structure of small blood vessels in the testes of infertile men. Int J Androl. 19: 299-306.
11. Kim SO, Hwang EC, Hwang IS, Oh KJ, Jung SI, Kang TW, Kwon D, Park K, Bang-Ryu S. (2011). Testicular catch up growth: the impact of orchiopexy age. Urology. 78(4): 886-90.
12. Kolon TF, Herndon CD, Baker LA, Baskin LS, Baxter CG, Cheng EY, Diaz M, Lee PA, Seashore CJ, Tasian GE, Barthold JS. (2014). Evaluation and treatment of cryptorchidism: American Urological Association (AUA) Guideline. J Urol. 192(2): 337-45.
13. Kurpisz M, Havryluk A, Nakonechnyj A, Chopyak V, Kamieniczna M. (2010). Cryptorchidism and long-term consequences. Reproductive biology. 10(1): 19-35.
14. Mathers MJ, Sperling H, Rübben H, Roth S. (2009). The undescended testis: diagnosis, treatment and long-term consequences. Deutsches Ärzteblatt International. 106(33): 527.
15. Murphy F, Paran TS, Puri P. (2007). Orchidopexy and its impact on fertility. Pediatric surgery international. 23(7): 625-32.
16. Pinggera GM, Mitterberger M, Bartsch G, Strasser H, Gradl J, Aigner F, Pallwein L, Frauscher F. (2008). Assessment of the intratesticular resistive index by colour Doppler ultrasonography measurements as a predictor of spermatogenesis. BJU Int. 101: 722-6.
17. Zvizdic Z, Milisic E, Halimic A, Zvizdic D, Zubovic SV. (2014). Testicular volume and testicular atrophy index as predictors of functionality of unilaterally cryptorchid testis. Medical Archives. 68(2): 79.

Відомості про авторів:

Atiqur Rahman *– MS, Deptt. Of Surgery, J N Medical College, AMU, Aligarh.*

Rizwan Ahmad Khan *– MS, MCh, PhD, Deptt. Of Pediatric Surgery, J N Medical College, AMU, Aligarh.*

Syed Amjad Ali Rizvi *– MS, FRCS, Deptt. Of Surgery, J N Medical College, AMU, Aligarh.*

Shagufta Wahab *MD, PhD, Deptt. Of Radiodiagnosis, J N Medical College, AMU, Aligarh. Email: drshaguftawahab@rediffmail.com. Ph: +919410210350.*

Стаття надійшла до редакції 26.10.2020 р., прийнята до друку 07.12.2020 р.

Читайте нас на сайті: http://med-expert.com.ua

УДК 616.711-007.24-053.2-08

А.Ф. Левицький[1], В.О. Рогозинський[1,2], М.М. Доляницький[1,2]

Гало-гравітаційна тракція при лікуванні складних (>100°) сколіотичних деформацій хребта в дітей: огляд клінічних випадків

[1]Національний медичний університет імені О.О. Богомольця, м. Київ, Україна
[2]Національна дитяча спеціалізована лікарня «ОХМАТДИТ», м. Київ, Україна

Paediatric surgery.Ukraine.2020.4(69):67-71; DOI 10.15574/PS.2020.69.67

For citation: Levytskyi AF, Rogozinskyi VA, Dolianytskyi MM. (2020). Halo-gravity traction in the treatment of complex (>100°) scoliotic deformities of the spine in children: a review of clinical cases. Paediatric Surgery.Ukraine. 4(69):67-71; DOI 10.15574/PS.2020.69.67

Актуальність. Визначення «Складна деформація хребта» залишається досить не чітким, але в більшості публікацій, використовуючи цей термін, її визначають як деформацію, що в середньому перевищує 100°.

Сучасна хірургічна практика одномоментної корекції складних деформацій хребта включає виконання остеотомій хребта, що значно покращує можливість корекції деформації, але й збільшує ризик неврологічних ускладнень, об'єму інтраопераційної крововтрати.

Мета. Покращити результати хірургічного лікування пацієнтів зі складними деформаціями хребта за рахунок попереднього використанням гало-гравітаційної тракції та встановити ефективний і безпечний алгоритм для лікування складних деформацій хребта у дітей.

Матеріали та методи. За період з 2008 по 2018 роки у ортопедо-травматологічному відділенні Національної дитячої спеціалізованої лікарні «ОХМАТДИТ» проведено лікування 48 дітей зі складними деформаціями хребта (>100°) із використанням гало-гравітаційної тракції. З них – 32 хлопчики та 16 дівчаток. Середній вік пацієнтів становив 12,9 років. Середній показник тесту Ріссера становив 4,2 (P>0,01). У 27,1% пацієнтів мав місце 1 тип деформації за Lenke, 2 тип – 54,1%, 3 тип – 8,3%, 4 тип – 6,4%, 5 тип – 4,1%.

Результати та обговорення. При застосуванні гало-гравітаційної тракції з метою передопераційного зменшення деформації хребта та профілактики неврологічних порушень середня тривалість застосування тракції хребта складала 46 (P>0,01) днів. Використовували вагу 40–50% від ваги тіла пацієнта. Після етапу гало-гравітаційної тракції виконували стабілізацію хребта полісигментарною конструкцією.

Висновки. Використання гало-гравітаційної тракції на першому етапі при лікуванні складних деформацій хребта дозволяє збільшити мобільність хребта й поступово адаптувати спинний мозок до подальшої корекції, що зменшує ризики неврологічних ускладнень при хірургічному лікуванні, час втручання та об'єм крововтрати, дозволяє отримати кращі результати корекції. Вибір обсягу хірургічного втручання проводився враховуючи анатомічні та функціональні критерії.

Дослідження виконані відповідно до принципів Гельсінської Декларації. Протокол дослідження ухвалений Локальним етичним комітетом всіх зазначених у роботі установ. На проведення досліджень було отримано інформовану згоду батьків, дітей.

Автори заявляють про відсутність конфлікту інтересів.

Ключові слова: деформація хребта, гало-гравітаційна тракція, хірургічне лікування.

Halo-gravity traction in the treatment of complex (>100°) scoliotic deformities of the spine in children: a review of clinical cases

A.F. Levytskyi[1], V.A. Rogozinskyi[1,2], M.M. Dolianytskyi[1,2]
[1]Bogomolets National Medical University, Kyiv, Ukraine
[2]National Children's Specialized Hospital «OKHMATDYT», Kyiv, Ukraine

Relevance. The definition of «complex spinal deformity» remains rather vague, but in most publications mark it as a deformation, which on average exceeds 100 degrees. Modern surgical practice of one-stage correction of complex spinal deformities includes performing osteotomies of the spine,

Читайте нас на сайті: http://med-expert.com.ua

which significantly improves the possibility of deformity correction, but also increases the risk of neurological complications and the volume of intraoperative blood loss.
The aim. To improve the results of surgical treatment of patients with complex spinal deformities through the preliminary use of halogravitational traction and to establish an effective and safe algorithm for the treatment of complex spinal deformities in children.
Materials and methods. During the period from 2008 to 2018, the Orthopedic and Traumatology Department of the National Children's Specialized Hospital «OKHMATDYT» treated 48 children with complex spinal deformities (>100°) using halo-gravity traction. Of these, 32 are boys and 16 are girls. The average age of the patients was 12.9 years. The average Risser score was 4.2 (P>0.01). 27.1% of patients had type 1 deformity according to Lenke, type 2 – 54.1%, type 3 – 8.3%, type 4 – 6.4%, type 5 – 4.1%.
Results and discussion. Using of halo- gravity traction for the preoperative reduction of spinal deformity and prevention of neurological disorders, the average duration of spinal traction application was 46 (P>0.01) days. A weight of 40–50% of the patient's body weight was used. After the stage of halo-gravity traction, the spine was stabilized with a polysigmentary construction.
Conclusion. Halo-gravity traction as a first stage of severe scoliotic spinal deformations treatment allows to increase the mobility of the vertebral column and to adjust spinal cord step by step for the next correction treatment.
The research was carried out in accordance with the principles of the Helsinki Declaration. The study protocol was approved by the Local Ethics Committee of participating institution.
The informed consent of the patient was obtained for conducting the studies.

Key words: spinal deformity, halo-gravity traction, surgical treatment.

Гало-гравитационная тракция при лечении сложных (>100°) сколиотических деформаций позвоночника у детей: обзор клинических случаев

А.Ф. Левицкий[1], В.А. Рогозинский[1,2], Н.М. Доляницкий[1,2]
[1]Национальный медицинский университет имени А.А. Богомольца, г. Киев, Украина.
[2]Национальная детская специализированная больница «ОХМАТДЕТ», г. Киев, Украина.

Актуальность. Определение «Сложная деформация позвоночника» остается достаточно нечетким, но в большинстве публикаций отмечают ее как деформацию, которая в среднем превышает 100°. Современная хирургическая практика одномоментной коррекции сложных деформаций позвоночника включает выполнение остеотомий позвоночника, что значительно улучшает возможность коррекции деформации, но при этом увеличивает риск неврологических осложнений, объем интраоперационной кровопотери.
Цель. Улучшить результаты хирургического лечения пациентов со сложными деформациями позвоночника за счет предварительного использованием гало-гравитационной тракции и установить эффективный и безопасный алгоритм для лечения сложных деформаций позвоночника у детей.
Материалы и методы. За период с 2008 по 2018 годы в ортопедо-травматологическом отделении Национальной детской специализированной больнице «ОХМАТДЕТ» проведено лечение 48 детей со сложными деформациями позвоночника (>100°) с использованием гало-гравитационной тракции. Из них – 32 мальчика и 16 девочек. Средний возраст пациентов составил 12,9 лет. Средний показатель теста Риссера составлял 4,2 (P>0,01). У 27,1% пациентов имел место 1 тип деформации по Lenke, 2 тип – 54,1%, 3 тип – 8,3%, 4 тип – 6,4%, 5 тип – 4,1%.
Результаты и обсуждение. При применении гало-гравитационной тракции с целью предоперационного уменьшения деформации позвоночника и профилактики неврологических нарушений средняя продолжительность применения тракции позвоночника составляла 46 (P>0,01) дней. Использовали вес 40–50% от веса тела пациента. После этапа гало-гравитационной тракции выполняли стабилизацию позвоночника полисигментарной конструкцией.
Выводы. Использование первым этапом гало-гравитационной тракции при лечении сложных деформаций позвоночника позволяет увеличить мобильность позвоночника и постепенно адаптировать спинной мозг к дальнейшей коррекции, уменьшает риски неврологических осложнений при хирургическом лечении, время вмешательства и объем кровопотери, позволяет получить лучшие результаты коррекции. Выбор объема хирургического вмешательства проводился, учитывая анатомические и функциональные критерии.
Исследование было выполнено в соответствии с принципами Хельсинкской Декларации. Протокол исследования был одобрен Локальным этическим комитетом учреждения. На проведение исследований было получено информированное согласие родителей, детей.
Авторы заявляют об отсутствии конфликта интересов.

Ключевые слова: деформация позвоночника, гало-гравитационная тракция, хирургическое лечение.

Вступ

Гало-гравітаційна тракція (ГГТ) використовується для лікування складних сколіотичних деформацій хребта більше 50 років. ГГТ була запроваджена в лікарні Rancho Los A migos у 1960-х роках [3]. У 1980-х роках Stagnara широко використовував «Rancho Halo» як інструмент, що дозволяє зменшити деформацію хребта за допомогою гравітаційної тракції та покращити результати корекції деформації хребта [5].

Визначення «Складна деформація хребта» залишається досить не чіткими, але в більшості публікацій, використовуючи цей термін, її визначають як деформацію, що в середньому перевищує 100°[4].

Сучасна хірургічна практика одномоментної корекції складних деформацій хребта включає виконання остеотомій хребта, що значно покращує можливість корекції деформації, але й збільшує ризик неврологічних ускладнень, об'єму інтраопераційної крововтрати [2,8].

Тому, протягом останніх років, деякі хірурги з метою зниження ризику неврологічних ускладнень та об'єму інтраопераційної крововтрати знову повертаються до ГГТ у передопераційному періоді [6,7]. X. Li, L. Zeng та ін. продемонстрували результати лікування, в ході якого відмічалось покращення функції зовнішнього дихання у середньому на 20%, у 19 з 22 пацієнтів спостерігається покращення після проведеної ГГТ [3].

Однак існують і протилежні точки зору, публікації, автори яких стверджують, що ГГТ суттєво не змінює результати лікування, а крім того є виснажливою для пацієнтів [1].

Вибір оптимальної лікувальної тактики із визначенням показань щодо використання ГГТ в системі

Читайте нас на сайті: http://med-expert.com.ua

лікування складних сколіотичних деформацій у дітей, методологія проведення ГГТ та її вплив на організм пацієнта – ці питання наразі залишаються не вирішеними, відкритими та визначають актуальність обраної теми дослідження.

Мета. Покращити результати хірургічного лікування пацієнтів зі складними деформаціями хребта у зв'язку з попереднім використанням ГГТ та встановити ефективний і безпечний алгоритм для лікування складних деформацій хребта у дітей.

Матеріали та методи дослідження

За період з 2008 по 2018 роки в ортопедо-травматологічному відділенні НДСЛ «ОХМАТДИТ» проведено лікування у 48 дітей зі складними деформаціями хребта (>100°) із використанням ГГТ. З них – 32 хлопчики та 16 дівчаток. Середній вік пацієнтів становив 12,9 років. Середній показник тесту Ріссера становив 4,2. (P>0,01). У 27,1% пацієнтів мав місце 1 тип деформації за Lenke, 2 тип – 54,1%, 3 тип – 8,3%, 4 тип – 6,4%, 5 тип – 4,1%.

Критеріями включення до дослідження були: будь-яка виражена (>100°) сколіотична деформація хребта.

Критеріями виключення були: наявність сигінгомієлії, діастематомієлії, мальформації Арнольда Кіарі, внутрішньо- або екстрадурального ураження (пухлина) або наявність важких локалізований стенозів каналу з наявним неврологічним дефіцитом або без нього.

До дослідження були включені лише діти зі складними деформаціями хребта >100°. Середня корекція фронтальної і сагітальної площини при ГГТ становить 25–30% і 20% відповідно [6,8]. За умови раннього виявлення деформації хребта, ГГТ часто використовується для попередньої корекції деформації перед інструментацією конструкцією, що «зростає». Для пацієнтів із завершеним ростом хребта ГГТ зазвичай використовується при складних, ригідних деформаціях. У ході дослідження враховувались вік, стать, тип деформації, об'єм оперативного втручання, найближчі та віддалені результати оперативного лікування (1–3 роки). Кут деформації становив в середньому 112,24±4,41 (P>0,01)

У всіх пацієнтів сколіотична деформація була ригідною: при тракційному тесті корекція деформації відбувалась у межах 15–20%. Супутня патологія відмічалась у 7 пацієнтів (23,1%): 4 пацієнти (13,2%) – лійкоподібна деформація грудної клітки, 2 пацієнти (6,6%) мали вроджену клишоногість, 1 пацієнт (3,3%) мав кілеподібну деформацію грудної клітки.

Усі хірургічні втручання були виконані одним хірургом.

У 39 пацієнтів – 81,25±0% (P>0,01) лікування проводили при завершенні інтенсивного росту хребта, про що свідчить середній показник тесту Ріссера, CRITOE тест, рентгенологічні дослідження осифікації ліктьового відростка, тест Танера.

Проводилось дослідження неврологічного статусу, виконання променевих методів дослідження (рентгенографія у стандартних площинах, тракційний тест, тест з нахилом, КТ, МРТ хребта). На підставі даних КТ і МРТ хребта оцінювали наявність можливих вроджених вад хребта та спинного мозку. За даними рентгенографії оцінювали фронтальний, сагітальний баланс, визначали кут деформації за Cobb. На рентгенограмах хребта у боковій площині із захватом кульшових суглобів та дротовим виском, що центрується від остистого паростка C VII в положенні пацієнта стоячи, визначали величину грудного кіфозу, поперекового лордозу, скошеності та нахилу тазу, нахилу крижа.

Патологічну ротацію та торсію хребців вимірювали на вершині грудного та поперекового викривлення за допомогою КТ.

Оцінку функціонального стану кардіо-респіраторної системи проводили, використовуючи спірографію, електронейроміографію м'язів кінцівок (елетрофізіологічні методи дослідження), електрокардіографію, ЕХО кардіографію.

Величину декомпенсації тулуба відносно крижа встановлювали шляхом вимірювання дистанції, на яку змістився дротовий висок.

Процедура ГГТ проводилась в умовах операційної під загальною анестезією. Як правило, встановлюється, від шести до восьми гвинтів через гало німб, щоб мінімізувати ризик можливої нестабільності. При остеопоротичних змінах кісткової тканини черепа, таких як при недосконалому остеогенезі, необхідно використовувати більшу кількість штифтів.

Середня тривалість застосування тракції хребта складала 46 (P>0,01) днів. Пацієнти щодня виконували дихальні вправи. Зафіксовані дані легеневої функції включають загальну ємність легень (ЗЄЛ), життєву ємність легень (ЖЄЛ) та співвідношення ЗЄЛ/ЖЄЛ. Тест повторюється до 8 разів, фіксується середнє значення найкращих трьох спроб.

Операційне поле двічі обробляють розчином бетадину. Повинно бути від 1 до 2 см між німбом і шкірою голови. Передні штифти розміщуються на 1 см вище бічної частини брів. Задні штифти розміщуються на 1 см вище і позаду до вушної раковини. Осередкове видалення волосся не потрібно, але це може полегшити розміщення штифту та допомагає уникнути некрозу шкіри голови та інфекції від намотування волосся навколо штифта.

Гвинти імплантуються через одну кортикальну пластинку в залежності від розміру пацієнта і за-

Читайте нас на сайті: http://med-expert.com.ua

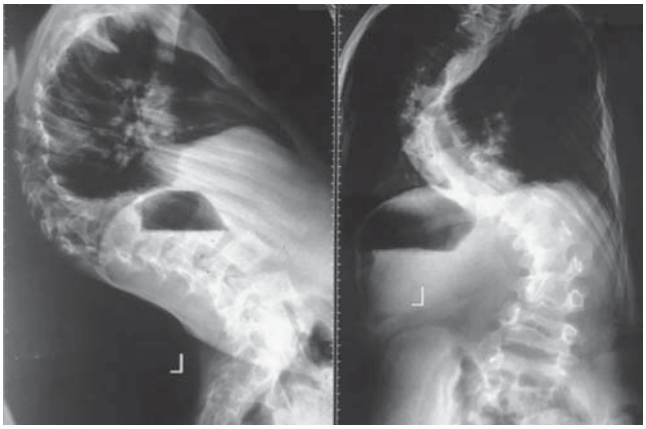

Рис. 1. Фотовідбитки рентгенограм *пацієнта К.* (12 років) із ідіопатичним грудо-поперековим сколіозом: основна дуга – 109 градусів (до оперативного втручання)

Рис. 2. Загальний вигляд та фотовідбитки рентгенограм *пацієнта К.* (12 років) із ідіопатичним грудо-поперековим сколіозом до оперативного втручання на етапах ГГТ

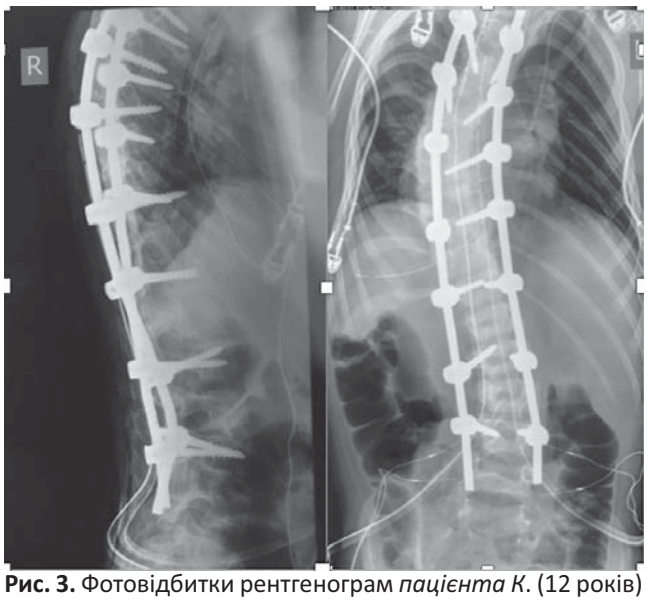

Рис. 3. Фотовідбитки рентгенограм *пацієнта К.* (12 років) із ідіопатичним грудо-поперековим сколіозом: 38 градусів після задньої інструментації хребта

гальної щільності кісток черепу. Тракцію зазвичай починають на наступний день з мінімальної ваги від 2 до 4 кілограмів. З метою знеболення пацієнту призначають нестероїдні протизапальні препарати у віковому дозуванні для контролю больового синдрому після накладання ГГТ, який є очікувальним, і триватиме 24–48 годин.

Вага поступово збільшується від 1 до 2 кг на добу. Мета полягає в досягненні максимальної тяги від 33% до 50% маси тіла в залежності від того, наскільки добре вона переноситься. Тракція застосовується мінімум 12 годин на добу. Тяга застосовується в інвалідному візку або в стоячому апараті. Неврологічні обстеження проводяться щоденно.

Середня тривалість витягування становить 5 тижнів залежно від мобільності хребта. Пацієнти щодня виконували дихальні вправи.

Біль у ділянці шийного відділу хребта без радикулопатії також є розповсюдженим явищем, що вказує на межу допустимої ваги. Будь-який пацієнт із сильним болем у ділянці шиї або порушенням неврологічного статусу тимчасово знімається із системи ГГТ до зникнення симптомів та покращення стану.

Дослідження виконані відповідно до принципів Гельсінської Декларації. Протокол дослідження ухвалений Локальним етичним комітетом всіх зазначених у роботі установ. На проведення досліджень було отримано інформовану згоду батьків, дітей.

Результати досліджень та їх обговорення

При застосуванні ГГТ з метою передопераційного зменшення деформації хребта та профілактики неврологічних порушень середня тривалість застосування тракції хребта складала 46 (P>0,01) днів. Використовували вагу 40–50% від ваги тіла пацієнта. Максимальна вага досягалась протягом перших 8±4 днів після початку використання ГГТ. За даними етапних рентгенографій хребта, під час використання ГГТ, максимальна корекція деформації відмічалася на 21±3 добу. З 24±5 доби суттєвої корекції деформації не спостерігалося. Після етапу ГГТ виконували стабілізацію хребта полісигментарною конструкцією.

У подальшому при описі рентгенологічних показників деформації хребта будуть використовуватись середні їх величини, отримані при статистичній обробці матеріалу (табл.).

Середня корекція деформації хребта склала 57±12%. Спостерігалось покращення показників легеневої функції.

Інтраопераційна крововтрата складала 20±10% об'єму циркулюючої крові, в усіх випадках використовувалась система для аутогемотрансфузії Cell

Читайте нас на сайті: http://med-expert.com.ua

Таблиця

Динаміка основних показників (n=48)

Показники	До ГГТ	Після ГГТ	Після задньої інструментації хребта	1 рік після втручання	3 роки після втручання
Кут викривлення	108,67±5,01	86,14±2,63	47,25±3,21	46,02±2,13	44,73±2,21
Поперекове викривлення	69,95±4,43	43,21±2,63	28,67±3,45	27,59±2,93	28,04±2,34
Кіфоз грудний	64,28±3,21	54,32±3,53	49,72±4,35	47,21±3,92	48,24±3,75
Лордоз поперековий	49,15±2,05	43,12±3,21	38,24±2,76	36,11±3,21	37,31±3,05
Sacral slope	72,37±2,24	63,43±3,04	54,23±2,66	53,63±2,23	52,92±3,11
Pelvic Incidence	41,22±1,82	39,26±2,93	34,92±2,36	31,68±3,14	32,88±3,02
Pelvic tilt	9,52±1,52	9,61±1,05	9,72±1,26	9,11±1,54	9,52±1,84
ЗЄЛ	117.43±41.22	146.26±31.47	158.11±27.54	162.24±22.16	163.43±24.47
ЖЄЛ	103.35±18.81	118.34±19.38	124.83±20.55	126.42±17.34	125.33±24.37

Saver. Середня тривалість оперативного втручання 347 хвилин. Транзиторний неврологічний дефіцит спостерігався у 2 (6,6%) пацієнтів, у 3 (9,9%) – запалення м'яких тканин навколо стрижня.

Пацієнтам була проведена суб'єктивна оцінка результатів лікування за допомогою опитування SRS–30. Результати анкетування становили більше 800 балів, що доводить ефективність та безпечність використання ГГТ в системі хірургічного лікування складних сколіотичних деформацій у дітей.

Висновки

Вибір оптимальної тактики хірургічної корекції складної деформації хребта є необхідною умовою успішного лікування та досягнення тривимірної корекції хребта з метою максимального приближення його параметрів до фізіологічної норми.

Показом до проведення ГГТ є ригідна сколіотична деформація хребта із кутом деформації (>100°).

Використання першим етапом ГГТ при лікуванні складних деформацій хребта дозволяє збільшити мобільність хребта та поступово адаптувати спинний мозок до подальшої корекції, що зменшує ризики неврологічних ускладнень при хірургічному лікуванні, час втручання та об'єм крововтрати, дозволяє отримати кращі результати корекції.

Вибір обсягу хірургічного втручання проводився враховуючи анатомічні та функціональні критерії.

Автори заявляють про відсутність конфлікту інтересів.

References/Література

1. Garabekyan T, Hosseinzadeh P, Iwinski HJ, Muchow RD, Talwalkar VR, Walker J, Milbrandt TA. (2014). The results of preoperative halo-gravity traction in children with severe spinal deformity. J Pediatr Orthop. B 23: 1–5.
2. Hui H, Luo ZJ, Yan M, Ye ZX, Tao HR, Wang HQ. (2013). Nonfusion and growing instrumentation in the correction of congenital spinal deformity associated with split spinal cord malformation: an early follow-up outcome. Eur Spine. J 22: 1317–1325.
3. Li X, Zeng L, Li X, Chen X, Ke C. (2017). Preoperative halo-gravity traction for severe thoracic kyphoscoliosis patients from Tibet: radiographic correction, pulmonary function improvement, nursing, and complications. Med Sci Monit. 4021–4027.
4. Park DK, Braaksma B, Hammerberg KW, Sturm P. (2013). The efficacy of preoperative halo-gravity traction in pediatric spinal deformity the effect of traction duration. J Spinal Disord Technol. 26: 146–154.
5. Takeshita K, Lenke LG, Bridwell KH, Kim YJ, Sides B, Hensley M. (2006). Analysis of patients with nonambulatory neuromuscular sco-liosis surgically treated to the pelvis with intraoperative halo- femoral traction. Spine. 31: 2381–2385.
6. Yang C, Wang H, Zheng Z, Zhang Z, Wang J, Liu H et al. (2017). Halo-gravity traction in the treatment of severe spinal deformity: a systematic review and meta-analysis. Eur Spine J. 26(7): 1810–1816.
7. Yang C, Zheng Z, Liu H, Wang J, Kim YJ, Cho S. (2016). Posterior vertebral column resection in spinal deformity: a systematic review. Eur Spine J. 25(8): 2368–2375.
8. Zhang ZX, Hui H, Liu TJ, Zhang ZP, Hao DJ. (2016). Two-staged correction of severe congenital scoliosis associated with intraspinal abnormalities. Clin Spine Surg. 29(8): E401–405.

Відомості про авторів:

Левицький Анатолій Феодосійович *– д.мед.н., проф., зав. каф. дитячої хірургії НМУ імені О.О. Богомольця. Адреса: м. Київ, бульвар Т. Шевченка, 13; тел. (044) 236-51-80. http://orcid.org/0000-0002-4440-2090.*

Рогозинський Валентин Олександрович *– аспірант каф. дитячої хірургії НМУ імені О.О. Богомольця, лікар ортопед–травматолог дитячий відділення ортопедії та травматології НДСЛ «ОХМАТДИТ». м. Київ, вул. В. Чорновола, 28/1. http://orcid.org/0000-0001-9891-0739.*

Доляницький Микола Михайлович *– аспірант каф. дитячої хірургії НМУ імені О.О. Богомольця, лікар ортопед-травматолог дитячий відділення ортопедії та травматології НДСЛ «ОХМАТДИТ». м. Київ, вул. В. Чорновола, 28/1. http://orcid.org/0000-0002-0898-6914.*

Стаття надійшла до редакції 25.07.2020 р., прийнята до друку 06.12.2020 р.

Читайте нас на сайті: http://med-expert.com.ua

УДК 7.586-007.58-053.2.

О.А. Данилов, А.В. Шульга

Оптимизация хирургического лечения ригидного плоскостопия у детей с дисфункцией сухожилия задней большеберцовой мышцы

Национальная медицинская академия последипломного образования имени П.Л. Шупика, г. Киев, Украина

Paediatric surgery.Ukraine.2020.4(69):72-80; DOI 10.15574/PS.2020.69.72

For citation: Danilov OA, Shulga AV. (2020). Optimization of surgical treatment of rigid flat feet in children with posterior tibialis tendon dysfunction. Paediatric Surgery.Ukraine. 4(69):72-80; DOI 10.15574/PS.2020.69.72

Введение. Ригидная форма статического плоскостопия у детей встречается от 18 до 20% случаев от общей патологии опорно-двигательного аппарата. В настоящее время не разработаны объективные методы диагностики, не определены алгоритмы лечения ригидного плоскостопия в зависимости от степени тяжести, деформации костей передплюсны, мобильности стопы и дисфункции сухожилия задней большеберцовой мышцы (СЗББМ).

Цель – определить оптимальные методы хирургического лечения ригидного плоскостопия детей в зависимости от индекса мобильности, коэффициента компрессии и стадии дисфункции СЗББМ.

Материалы и методы. Проанализирована эффективность лечения ригидной формы статического плоскостопия II–III степени тяжести 32 (64 стопы) детей в возрасте от 14 до 18 лет, которые были распределены в основную и контрольную группы. Использованы клинические и рентгенологические методы диагностики. Пациентам основной группы (15 детей) было проведено оперативное вмешательство на костях и мягких тканях. Пациенты контрольной группы (17 детей) были прооперированы методом подтаранного артроэреза.

Результаты. Хирургическое лечение оказалось неэффективным при использовании подтаранного артроэреза в случаях деформации костей предплюсны, тяжелой стадии дисфункции СЗББМ и нарушения мобильности стопы. Положительные результаты были получены благодаря использованию односуставного артродеза по Грайсу в сочетании с транспозицией сухожилия короткой малоберцовой мышцы при умеренно выраженной ригидности и деформации ладьевидной кости, а также двусуставного артродеза с формированием ладьевидно-большеберцовой связки при тяжелых формах патологии.

Выводы. При лечении ригидного плоскостопия у детей следует учитывать степень тяжести, коэффициент компрессии ладьевидной кости, индекс мобильности, стадию дисфункции СЗББМ и угол натяжения сухожилия.

Исследование было выполнено в соответствии с принципами Хельсинкской Декларации. Протокол исследования был одобрен Локальным этическим комитетом учреждения. На проведение исследований было получено информированное согласие родителей, детей.

Авторы заявляют об отсутствии конфликта интересов.

Ключевые слова: дети, плоскостопие, хирургическое лечение.

Optimization of surgical treatment of rigid flat feet in children with posterior tibialis tendon dysfunction

O.A. Danilov, A.V. Shulga

Shupyk National Medical Academy of Postgraduate Education, Kyiv, Ukraine

The rigid form of static flatfeet occurs in 18 to 20% of cases of the musculoskeletal system pathology. To date, no objective diagnostic methods have been developed, no algorithms for treating the rigid form of flatfeet depending on the severity, deformity of the tarsal bones, foot mobility and dysfunction of the posterior tibialis tendon (hereinafter PTT).

Objective. To develop objective evaluation methods for mobility in the joints and changes in the tarsal bones. Create algorithms for surgical treatment of rigid foot.

Materials and methods. The effectiveness of the rigid form of static flatfeet treatment in 32 children (64 feet) aged 14 to 18 years, which were divided into main and control groups, was analyzed. Clinical and radiological diagnostic methods were used. Patients in the main group (15 patients) underwent surgery on bones and soft tissues.Patients in the control group (17 patients) were operated using subtalar arthroereisis method.

Читайте нас на сайті: http://med-expert.com.ua

Results. Surgical treatment was ineffective in the use of subtalar arthroereisis in cases of the tarsal bone deformity and significant impairment of foot mobility. Positive results were also achieved using two-joint arthrodesis with the formation of naviculo-tibial ligament with severe foot rigidity, stage III–IV of PTT dysfunction and navicular bone deformity.
Conclusions. Treatment of rigid foot should take into account the severity, the compression ratio of the navicular bone, the mobility index, the stage of the posterior tibialis tendon dysfunction and the angle of its tension. Long-term results indicate the effectiveness of surgery on bones and soft tissues in the treatment of severe rigid flat feet.
The research was carried out in accordance with the principles of the Helsinki Declaration. The study protocol was approved by the Local Ethics Committee of participating institution.
The informed consent of the patient was obtained for conducting the studies.

Key words: flatfeet, children, surgical treatment.

Оптимізация хірургичного лікування ригидної плоскостопості у дітей с дисфункцією сухожилля заднього великогомілкового м'яза

О.А. Данилов, А.В. Шульга
Національна медична академія послядипломної освіти імені П.Л. Шупика, м. Київ, Україна

Вступ. Ригідна форма статичної плоскостопості в дітей зустрічається від 18 до 20% випадків від загальної патології опорно-рухової системи. На сьогодні не розроблені об'єктивні методи діагностики, не визначені алгоритми лікування ригідної форми плоскостопості в залежності від ступеня тяжкості, деформації кісток передплюсни, мобільності стопи та дисфункції сухожилля заднього великогомілкового м'яза (далі СЗВГМ).
Мета – визначити оптимальні методи хірургічного лікування ригідної плоскостопості в дітей у залежності від індексу мобільності, коефіцієнта компресії та стадії дисфункції СЗВГМ.
Матеріали і методи. Проаналізовано ефективність лікування ригідної форми статичної плоскостопості II–III ступенів тяжкості в 32 дітей (64 стопи) у віці від 14 до 18 років, які були розподілені на основну та контрольну групи. Використані клінічні та рентгенологічні методи діагностики. Пацієнти контрольної групи (17 хворих) були прооперовані методом підтаранного артроерезу. Пацієнтам основної групи (15 хворих) було проведено оперативне втручання на кістках та м'яких тканинах.
Результати. Оперативне лікування виявилося неефективним при застосуванні підтаранного артроерезу у випадках деформації кісток передплюсни, тяжкої стадії дисфункції СЗВГМ та порушення мобільності стопи. Позитивних результатів досягли застосуванням односуглобового артродезу за Грайсом у поєднанні з транспозицією сухожилка короткого малогомілкового м'яза при помірно вираженій ригідності та деформації човноподібної кістки, а також двосуглобового артродезу з формуванням човноподібно-великогомілкової зв'язки при тяжких формах патології.
Висновки. Під час лікування ригідної стопи слід враховувати ступінь тяжкості, коефіцієнт компресії човноподібної кістки, індекс мобільності, стадію дисфункції СЗВГМ та кут його натягу. Віддалені результати свідчать про ефективність застосування оперативних втручань на кістках та м'яких тканинах при лікуванні тяжких форм ригідної плоскостопості.
Дослідження виконані відповідно до принципів Гельсінської Декларації. Протокол дослідження ухвалений Локальним етичним комітетом усіх зазначених у роботі установ. На проведення досліджень було отримано інформовану згоду батьків, дітей.
Автори заявляють про відсутність конфлікту інтересів.

Ключові слова: діти, плоскостопість, хірургічне лікування.

Введение

Причиной возникновения ригидной стопы являются структурные изменения в мышцах, костях и суставах [2]. Для диагностики патологии используют Jask тест, «пробу на носках», мануальную оценку пассивной эверсии и инверсии стопы [10]. Но до сих пор не разработаны объективные критерии для определения ригидной формы плоскостопия.

Стабилизатором медиального свода является «рессорный комплекс», который поддерживает арки стопы (пяточно-ладьевидная связка, дельтовидная связка). Несостоятельность связочного аппарата приводит к ослаблению рессорного комплекса и коллапсу медиального свода. Но до сих пор неизвестно, каким образом можно достигнуть стабилизации и укрепления связочного аппарата в подтаранном и надтаранном суставах стопы.

В процессе длительного течения болезни возникают дегенеративно-деструктивные изменения в суставах и костях предплюсны [5]. Но автор не конкретизирует, как изменяется форма и позиция костей. До сих пор не изучена зависимость степени компрессии костей предплюсны от степени тяжести патологии.

Хронический тендовагинит сухожилия задней большеберцовой мышцы (СЗББМ) приводит к его удлинению и последующей дегенерации. Для решения данной проблемы предлагается перемещать сухожилие дистально с его умеренным натяжением. Некоторые авторы предлагают укорочение или гофрирование сухожилия [1]. Остается дискуссионным вопрос о методах устранения дисфункции СЗББМ и её роли в формировании ригидного плоскостопия.

Антагонистом задней большеберцовой мышцы (ЗББМ) является короткая малоберцовая мышца (КМБМ). Некоторые авторы утверждают, что уменьшение супинаторного эффекта ЗББМ приводит к чрезмерному напряжению КМБМ, пронации стопы и подвывиху в подтаранном суставе [3]. Остаются невыясненными эффективные методы устранения патологического действия мышцы, а также использование ее как супинатора у детей с ригидным плоскостопием.

Одним из методов лечения ригидной стопы является подтаранный артроэрез (установление металлического спейсера в sinus tarsi). При тяжелой ри-

Читайте нас на сайті: http://med-expert.com.ua

гидной форме плоскостопия наблюдались незначительные положительные результаты. Поэтому продолжается поиск новых методов для коррекции патологии [7,8].

Известным методом хирургического лечения является подтаранный артроэрез по Грайсу (имплантация в sinus tarsi аутотрансплантанта) [1]. В зависимости от клинических и рентгенологических показателей этот метод предлагают дополнять двусуставным артродезом [3]. Но оперативное вмешательство без учета состояния супинаторов и пронаторов стопы является малоэффективным.

Несмотря на широкое использование современных методов коррекции стопы, лечение ригидного плоскостопия остаётся предметом дискуссий [7].

Цель: определить оптимальные методы хирургического лечения ригидного плоскостопия у детей в зависимости от индекса мобильности, коэффициента компрессии и стадии дисфункции СЗББМ.

Материалы и методы исследования

Проанализированы данные, полученные при лечении 32 (64 стопы) пациентов в возрасте от 14 до 18 лет с ригидной формой статического плоскостопия II–III степени тяжести. У всех пациентов отмечали признаки дисфункции СЗББМ. Патология была диагностирована на обеих стопах, поэтому каждая стопа считалась отдельным клиническим случаем. С целью определения антропометрических констант сформирована группа из 10 пациентов (20 стоп) без патологии стопы.

В основной группе было 15 пациентов (30 стоп), которые были распределены на 2 подгруппы:

- подгруппа А – 8 пациентов (16 случаев) со II–III степенью тяжести; индекс мобильности – 1,1–1,2; дисфункция СЗББМ – II–III стадии; коэффициент компрессии – 1,3. Всем пациентам этой подгруппы проводился подтаранный артродез по Грайсу в сочетании с транспозицией сухожилия КМБМ.
- подгруппа Б – 7 пациентов (14 случаев) со II–III степенью тяжести; индекс мобильности – 1,1–1,2; дисфункция СЗББМ – III–IV стадии; коэффициент компрессии – 1,4 и больше. Пациентам этой группы проводился подтаранный артродез по Грайсу, таранно-ладьевидный артродез, пластика СЗББМ.

В контрольную группу вошли 17 пациентов (34 случая), которые были распределены на 2 подгруппы:

- подгруппа А – 9 пациентов (18 случаев) со II–III степенью тяжести; коэффиент мобильности – 1,2-1,3; дисфункция СЗББМ – I–II стадии; коэффициент компрессии – 1,3. Пациентам этой подгруппы проводился подтаранный артродез по Грайсу.
- подгруппа Б – 8 пациентов (16 случаев) со II–III степенью тяжести; индекс мобильности – 1,2–1,3; дисфункция СЗББМ – I–II стадии; коэффициент компрессии – 1,3. Всем пациентам этой подгруппы выполняли подтаранный артроэрез.

Методы исследования включали: определение формы стопы, «пробу на носках», симптом «подглядывающих пальцев», Jask тест.

Болевой синдром в динамике оценивался по 5-бальной шкале [6].

Рентгенологическое исследование выполнялось в трех проекциях: боковой, задне-осевой и прямой под нагрузкой. Оценивались такие показатели: в боковой проекции – угол наклона пяточной кости, угол Meary, ладьевидный, таранно-пяточный углы; в задне-осевой проекции – таранно-пяточный угол; в прямой проекции – таранно-ладьевидный угол. На боковых рентгенологических снимках стопы оценивали высоту медиального свода.

Мобильность стопы определяли на основе индекса мобильности (Патент на изобретение № 132904 «Метод определения степени мобильности») [4].

По результатам бароподометрии определялись коэффициенты продольной и поперечной нагрузки стопы [13].

Состояние сухожилия СЗББМ изучали по результатам ультразвукового исследования. Стадию дисфункции СЗББМ оценивали по классификации Jonson и Storm.

Перед оперативным вмешательством состояние стопы оценивали по шкале Американского ортопедического общества AOFAS: отличные – 95–100; хорошие – 75–94; удовлетворительные – 51–74; неудовлетворительные – меньше 50 баллов.

Рассчитывая соотношение высоты стопы к ее длине в процентах, определяли индекс Фриланда (N=29–31).

Данное исследование одобрено комиссией по вопросам этики НМАПО имени П.Л. Шупика (протокол №9 от 06.11.2017 г.). Исследование проводили в соответствии с принципами Хельсинской декларации и рекомендациями Международного совета по гармонизации должной клинической практики. На проведение исследования было получено информированное согласие родителей и пациентов.

Данные приводятся как средняя арифметическая величина (M) и стандартная погрешность средней арифметической (m). Нулевую гипотезу равенства переменных не учитывали при $p \leq 0,05$.

Читайте нас на сайті: http://med-expert.com.ua

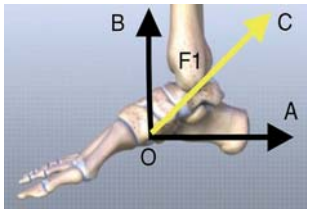

F1=10 *H*; a=30° (угол между векторами A и C)
A=F1×cos a=10×0,866=8,6 H
B=F1×sin a =10×0,5=5 H

Рис. 1. Разложение силы натяжения (F1) СЗББМ

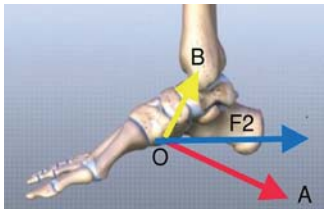

F2=10; a=10° (угол между векторами A и C)
A=F2×cos a=10×0,98=9,8H
B=F2×sin a=10×0,174=1,74H

Рис. **2.** Разложение силы натяжения (F2) СЗББМ

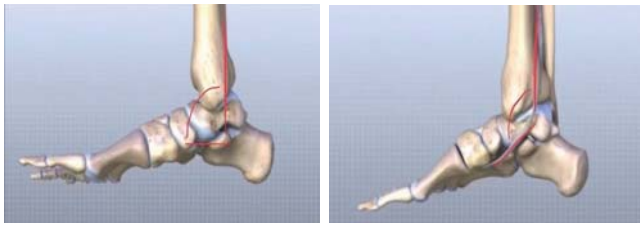

а б

Рис. 3. Угол натяжения сухожилия задней большеберцовой мышцы в норме (а) и при патологии (б)

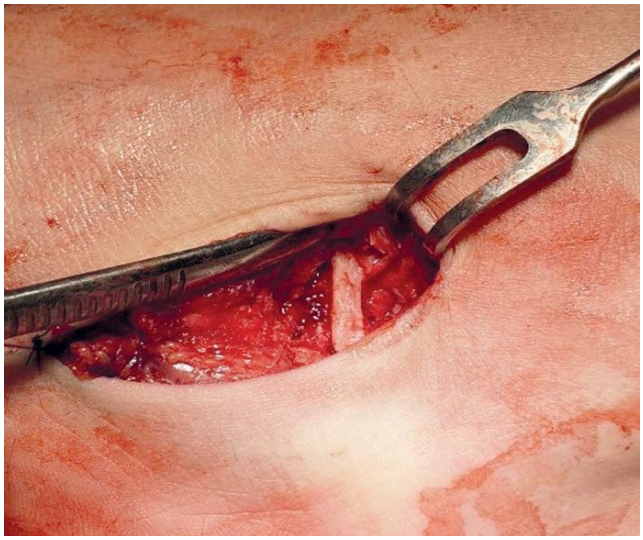

Рис. 6. Размещение аутотрансплантанта в *sinus tarsi*

Результаты исследований

Проведенное собственное математическое моделирование показало, что, благодаря прикреплению сухожилия ЗББМ к бугристости ладьевидной кости (нижней ее поверхности), мышца действует как супинатор и аддуктор стопы. Разложение силы (F1) в области прикрепления сухожилия ЗББМ, размещенного на плантарной поверхности ладьевидной кости, свидетельствует о том, что основное усилие натяжения сухожилия направлено медиакаудально

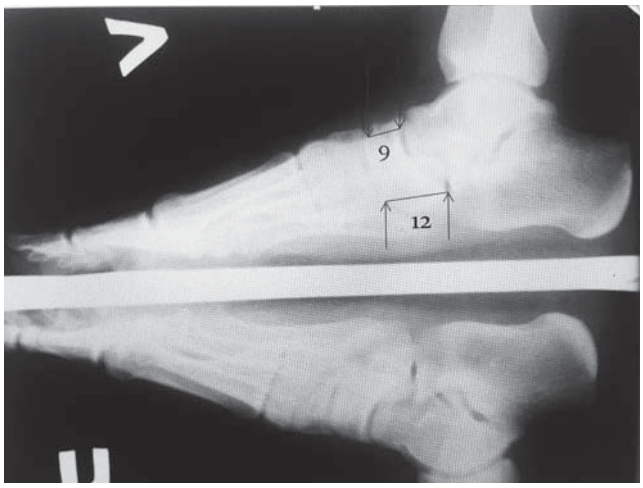

Рис. 4. Рентгенологические снимки стопы с ригидной формой продольного плоскостопия в боковой проекции

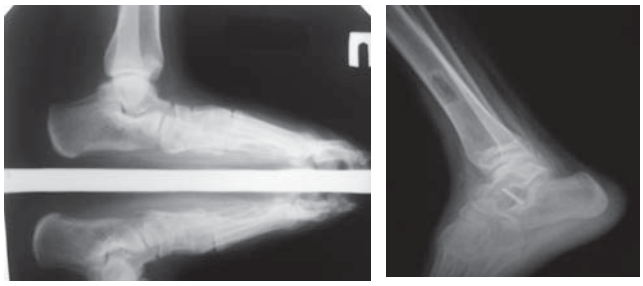

а *б*

Рис. 5. Рентгенологические снимки правой стопы пациента подгруппы А контрольной группы до и после операции

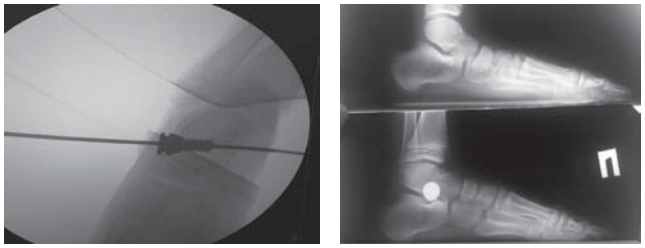

а б

Рис. 7. Установка металлического импланта (а). Рентгенологические снимки стопы пациента подгуппы Б контрольной группы до и после операции (б)

Рис. 8. Мобилизация сухожилия КМБМ

Рис. 9. Выделение сухожилия КМБМ

Читайте нас на сайті: http://med-expert.com.ua

Таблица 1

Клинико-подометрические показатели пациентов основной группы в процессе лечения

Основные показатели	Основная группа									
	подгруппа А (n=16)					подгруппа Б (n=14)				
	до лечения	после лечения				до лечения	после лечения			
		3 мес.	6 мес.	12 мес.	24 мес.		3 мес.	6 мес.	12 мес.	24 мес.
Болевой синдром	4	1	0	0	0	5	1	0	0	0
Индекс мобильности	1,35	1,4	1,4	1,4	1,4	1,2	1,2	1,3	1,3	1,3
Коэффициент поперечной нагрузки	1,4	1,9	1,8	1,8	1.8	1,3	1,8	1,7	1,7	1,7
Коэффициент продольной нагрузки	0,5	0,9	0,9	0,9	0,9	0,8	0,8	1,0	1.0	1,0
Подометрический индекс Фриланда, %	20	28	27	27	27	18	26	24	24	24
Высота свода, мм	16	32	31	31	31	15	30	30	28	28
Оценка по шкале AOFAS в баллах	41	86	85	85	86	40	85	84	84	82
Коэффициент компрессии ладьевидной кости	1,3	1,3	1,25	1,22	1,22	1,4	1,24	1,25	1,25	1,25
Стадия дисфункции СЗББМ	3	1		–	–	4	1		—	—
Угол натяжения СЗББМ	115	105	106	106	106	117	102	103	103	103

(А), второй вектор направлен в дорзальном направлении (В) (рис. 1).

При дисфункции сухожилия ЗББМ вследствие изменения его вектора натяжения и угла наклона увеличивается усилие, направленное на стабилизацию сухожилия в области его мягкотканной фиксации, что обусловливает увеличение нагрузки на сухожилие и фиксирующие его ткани. В результате изменения угла натяжения изменяется также и разложение сил. Разложение силы (F2) происходит следующим образом: уменьшается сила, которая тянет дорзально (В), а увеличивается сила, которая тянет ладьевидную кость в плантарном направлении (А), что приводит к её вывиху (рис. 2).

Измерение угла натяжения происходит путем маркировки сухожилия от бугристости ладьевидной кости до задней поверхности медиальной лодыжки в каудальном направлении. Вторую маркировочную линию проводим от заднего края медиальной лодыжки по внутренней поверхности большеберцовой кости в дорзальном направлении. Исследование выполняется при осевой нагрузке стопы.

Для оценки антропометрических констант нами проводилось изучение угла натяжения СЗББМ у 10 пациентов в возрасте от 14 до 18 лет без патологии стопы. Средний показатель угла натяжения составил 100°. При дисфункции сухожилия угол натяжения увеличивается (рис. 3).

На рентгенологических снимках стопы в боковой проекции при тяжелых формах ригидного плоскостопия отмечали изменение формы ладьевидной, таранной и кубовидной костей. В этом исследовании акцентировалось внимание на определении изменений формы ладьевидной кости. С этой целью изучались анотропометрические данные и её патологические изменения.

Для оценки антропометрических констант проводилось изучение рентгенологических снимков стопы в боковой проекции у 10 пациентов без плоскостопия. Средний показатель соотношения плантарной поверхности ладьевидной кости к дорзальной 12:10 мм. Проводя деление этих показателей, определяли коэффициент компрессии ладьевидной кости. Средний показатель детей в возрасте от 14 до 18 лет равнялся 1,2. При ригидной форме плоскостопия коэффициент компрессии увеличивается (k=12:3=1,3) (рис. 4).

Пациентам погруппы А контрольной группы был проведен подтаранный артродез по Грайсу. Осуществляя крайнюю супинацию и аддукцию стопы, определяли размер и форму импланта. Аутотрансплантант брали из средней трети большеберцовой кости (рис. 5).

После формирования пазов по верхней поверхности пяточной кости и нижней поверхности таранной кости имплантировали аутотрансплантант, который размещали в sinus tarsi вертикально (рис. 6).

Для лечения пациентов подгруппы Б контрольной группы использовали изолированный подтаранный артроэрез. Металлический имплант имел винтообразную конструкцию с нарезкой цилиндрической формы

Читайте нас на сайті: http://med-expert.com.ua

Рис. 10. Фиксация сухожилия КМБМ к ладьевидной кости

Рис. 11. Рентгенологический снимок стопы до и после операции пациента подгруппы Б основной группы

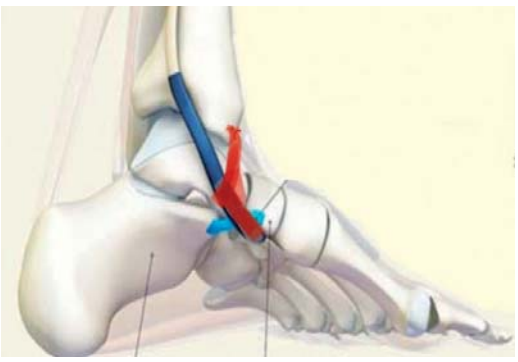

Рис.12.Формирование ладьевидно-большеберцовой связки

(рис. 7а). Его размещали в пределах sinus tarsi и canalis tarsi в зоне, которая не является суставной (рис. 7б).

Пациентам подгруппы А основной группы был проведен подтаранный артродез по Грайсу. Для усиления медиального свода и создания «мобильной подвески» подтаранный артродез дополняли пересадкой сухожилия КМБМ на ладьевидную кость. После доступа в область бугристости пятой плюсневой кости проводилась мобилизация сухожилия КМБМ (рис. 8).

После отсечения сухожилия выводили его в рану по задне-боковой поверхности большеберцовой кости (рис. 9).

После сухожилие проводилось через межкостную мембрану на переднюю часть берцовой кости через сформированный подкожный канал на тыльно-медиальную поверхность стопы. Пересаженное сухожилие фиксировалось к тыльно-медиальной поверхности ладьевидной кости (рис. 10).

В подгруппе Б основной группы увеличивали объём оперативного вмешательства. Кроме артродеза по Грайсу, проводили ладьевидно-клиновидный артродез. У некоторых пациентов из-за невозможности устранения вывиха ладьевидной кости (смещения её вверх) проводили таранно-ладьевидный артродез с фиксацией сустава компрессирующей скобой после максимальной аддукции и супинации стопы. Это позволяло устранить не только чрезмерную пронацию, но и восстановить архитектонику медиального свода стопы. На рентгенологических снимках представлены изменения до и после оперативного лечения (рис. 11).

Для устранения дисфункции СЗББМ проводили оперативное вмешательство на мягких тканях. По результатам оценки показателей угла натяжения сухожилия и ультразвукового исследования самые большие дегенеративные изменения СЗББМ отмечались в дистальном отделе и области мягкотканной фиксации. Учитывая данную особенность, после выделения и пересечения сухожилия формировали ладьевидно-большеберцовую связку из его дистального отдела (рис.12). Потом проводили максимальную супинацию стопы и создавали натяжение проксимального отдела СЗББМ с последующей фиксацией его к сформированной ладьевидно-большеберцовой связке.

В основной группе клинико-подометрические показатели изменились следующим образом (табл. 1).

Рентгенологические обследования демонстрировали улучшение рентгенологичеких углов и стабилизацию позитивного результата на протяжении 24 месяцев (табл.4). После оперативного лечения положительный результат был достигнут в 26 (86,7%) случаях, что соответствовало первой степени тяжести, удовлетворительный результат – в 4 (13,3%) случаях, что соответствовало второй степени тяжести (табл. 2).

Анализ средних клинико-подометрических показателей подгруппы Б контрольной группы свидетельствует о частичном регрессе положительных результатов после 6 месяцев наблюдения (табл.3).

Рентгенологические показатели после оперативного лечения демонстрируют частичную потерю супинаторного эффекта на протяжении 24 месяцев (табл. 4). Положительный результат был достигнут только в 4 (11,7%) случаях, что соответствует первой степени тяжести.

Обсуждение

По результатам средних клинико-рентгенологических показателей в подгруппе А контрольной группы отмечали положительную динамику после проведенного оперативного лечения методом подтаранного артродеза по Грайсу на протяжении двух лет наблюдения по сравнению с подгруппой Б контрольной группы.

Благодаря оперативному вмешательству, в подгруппе А контрольной группы добились устойчивой коррекции заднего отдела, устранения вальгизации пяточной кости и чрезмерной пронации стопы в

Читайте нас на сайті: http://med-expert.com.ua

Таблица 2

Рентгенологические показатели основной группы в процессе лечения

Ro показатели, в градусах	Основная группа									
	подгруппа А (n=16)					подгруппа Б (n=14)				
	до лечения	после лечения				до лечения	после лечения			
		3 мес.	6 мес.	12 мес.	24 мес.		3 мес.	6 мес.	12 мес.	24 мес.
Угол наклона пяточной кости	5	17	16	16	16	4	15	14	13	13
Таранно-пяточный угол в боковой проекции	50	40	40	39	39	52	48	41	42	42
Таранно-пяточный угол в задне-осевой проекции	39	24	25	25	25	40	28	29	29	29
Ладьевидный угол	170	153	155	155	155	172	154	155	156	156
Таранно-плюсневый угол	29	5	5	6	6	30	10	10	11	11
Талонавикулярный угол	9	3	4	4	4	29	6	6	6	6

12 (66,7%) случаях, что соответствовало первой степени тяжести, в 6 (33,3%) случаях – второй степени.

Анализ результатов в подгруппе Б контрольной группы пациентов, прооперированных методом артроэреза, свидетельствует о потере супинаторного эффекта на протяжении 24 месяцев. Рентгенологические показатели после оперативного лечения соответствовали второй степени тяжести в 4 (25,0%) случаях и третьей степени – в 12 (75,0%).

Подобные результаты были достигнуты Н.А. Шабалдиным: после лечения ригидной формы плоскостопия II–III степени тяжести методом подтаранного артроэреза отсутствовали положительные результаты у 22,6% пациентов (III степень), у 41,9% пациентов отмечали относительно положительный результат (II степень) [11].

По опросам, проведенным N.S. Shah, из 572 ортопедов (что составляет 32% от общей численности членов AOFAS), 52% не используют данный метод из-за его низкой эффективности [12].

Низкий процент положительных результатов при тяжелой форме патологии после артроэреза, на наш взгляд, объясняется деформацией костей предплюсны, подвывихом в подтаранном суставе и дисфункцией ЗББМ. Таким образом, результаты наших исследований совпадают с выводами выше упомянутых авторов.

Таблица 3

Клинико-подометрические показатели пациентов контрольной группы в процессе лечения

Основные показатели	Контрольная группа									
	подгруппа А (n=18)					подгруппа Б (n=16)				
	до лечения	после лечения				до лечения	после лечения			
		3 мес.	6 мес.	12 мес.	24 мес.		3 мес.	6 мес.	12 мес.	24 мес.
Болевой синдром	4	2	1	0	0	4	1	2	3	3
Индекс мобильности	1,3	1,4	1,4	1,4	1,4	1,3	1,4	1,3	1,2	1,2
Коэффициент поперечной нагрузки	1,5	2,0	1,8	1,8	1,8	1,4	1,8	1,6	1,5	1,5
Коэффициент продольной нагрузки	0,4	0,5	0,5	0,5	0,5	0,4	0,5	0,4	0,4	0,4
Подометрический индекс Фриланда, %	27	29	29	29	29	25	27	26	26	26
Высота свода, мм	12	30	30	29	29	11	28	27	24	21
Оценка по шкале AOFAS в баллах	40	76	75	85	87	42	78	74	65	61
Коэффициент компрессии ладьевидной кости	1,3	1,3	1,25	1,25	1,25	1,3	1,3	1,3	1,3	1,3
Стадия дисфункции СЗББМ	2	1	1	1		2	1	2	2	2
Угол натяжения СЗББМ	110	102	105	105	105	112	110	113	115	115

Читайте нас на сайті: http://med-expert.com.ua

Таблица 4
Рентгенологические показатели контрольной группы в процессе лечения

Ro показатели в градусах	Контрольная группа									
	подгруппа А (n=18)					подгруппа Б (n=16)				
	до лечения	после лечения				до лечения	после лечения			
		3 мес.	6 мес.	12 мес.	24 мес		3 мес.	6 мес.	12 мес.	24 мес.
Угол наклона пяточной кости	6	14	14	13	13	5	7	7	6	6
Таранно-пяточный угол в боковой проекции	51	38	38	38	38	55	40	44	46	46
Таранно-пяточный угол в задне-осевой проекции	33	23	24	24	24	35	26	28	30	30
Ладьевидный угол	165	149	150	150	150	164	155	160	162	162
Таранно-плюсневый угол	25	6	6	7	7	26	11	14	16	16
Талонавикулярный угол	5	4	4	4	4	6	5	5	5	6

В подгруппе А основной группы, благодаря подтаранному артродезу, добились устранения чрезмерной пронации стопы и стабилизации в подтаранном суставе. Вертикальное размещение аутотрансплантанта обеспечило устойчивый результат на протяжении всего периода наблюдения. Улучшение рентгенологических показателей также объясняется созданием «мобильной подвески», благодаря транспозиции сухожилия КМБМ. Коэффициент компрессии ладьевидной кости на протяжении двух лет изменился положительно из-за уменьшения давления на неё.

Для коррекции плоскостопия у детей некоторые авторы предлагают транспозицию сухожилия *m.flexor hallucis longus* на внутреннюю поверхность ладьевидной кости [9]. Но этот метод, на наш взгляд, имеет определенные недостатки: есть опасность давления на нервно-сосудистый пучок во время проведения сухожилия через мягкие ткани. Функция *m.flexor hallucis longus* ослаблена в результате коллапса медиального свода стопы, в отличие от КМБМ. Благодаря транспозиции сухожилия, нами был достигнут двойной результат: устранение патологического пронационного действия КМБМ и усиление супинаторного эффекта ЗББМ.

В основной группе использовали ладьевидно-клиновидный артродез при условии мануального вправления ладьевидной кости. Мы считаем, что данный метод является более физиологическим для детей. Но, учитывая деформацию ладьевидной кости, а также тяжелую форму дисфункции ладьевидной кости и СЗББМ, мануально устранить вывих ладьвидной кости невозможно. Для решения данной проблемы использовался таранно-ладьвидный артродез. Формирование ладьевидно-большеберцовой связки и натяжение СЗББМ позволило стабилизировать подтаранный и надтаранный суставы.

Тенденция к уменьшению количества артродезированных суставов при лечении ригидной стопы также озвучивается другими авторами. Несмотря на то, что трёхсуставный артродез является «золотым» стандартом лечения тяжелых форм плоскостопия, существует риск развития артроза в смежных суставах. Поэтому, даже при тяжелых формах патологии, следует уменьшать количество артродезированных суставов. Техника двусуставного или односуставного артродеза в сочетании с операциями на мягких тканях в разных клинических случаях показывает подобные результаты [3], что также подтверждается нашими исследованиями.

Биомеханические исследования продемонстрировали, что при тяжелых формах патологии в голеностопном суставе происходит наклон суставной поверхности таранной кости, который вызывает ассиметрию суставной щели [15]. В данном случае при дисфункции СЗББМ происходит нарушение функции связочного аппарата голеностопного сустава. Формирование ладьевидно-большеберцовой связки, на наш взгляд, усиливает функцию СЗББМ, препятствует вальгусному наклону и внешней ротации таранной кости, что способствует стабилизации стопы.

Выводы

1. В процессе лечения ригидной стопы следует учитывать степень тяжести патологии, коэффициент компрессии ладьевидной кости, стадию дисфункции СЗББМ и угол его натяжения.
2. Отдалённые результаты свидетельствуют об эффективности использования подтаранного артродеза по Грайсу в сочетании с пересадкой сухожилия КМБМ у пациентов со второй степенью тяжести.
3. Положительный результат достигнут при лечении пациентов с тяжелой формой дисфункции СЗББМ с дополнительным выполнением таран-

Читайте нас на сайті: http://med-expert.com.ua

но-ладьевидного артродеза и формированием ладьевидно-большеберцовой связки.

Авторы заявляют об отсутствии конфликта интересов.

References/Література

1. Abdalbari D, Danylov OA, Gorelik VV. (2017). Combined treatment of pronation foot deformities in children with cerebral palsy. Paediatric Surgery. Ukraine. 3(56): 109–113. [Абдалбари Д, Данилов АА, Горелик ВВ. (2017). Комплексное лечение пронационных деформаций стоп у детей с церебральным паралічем. Хірургія дитячого віку. 3(56): 109–113]. doi 10.15574/PS.2017.56.109.
2. Bolotov AV. (2015). Complex treatment of flat-valgus deformity of feet at children and teenagers taking into account a condition of the neuromuscular device of the lower extremities. Dis. cand. honey.sciences. M.: 145. [Болотов А В. (2015). Комплексное лечение плоско-вальгусной деформации стоп у детей и подростков с учетом состояния нейромышечного аппарата нижних конечностей. Дис. канд. мед. наук. М.: 145].
3. Bulatov AA, Emelyanov VG, Mikhailov KS. (2017). ADULT ACGUIRED FLATFOOT DEFORMITY (REVIEW). Traumatology and Orthopedics of Russia. 23(2): 102–114. [Булатов АА, Емельянов ВГ, Михайлов КС. (2017). Плоско-вальгусная деформация стоп у взрослых (обзор иностранной литературы). Травматология и ортопедия России. 23(2): 102–114]. https://doi.or g/10.21823/2311-2905-2017-23-2-102-114.
4. Danylov OA, Gorelyk VV, Shulga OV. (2018). Conservative treatment of longitudinal flat feet in children. Paediatric Surgery. Ukraine. 3(60): 88–93. [Данилов ОА, Горелик ВВ, Шульга ОВ. (2018). Консервативне лікування повздовжньої плоскостопості у дітей. Хірургія дитячого віку. 3: 88–89]. doi: 10.15574/PS.2018.60.88.
5. Danylov OA, Shulga OV, Gorelik VV, Abdalbari J. (2016). The mechanism of formation and clinical courseof pronation foot deformity in children with the cerebral palsy. Surgery of Ukraine. 18–23.
6. Demyan YY. (2019). Flexible flat foot and its orthopedic treatment in children with joint hypermobility. Abstract dis. for the degree of Candidate of Medical Sciences Science. Kiev. [Дем'ян ЮЮ. (2019). Гнучна плоска стопа та її ортопедичне лікування у дітей з гіпермобільністю суглобів. Автореферат дис. на здобуття наукового ступеня канд.мед. наук. Київ].
7. Korolkov AI, Rakhman PM, Kikosh GV. (2016). Subtalar arthroeresis in the treatment of planovalgus feet deformity: the pros and cons (the review of literature). Ortopedics, traumatology and prosthetics. 1: 115. [Корольков АИ, Рахман ПМ, Кикош ГВ. (2016). Подтаранный аротроэрез в лечении плоско-вальгусной деформации стоп: аргументы за и против (обзор литературы). Ортопедия, травматология и протезирование. 1: 115].
8. Loskutov OA. (2015). Treatment of flexible flatfoot in children and adolescents using method of subtalar arthroesis. Loskutov OA, Fyrmanova KS. Chronicle of traumotology and orthopedics. 1–2 (31–32): 137–138. [Лоскутов О. А. (2015). Использование метода подтаранного артроэреза у детей с плоско-вальгусной деформацией стопы. Лоскутов ОА, Фурманова КС. Літопис травматології та ортопедії. 1–2 (31–32): 137–138]. http://nbuv.gov.ua/UJRN/Lto_2015_1-2_40.
9. Sammarco GJ, Hockenbury RT. (2001). Treatment of stage II posterior tibial tendon dysfunction with flexor halluces longus transfer and medial displacement calcaneal osteotomy. Foot AnkleInt. 22(4): 305–312. PMID: 11354443. doi: 10.1177/107110070102200406.
10. Sapogovskij AV, Kenis VM. (2015). Klinicheskaya diagnostika rigidnyh form plano-valgusnyh deformacij stop u detej. Travmatologiya i ortopediya Rossii. 4(78): 46–51. [Сапоговский АВ, Кенис ВМ. (2015). Клиническая диагностика ригидных форм плано-вальгусных деформаций стоп у детей. Травматология и ортопедия России. 4(78): 46–51].
11. Shabaldin NA, Titov FV, Gibadullin DG, Malikova LG. (2019). Analysis of the results of surgical treatment of rigid plano-valgus feet in children with method of subtalar arthroereisis./ Polytrauma. 1. [Шабалдин НА, Титов ФВ, Гибадуллин ДГ, Маликова ЛГ. (2019). Анализ результатов хирургического лечения ригидной плоско-вальгусной деформации стоп у детей методом подтаранного артроэреза. Политравма. 1].
12. Shah NS, Needleman RL, Boknari O, Buzas D. (2015). 2013 Subtalar artroereisis survey. The current practice patterns of memders of the AOFAS. Foot Ankle Spec. 8(3): 180–185. doi: 10.1302/2058-5241.2.170009.
13. Shulga OV. (2020). Comparative evaluation of methods of surgical treatment of rigid flat feet in children with dysfunction of the posterior tibialis tendon. Neonatology, surgery and perinatal medicine. 4. [Шульга ОВ. (2020). Порівняльна оцінка методів хірургічного лікування ригідної плоскостопості в дітей із дисфункцією сухожилка заднього великогомілкового м'яза. Неонатологія, хірургія та перинатальна медицина. 4].
14. Timaev MH, Sertakova AV, Kurkin SA, Rubashkin SA. (2017). Flat foot of childhood: the current state of the problem. Russian Medical Journal. 23(3). [Тимаев МХ, Сертакова АВ, Куркин СА, Рубашкин СА. (2017). Плоская стопа детского возраста: современное состояние проблемы. Российский медицинский журнал. 23(3)].
15. Zhu Y. (2015). Treatment of stage ii adult acquired flatfoot deformity with subtalar arthroereises. Zhu Y,. Xu XY. Foot Ankle Spec. 8(3): 194–202. doi: 10.1177/1938640014548320.

Відомості про авторів:

Данилов Олександр Андрійович *– д.мед.н., проф., зав. каф. дитячої хірургії НМАПО імені П.Л. Шупика. Адреса: м. Київ, вул. Дорогожицька, 9.*

Шульга Олександр Володимирович *– аспірант каф. дитячої хірургії НМАПО імені П.Л. Шупика. Адреса: м. Київ, вул. Дорогожицька, 9.*

Стаття надійшла до редакції 17. 07.2020 р., прийнята до друку 07.12.2020 р.

Читайте нас на сайті: http://med-expert.com.ua

УДК 616.586-007.5-053.1/.2-089.844-036.8

О.О. Голубенко, А.Ф. Левицький, О.В. Карабенюк

Результати лікування вродженої клишоногості після реконструктивних втручань у дітей

Національний медичний університет імені О.О. Богомольця, м. Київ, Україна
Національна дитяча спеціалізована лікарня «ОХМАТДИТ», м. Київ, Україна

Paediatric surgery.Ukraine.2020.4(69):81-85; DOI 10.15574/PS.2020.69.81

For citation: Oleksii Holubenko, Anatolii Levytskyi, Oleksandr Karabenyuk. (2020). Results of treatment of congenital clubfoot after soft tissue release in children. Paediatric Surgery.Ukraine. 4(69):81-85; doi 10.15574/PS.2020.69.81

Актуальність. Широке використання методики І. Понсеті дозволяє значно знизити кількість реконструктивних хірургічних втручань та/або зменшити їх об'єм. Але за наявності ригідних, тяжких деформацій, які не вдається скоригувати етапними гіпсовими пов'язками, а також при рецидивах доцільним є застосування хірургічного лікування. У джерелах літератури описано безліч хірургічних методик, основною метою яких є зниження частоти післяопераційних ускладнень та одночасно пошук найбільш зручного доступу з метою усунення контрактур, подальшого загоєння ран первинним натягом із мінімальним утворенням сполучнотканинних елементів.

Мета. Зниження частоти ускладнень при хірургічному лікуванні вродженої клишоногості шляхом використання модифікованого хірургічного доступу.

Матеріали та методи. У відділенні ортопедії та травматології Національної дитячої спеціалізованої лікарні (НДСЛ) «ОХМАТДИТ» проходили хірургічне лікування із застосуванням модифікованого доступу Carroll 57 дітей (72 стопи) із діагнозом «Вроджена клишоногість» (січень 2014 – вересень 2018 роки). Середній вік пацієнтів склав 3±0,4 роки. З них – 41 хлопчиків та 16 дівчаток. Двостороння деформація спостерігалась у 12 пацієнтів. 48 пацієнтів (58 стоп) потребували хірургічного втручання після первинного лікування етапними гіпсовими пов'язками за методикою І. Понсеті. У 9 пацієнтів (14 стоп) спостерігалися рецидиви деформації після хірургічних втручань.

Результати. При оцінці найближчих результатів, у ході проведення хірургічного втручання, в усіх пацієнтів було досягнуто повну корекцію деформації стоп. Післяопераційні ускладнення не спостерігались. Віддалені результати лікування через 2 роки після хірургічного втручання показали, що позитивні результати були у 12 пацієнтів (21±9,53%), задовільні – у 39 (68,4±27,14%) пацієнтів та незадовільні – у 6 (7±2,18%). Чотирьом пацієнтам із незадовільними результатами та залишковими проявами деформації у вигляді пасивно коригованої ізольованої аддукції переднього відділу стопи в подальшому була виконана операція щодо пересадки сухожилля m. tibialis anterior до латеральної клиноподібної кістки. Та 2 хворим – клиноподібна резекція кубоподібної кістки, показом до якої була відсутність пасивної корекції деформації.

Висновки. Проведений порівняльний аналіз отриманих результатів та літературних даних свідчить про ефективність запропонованої методики лікування ідіопатичної клишоногості у дітей (з використанням трьох доступів), а також за наявності залишкової деформації після консервативного та хірургічного лікування.

Дослідження виконані відповідно до принципів Гельсінської Декларації. Протокол дослідження ухвалений Локальним етичним комітетом всіх зазначених у роботі установ. На проведення досліджень було отримано інформовану згоду батьків дітей.

Автори заявляють про відсутність конфлікту інтересів.

Ключові слова: клишоногість, діти, задньо-медіальний реліз, хірургічне лікування.

Results of treatment of congenital clubfoot after soft tissue release in children

O. Holubenko, A. Levytskyi, O. Karabenyuk
Bogomolets National Medical University, Kyiv, Ukraine
National Children's Specialized Hospital «OKHMATDYT», Kyiv, Ukraine

Topicality. Widespread use of the method of I. Ponseti allows to significantly reduce the number of reconstructive surgeries and/or reduce their volume. However, if presence the rigid, severe deformities that cannot be corrected with staged plaster casts, or recurrences, surgical treatment is advisable. The

Читайте нас на сайті: http://med-expert.com.ua

literature describes many surgical techniques, the main purpose of which is to reduce the frequency of postoperative complications. And at the same time find the most convenient access to eliminate contractures, further wound healing by primary tension with minimal formation of connective tissue elements.
Objective: to reduce the incidences of complications in the surgical treatment of congenital clubfoot by using a modified surgical approach.
Materials and methods. In the Department of Orthopedics and Traumatology of NCSH «OKHMATDYT» 57 children (72 feet) with a diagnosis of congenital clubfoot underwent surgical treatment using a modified Carroll approach for the period from January 2014 to September 2018. The mean age of patients was 3±0.4 years. 41 of them boys and 16 girls. Bilateral deformity was observed in 12 patients. 48 patients (58 feet) were underwent surgical treatment after initial treatment with staged plaster casts according to the method of I. Ponseti. Recurrences of deformity after surgery was observed in 9 patients (14 feet).
Results. When assessing the immediate results during surgery in all patients, complete correction of foot deformity was achieved. No postoperative complications were noted. Long-term treatment results 2 years after surgery showed that good results were in 12 patients (21±9.53%), satisfactory in 39 (68.4±27.14%) and unsatisfactory in 6 (7±2.18%). Four patients with unsatisfactory results and residual manifestations of deformity in the form of passively corrected isolated adduction of the anterior foot, subsequently underwent surgery to transplant the anterior tibialis tendon to the lateral cuneiform bone. And 2 patients – wedge-shaped resection of the cuboid bone. Indication of which was not the possibility of passive correction of deformity.
Conclusions. The comparative analysis of the obtained results and literature data testifies to the effectiveness of the proposed method of treatment of idiopathic clubfoot in children (using three approaches), as well as in the presence of residual deformity after conservative and surgical treatment.
The research was carried out in accordance with the principles of the Helsinki Declaration. The study protocol was approved by the Local Ethics Committee of participating institution.
The informed consent of the patient was obtained for conducting the studies.

Key words: clubfoot, children, posteromedial release, surgical treatment.

Результаты лечения врожденной косолапости после реконструктивных вмешательств у детей

А.А. Голубенко, А.Ф. Левицкий, А.В. Карабенюк
Национальный медицинский университет имени А.А. Богомольца, г. Киев, Украина
Национальная детская специализированная больница «ОХМАТДЕТ», г. Киев, Украина

Актуальность. Широкое использование методики И. Понсети позволяет значительно снизить количество реконструктивных хирургических вмешательств и/или уменьшить их объем. Но при наличии ригидных, тяжелых деформаций, которые не удается скорректировать этапными гипсовыми повязками, а также при рецидивах целесообразно применение хирургического лечения. В источниках литературы описано множество хирургических методик, основной целью которых является снижение частоты послеоперационных осложнений и одновременно поиск наиболее удобного доступа с целью устранения контрактур, дальнейшего заживления ран первичным натяжением с минимальным образованием соединительнотканных элементов.
Цель. Снижение частоты осложнений при хирургическом лечении врожденной косолапости путем использования модифицированного хирургического доступа.
Материалы и методы. В отделении ортопедии и травматологии НДСБ «ОХМАТДЕТ» проходили хирургическое лечение с применением модифицированного доступа Carroll 57 детей (72 стопы) с диагнозом «Врожденная косолапость» (январь 2014–сентябрь 2018 года). Средний возраст пациентов составил 3±0,4 года. Из них – 41 мальчик и 16 девочек. Двусторонняя деформация наблюдалась у 12 пациентов. 48 пациентам (58 стоп) было показано хирургическое лечение после первичного лечения этапными гипсовыми повязками по методике И. Понсети. У 9 (14 стоп) пациентов наблюдались рецидивы деформации после хирургических вмешательств.
Результаты. При оценке ближайших результатов в ходе проведения хирургического вмешательства у всех пациентов была достигнута полная коррекция деформации стоп. Послеоперационные осложнения не наблюдались. Отдаленные результаты лечения через 2 года после хирургического вмешательства показали, что хорошие результаты были у 12 (21±9,53%) пациентов, удовлетворительные – у 39 (68,4±27,14%) пациентов и неудовлетворительные – у 6 (7±2,18%) пациентов. Четырем больным с неудовлетворительными результатами и остаточными проявлениями деформации в виде пассивно корректируемой изолированной аддукции переднего отдела стопы в дальнейшем была выполнена операция по пересадке сухожилия m. tibialis anterior к латеральной клиновидной кости. И двум – клиновидная резекция кубовидной кости, показанием к которой было отсутствие пассивной коррекции деформации.
Выводы. Проведенный сравнительный анализ полученных результатов и литературных данных свидетельствует об эффективности предложенной методики лечения идиопатической косолапости у детей (с использованием трех доступов), а также при наличии остаточной деформации после консервативного и хирургического лечения.
Исследование выполнено в соответствии с принципами Хельсинкской Декларации. Протокол исследования был одобрен Локальным этическим комитетом учреждения. На проведение исследований было получено информированное согласие родителей детей.
Авторы заявляют про отсутствие конфликта интересов.

Ключевые слова: косолапость, дети, задне-медиальный релиз, хирургическое лечение.

Вступ

Широке використання методики І. Понсеті дозволяє значно знизити кількість реконструктивних хірургічних втручань та/або зменшити їх об'єм [3,10]. Але за наявності ригідних, тяжких деформацій, які не вдається скоригувати етапними гіпсовими пов'язками, а також при рецидивах доцільним є застосування хірургічного лікування [1,4,10,11].

Хірургічне лікування ідіопатичної клишоногості в післяопераційному періоді може мати ряд ускладнень, а саме: сповільнене загоювання ран, локальний крайовий некроз, інфекційні ускладнення [3,6,13]. У відстроченому періоді основним ускладненням є виникнення рецидиву деформації, що також безумовно пов'язано з перебігом хірургічного втручання [4,11].

У джерелах літератури описано безліч хірургічних методик, основною метою яких є зниження частоти післяопераційних ускладнень та одночасно пошук найбільш зручного доступу з метою усунення контрактур, подальшого загоєння ран первинним натягом із мінімальним утворенням сполучнотканинних елементів [1,10].

Читайте нас на сайті: http://med-expert.com.ua

Мета. Зниження частоти ускладнень при хірургічному лікуванні вродженої клишоногості шляхом використання модифікованого хірургічного доступу.

Матеріали та методи дослідження

Після глибокого аналізу попереднього досвіду реконструктивних втручань на стопі з 2014 року ми почали використовувати модифікований доступ Carroll замість класичної операції Зацепіна [12]. Згідно цієї методики, проводиться два розрізи (1 – на задній поверхні гомілковостопного суглобу, 2 – на медіальній поверхні стопи). За даним літератури, схожий доступ був описаний Carroll [8,9], проте нами він був доповнений фасціотомією підошовного апоневрозу та фіксацією стопи шпицями Кіршнера після досягнення положення повної корекції.

У відділенні ортопедії та травматології НДСЛ «Охматдит» проходили хірургічне лікування із застосуванням модифікованого доступу Carroll 57 дітей (72 стопи) з діагнозом вродженої клишоногості за період з січня 2014 року по вересень 2018 року.

Середній вік пацієнтів склав 3±0,4 роки. З них – 41 хлопчик та 16 дівчаток. Двостороння деформація спостерігалась у 12 пацієнтів. 48 пацієнтам (58 стоп) було показане хірургічне лікування після первинного лікування етапними гіпсовими пов'язками за методикою І. Понсеті. У 9 (14 стоп) пацієнтів спостерігалися рецидиви деформації після хірургічних втручань. У всіх пацієнтів відмічались середні та тяжкі ступені деформації за класифікацією Pirani [10], а саме: менше 0,5 балів – не було, менше 1,5 балів – 12 (21%) пацієнтів, менше 2,5 балів – 45 (79%) пацієнтів.

Проводилась оцінка найближчих та віддалених результатів лікування. Найближчі включали наявність ускладнень, оцінку форми та досягнення корекції всіх елементів деформації.

Віддалені результати хірургічного лікування оцінювались через 2 роки за шкалою Pirani [7] за такими критеріями: менше 0,5 балів – добрі, менше 1,5 балів – задовільні, менше 2,5 балів – незадовільні.

Було використано загальноклінічні, лабораторні, інструментальні (рентгенологічний) методи дослідження, а також статистичні методи обробки отриманих результатів. Статистичну обробку даних проводили методом описової статистики в програмі SPSS 17,0. За достовірну різницю брали результат при $p<0,05$.

Дослідження виконані відповідно до принципів Гельсінської Декларації. Протокол дослідження ухвалений Локальним етичним комітетом всіх за-

Рис. Інтраопераційне фото завершального етапу операції задньо-медіального релізу

значених у роботі установ. На проведення досліджень було отримано інформовану згоду батьків.

Результати дослідження та їх обговорення

При оцінці найближчих результатів під час проведення хірургічного втручання у всіх пацієнтів було досягнуто повну корекцію деформації стоп. Післяопераційні ускладнення не відмічались.

Об'єм хірургічного втручання включав:

- медіальний доступ внутрішньої поверхні гомілковостопного суглобу для подовження сухожиль-супінаторів та зв'язок;
- доступ задньої поверхні для подовження Ахілового сухожилка, розсічення під- та надтаранних зв'язок;
- доступ до підошовної поверхні для пересічення підошовного апоневрозу.

Положення пацієнта: лежачи на спині. Інтраопераційне фото наведено на рис.

Медіальний доступ

Виконується розріз через середину медіальної кісточки. Розріз виконується на 1 см дозаду та вище медіальної кісточки вздовж її заднього краю до середини І кістки плесна.

Надалі тупо та гостро досягається *lig. laciniatum*. Рана розводиться крючками та *lig. laciniatum* розсікається над серединою кісточки. Після чого сухожилля *m. tibialis post*. пошарово розсікається (2–3 см) з метою його подовження. У подальшому з фасції виділяють сухожилля *m. flexor. digitorum longus*, що лежить позаду сухожилля *m. tibialis post*. Сухожилля загального згинача пальців також доводиться подовжувати у зв'язку з тим, що воно заважає корекції супінації та при корекції викликає

Читайте нас на сайті: http://med-expert.com.ua

Таблиця
Розподіл пацієнтів до початку лікування та через 2 роки після оперативного втручання відповідно до шкали Pirani (2004)

Бали за шкалою Pirani	До початку лікування	Через 2 роки
>0,5	-	12 (21±9,53%)
>1,5	12 (21±8,51%)	39 (68,4±27,14%)
>2,5	45 (79±24,18%)	6 (7±2,18%)

сильне згинання пальців. На всі 4 кінця розсічених сухожиль накладаються попарно затискачі. У подальшому розсікається медіальний зв'язковий апарат гомілковостопного суглоба (дельтоподібна зв'язка), що фіксує стопу в положенні супінації. Поступово розсікаються всі зв'язки навколо кісточки (*lig. talotibiale ant., tibionaviculare, calcaneotibiale, talotibiale post.*), після чого виникає зіяння суглобової щілини.

Виконується розріз під *sustentaculum tali* для подальшого повного звільнення таранної кістки по її внутрішньо-задньому краю. На цьому закінчуються маніпуляції в першому розрізі.

Задній доступ

Виконується розріз задньої поверхні гомілковостопного суглобу. Тупо та гостро досягається Ахілового сухожилку, який ступенево розсікається в сагітальному напрямі (зі сторони п'яти – медіальна частина, доверху – латеральна частина). Під Ахіловим сухожилком знаходиться задня фасція гомілки, яка розсікається точно по середній лінії над гомілковостопним суглобом. При широкому відкритті розрізу, уздовж м'язу, виявляється сухожилля *m. flexor hall. long.*, що з'являється перед самим входом в його *sulcus*, який утворений задньою зв'язкою (*lig. talocalcaneum post.*) та капсулою суглоба.

Доступ по підошовній поверхні

З метою усунення кавусної деформації в доповнення до задньо-медіального релізу проводиться фасціотомія підошовного апоневрозу. Для цього виконується розріз на підошовній поверхні стопи в місці прикріплення підошовного апоневрозу до п'яткової кістки. У подальшому останній пересікається через розріз довжиною до 1 см.

Далі виконується пробна корекція стопи з одночасним згинанням у колінному суглобі. Після виконаних маніпуляцій стопа абсолютно легко виводиться в положення гіперкорекції.

Виконується зашивання ран. Спочатку зашивається рана по задній поверхні. У глибині рани зв'язки та капсула не зшиваються. Ахіловий сухожилок подовжується та відновлюється 1–2 швами. Далі накладаються шви на підшкірно-жировий шар та шкіру.

Рани покриваються стерильною пов'язкою та накладається гонітна гіпсова пов'язка. У цій пов'язці хворий залишається до зняття швів на 14 добу. У той же день виконується зміна гіпсової пов'язки та пацієнт виписується. Гіпсова іммобілізація застосовується протягом 3 місяців зі зміною пов'язок кожні 30 днів. Даний термін є необхідним для повної трансформації кісток та їх суглобових поверхонь.

Надалі хворі носять взуття з пронатором та антиварусною колодкою, використовують ортез у положенні 15° дорсіфлексії в гомілковостопному суглобі та відведення переднього відділу стопи на час сну. Рекомендуються вправи для розтягнення стопи з метою досягнення мінімальної гіперкорекції еквінуса та аддукції переднього відділу стопи, кожного дня по 5 хвилин тричі на день впродовж 3–6 місяців.

Віддалені результати лікування через 2 роки після хірургічного втручання показали, що позитивні результати були у 12 (21±9,53%) пацієнтів, задовільні – у 39 (68,4±27,14%) пацієнтів та незадовільні – у 6 (7±2,18%) пацієнтів (табл.).

Чотирьом хворим із незадовільними результатами та залишковими проявами деформації у вигляді пасивно коригованої ізольованої аддукції переднього відділу стопи в подальшому була виконана операція щодо пересадки сухожилля *m. tibialis anterior* до латеральної клиноподібної кістки. Та двом – клиноподібна резекція кубоподібної кістки, показом до якої була неможливість пасивної корекції деформації.

Порівняльний аналіз результатів дослідження з даними інших авторів доводить правильність вибраного підходу та достовірність отриманих результатів. Дослідження H.S. Varma зі співавторами [10] включає 76 стоп у 56 пацієнтів у віці від 3 до 18 місяців (середній вік – 9 місяців). Відмінні результати – у 7,9% (6 стоп), хороші – у 72,3% (55 стоп) та задовільні – у 15,8% (12 стоп) випадків. У всіх пацієнтів загоєння відбувалось первинним натягом.

M. Babu зі співавторами провели проспективне дослідження, де з'ясували, що використання задньо-медіального доступу дає кращу експозицію патоанатомії клишоногості, особливо задньо-медіальний та задньобоковий зв'язковий комплекс із легким закриттям шкіри [1]. У дослідженні взяли участь пацієнти віком від 5 до 18 місяців, середній вік – 8 місяців. Період максимального спостереження – 60 місяців. Хороші результати після застосування задньо-медіального релізу з використанням модифікованого доступу Carroll досягнуті в 17 (85%) з 20 прооперованих стоп. Усі пацієнти мали тяжкі ступені деформації (III–IV ступенів за

Читайте нас на сайті: http://med-expert.com.ua

класифікацією Dimeglio). Післяопераційні ускладнення не спостерігалися.

Тотожні результати представлені в іншому дослідженні, де задовільні результати були отримані у 85% пацієнтів. Автори відзначають: «Цей розріз дозволяє отримати гарний доступ до структур, що задіяні в патологічному процесі, без шкоди для подальшого загоєння рани» [5].

Інше дослідження 93 (133 стопи) пацієнтів, що були прооперовані з використанням доступу Carroll, висвітлює відмінні результати у 88 (126 стоп) пацієнтів, хороші – у 3 (4 стопи) пацієнтів та задовільні – 2 (3 стопи) пацієнтів [13].

N. Carroll та інші в своєму дослідженні відмічали 81% задовільних результатів після проведеного хірургічного лікування з використанням даного хірургічного доступу [2].

Висновок

Проведений порівняльний аналіз отриманих результатів та літературних даних свідчить про ефективність запропонованої методики лікування ідіопатичної клишоногості у дітей (з використанням трьох доступів), а також за наявності залишкової деформації після консервативного та хірургічного лікування.

Джерела фінансування. Стаття не отримала фінансової підтримки від державної, громадської або комерційної організації.

Автори заявляють про відсутність конфлікту інтересів.

References/Література

1. Babu M, Anand V, Thanigai S. (2017). Results of modified Carroll technique in severe, resistant clubfeet. International Journal of Orthopaedics. 3(2): 801–805. doi: http://dx.doi.org/10.22271/ortho.2017.v3.i2i.86.
2. Carroll NC. (2012). Clubfoot in the twentieth century: where we were and where we may be going in the twenty-first century. Journal of Pediatric Orthopaedics B. 21(1): 1–6. doi: 10.1097/BPB.0b013e32834a99f2.
3. Chatupon Chotigavanichaya, Jidapa Wongchareonwatana, Charikdhamma Saelim, Thanase Ariyawatkul, Kamolporn Kaewpornsawan, Perajit Eamsobhana. (2019). Comparison of ponseti method versus surgical treatment in congenital idiopathic clubfoot: A 5-year follow up study. International Journal of Orthopaedics Sciences. 5(3): 666–669. doi: https://doi.org/10.22271/ortho.2019.v5.i3l.1610.
4. Levitsky AF, Karabenyuk AV, Golubenko AA. (2019). Approaches to the surgical treatment of congenital clubfoot in children. Childs health. 14(1): 50–53. [Левицький АФ, Карабенюк ОВ, Голубенко ОО. (2019). Підходи до хірургічного лікування вродженої клишоногості у дітей. Здоровье ребенка. 14(1): 50–53]. doi: 10.22141/2224-0551.14.1.2019.157880.
5. Mahesh Babu B. (2006). Surgical Management of Clubfoot by Modified Carroll's Technique. Doctoral dissertation. Madurai Medical College, Madurai.
6. McKinney J, Rac MW, Gandhi M. (2019). Congenital talipes equinovarus (clubfoot). American Journal of Obstetrics & Gynecology. 221(6): B10–B12. doi: https://doi.org/10.1016/j.ajog.2019.09.022.
7. Pirani S. (2004). A reliable and valid method of assessing the amount of deformity in the congenital clubfoot. St Louis, MO. Pediatric Orthopaedic Society of North America. 115–116.
8. Sodre H, Bruschini S, Nery C, Mizusaki J. (1994). The Cincinnati Approach in Clubfeet. In: Simons G.W. (eds). The Clubfoot. Springer. New York. 201–202. doi: https://doi.org/10.1007/978-1-4613-9269-9_40.
9. Turco VJ. (1979). Resistant congenital club foot-one-stage posteromedial release with internal fixation. A follow-up report of a fifteen-year experience. The Journal of bone and joint surgery. American volume. 61(6A): 805–814.
10. Varma HS, Alok C. Agrawal, Pradeep K Singh. (2013, Jan-Jun). Surgical management of congenital idiopathic clubfoot by twin incisions. Journal of Orthopedics and Allied Sciences. 1(1): 18–21. doi: 10.4103/2319-2585.117383.
11. Wilkinson BG, Glass NA, Cook TM, Morcuende JA. (2018). Surgical Management of Idiopathic Clubfoot in the United States from 1997-2012: An analysis of 11,940 discharges. doi: https://doi.org/10.1542/peds.142.1_MeetingAbstract.297.
12. Zatsepyn TS. (1947). Vrozhdennaia kosolapost y ee lechenye v detskom vozraste. M.: Medhyz. 37. [Зацепин ТС. (1947). Врожденная косолапость и ее лечение в детском возрасте. М.: Медгиз. 37].
13. Feng Lin. (2016, Aug). Observation of curative effect by Carroll operation approach in the treatment of congenital talipes equinovarus. Chinese Practical Medicine. 8–9.

Відомості про авторів:

Голубенко Олексій Олексійович *– аспірант каф. дитячої хірургії НМУ імені О.О. Богомольця. Адреса: м. Київ, бульвар Т. Шевченка, 13; тел. (044) 236-51-80. http://orcid.org/0000-0002-5829-174X.*

Левицький Анатолій Феодосійович *– д.мед.н., проф., зав. каф. дитячої хірургії НМУ імені О.О. Богомольця. Адреса: м. Київ, бульвар Т. Шевченка, 13; тел. (044) 236-51-80. http://orcid.org/0000-0002-4440-2090.*

Карабенюк Олександр Вікторович *– к.мед.н., асистент каф. дитячої хірургії НМУ імені О.О. Богомольця. Адреса: м. Київ, бульвар Т. Шевченка, 13; тел. (044) 236-51-80. http://orcid.org/0000-0002-9636-9763.*

Стаття надійшла до редакції 23.06.2020 р., прийнята до друку 02.12.2020 р.

Читайте нас на сайті: http://med-expert.com.ua

УДК 617.55-007.2-092-0.53.1].001

А.А. Переяслов

Огляд теорій патогенезу гастрошизису

Львівський національний медичний університет імені Данила Галицького, Україна

Paediatric surgery.Ukraine.2020.4(69):86-89; DOI 10.15574/PS.2020.69.86

For citation: Pereyaslov AA. (2020). Review of the theories of gastroschisis pathogenesis. Paediatric Surgery.Ukraine. 86-89; DOI 10.15574/PS.2020.69.86

Гастрошизис та омфалоцеле є найчастішими вродженими вадами передньої черевної стінки, що вимагають хірургічної корекції. Незважаючи на тривалу історію вивчення гастрошизису, до сьогодні узгодженої теорії виникнення цієї вади немає.

У сучасній літературі розглядається кілька теорій патогенезу гастрошизису: порушення диференціації ембріональної мезенхіми, як наслідок тератогенного впливу на ранніх стадіях ембріонального розвитку; розрив амніотичної мембрани в основі пупкового канатика; судинні порушення у процесі ембріонального розвитку; порушення закриття жовточного мішка. Кожна із існуючих теорій має своїх прихильників та опонентів.

Загальноприйнятої теорії патогенезу гастрошизису немає. Найбільш імовірним є розрив фізіологічної грижі, уздовж пупкового канатика у його найслабшому місці, з наступним ростом середньої кишки за межами черевної порожнини з компресією судин, переважно венозних і лімфатичних. Вузький корінь брижі та незначний розмір дефекту можуть сприяти виникненню різноманітних ускладнень, які суттєво впливають на прогноз. Необхідні подальші дослідження для остаточного формулювання патогенезу гастрошизису.

Автор заявляє про відсутність конфлікту інтересів.

Ключові слова: гастрошизис, патогенез, судинні порушення, ембріональні порушення

Review of the theories of gastroschisis pathogenesis

Pereyaslov A.A.

Danylo Halytsky Lviv National Medical University, Ukraine

Gastroschisis and omphalocele are the most common congenital malformations of the abdominal wall that required surgical correction. Despite of the long history of the gastroschisis' study, there is no generally accepted theory of the pathogenesis of this malformation. There are numerous theories of the pathogenesis of gastroschisis discussed in the modern literature: disorders of differentiation of embrionic mesenchyme as the result of teratogenic influence on the early stages of the embryonic development; rupture of amniotic membrane at the base of the umbilical cord; vascular disorders during of the embryonic development; disorders of the yolk-sac escape. Each of existing theories has its supporters and opponents.

It is no generally accepted theory of the pathogenesis of gastroschisis. Most likely is the rupture of physiological hernia along the umbilical cord in its pars flaccid, with the subsequent elongation of the midgut out of the abdominal cavity with the vascular compression, especially of venous and lymphatic vessels. Narrow mesenteric root and narrow-sized defect may contribute to various complications that jeopardize the ultimate prognosis. Further studies are needed to finalize the pathogenesis of gastroschisis.

No conflict of interest was declared by the author.

Key words: gastroschisis, pathogenesis, vascular disorders, embryonic disorders.

Обзор теорий патогенеза гастрошизиса

Переяслов А.А.

Львовский национальный медицинский университет имени Данила Галицкого, Украина

Гастрошизис и омфалоцеле являются наиболее частыми врожденными пороками передней брюшной стенки, требующими хирургической коррекции. Несмотря на многолетнюю историю изучения гастрошизиса, до сегодня согласованной теории возникновения этого порока не существует.

В современной литературе рассматривается несколько теорий патогенеза гастрошизиса: нарушения дифференциации эмбриональной мезенхимы вследствие тератогенного влияния на ранних стадиях эмбрионального развития; разрыв амниотической мембраны в основании пупочного канатика; сосудистые нарушения в процессе эмбрионального развития; нарушения закрытия желточного мешка. Каждая из существующих теорий имеет своих сторонников и противников.

Общепринятой теории патогенеза гастрошизиса нет. Наиболее вероятным может быть разрыв физиологической грыжи, вдоль пупочного канатика в его наиболее слабом месте, с последующим ростом средней кишки за пределами брюшной полости с компрессией сосудов, преимущественно венозных и лимфатических. Узкий корень брыжейки и незначительный размер дефекта могут способствовать возникновению разнообразных осложнений, которые имеют существенное влияние на конечный прогноз. Необходимы дальнейшие исследования для окончательного формулирования патогенеза гастрошизиса.

Автор заявляет об отсутствии конфликта интересов.

Ключевые слова: гастрошизис, патогенез, сосудистые нарушения, эмбриональные нарушения.

Читайте нас на сайті: http://med-expert.com.ua

Гастрошизис та омфалоцеле є найчастішими вродженими вадами передньої черевної стінки, які вимагають хірургічної корекції. Незважаючи на тривалу історію вивчення гастрошизису, до сьогодні узгодженої теорії виникнення цієї вади немає. До 1953 року термін «гастрошизис» використовували для всіх вад черевної стінки за винятком фізіологічної грижі пупкового канатика [11]. І навіть ще у середині 90-х років минулого століття деякі дитячі хірурги та ембріологи вважали, що гастрошизис є наслідком розриву невеликого омфалоцеле [8,11,21], а інші – що гастрошизис та омфалоцеле це дві різні патології [14,26]. Підґрунтям до таких розбіжностей є, з одного боку, схожість, а з іншого – різниця у клінічних проявах цих вад. Необхідно зазначити, що традиційно гастрошизис розглядався як порушення (тобто аномалія, що виникає після нормального розвитку), а не як вада (тобто аномалія, що виникає під час раннього ембріонального розвитку). Більше того, неможливість пренатальної візуалізації плода призводила до серйозних непорозумінь щодо часу виникнення гастрошизису [14]. Добре відомо, що у дітей із гастрошизисом зрідка виявляються такі ж вади, як і при омфалоцеле, що на думку деяких авторів є свідченням пізнього виникнення гастрошизису, коли вже відбулось формування основних структур плода [8]. Натомість, J.L. Byrne і M.L. Feldkamp (2008) повідомили про раннє виявлення комплексної вади, яка поєднувалась із гастрошизисом [3], проте це не узгоджується з іншими клінічними спостереженнями та, вірогідно, не виключає звичайного співпадіння.

У сучасній літературі розглядається кілька теорій патогенезу гастрошизису:

1. Порушення диференціації ембріональної мезенхіми внаслідок тератогенного впливу на ранніх стадіях ембріонального розвитку.
2. Розрив амніотичної мембрани в основі пупкового канатика.
3. Судинні порушення у процесі ембріонального розвитку, у тому числі надмірний апоптоз регресу правої пупкової вени та порушення омфаломезентеріальної (жовточної) артерії, що спричинює некроз основи пупка.
4. Порушення процесів закриття жовточного мішка.

Раннє порушення формування черевної стінки

У першій теорії вад розвитку черевної стінки припускали, що зміщення амніона або його зрощення із ембріоном викликає «тератогенний тиск» [10]. У 1953 році T.C. Moore і G.E. Stokes висунули припущення, що гастрошизис – це вада черевної стінки, яка не залежить від пуповини, а ймовірним чинником виникнення гастрошизису є затримка/порушення міграції м'язової пластинки [16]. Згодом, T.C. Moore описав два різних види цієї вади: «пренатальний» гастрошизис, з наявністю вкритих петель кишок у результаті тривалої евісцерації, і «перинатальний» – унаслідок пологів [15]. У 1963 році B. Duhamel висунув свою теорію виникнення гастрошизису та омфалоцеле [5]. На його думку, «чудовиська», як вроджені помилки розвитку, необхідно відрізняти від «мальформацій», які є порушенням процесів розвитку та росту. Екзомфалоз (омфалоцеле або серединна целосомія) необхідно розглядати як «чудовисько», оскільки при цьому відсутня латеральна складка у плода, тоді як гастрошизис, для якого він застосовує термін «пара-омфалоцеле», виникає внаслідок порушення мезенхімальної диференціації у межах латеральної складки з наступною резорбцією ектобластного шару, що залишає неприкритий дефект передньої черевної стінки [5]. T.W. Sadler підтримав точку зору B. Duhamel щодо порушення процесів з'єднання, неодноразово підтверджуючи, що гастрошизис є наслідком порушення на ранніх етапах закриття передньої поверхні тіла, яке зумовлене неспроможністю правої латеральної складки «рухатись далі вентрально, щоб з'єднатись з її протилежною частиною посередині» [18,19]. Водночас, прагнучи знайти нерозривність між порушеннями закриття черевної стінки, T.W. Sadler об'єднав гастрошизис із ектопією серця та екстрофією сечового міхура [18], нехтуючи тим, що ці дві вади частіше асоціюються із омфалоцеле, а не з гастрошизисом. Більше того, не можна ігнорувати й епідеміологічні відмінності між супутніми вадами при гастрошизисі та омфалоцеле, у першу чергу відносно наявності серцевих вад [26]. M. Rittler зі співавторами (2013) знецінив цю гіпотезу наступним висловом: «… проте здається малоймовірним, що порушення ембріональної складчастості … можуть мати інші наслідки, окрім незначного отвору в черевній стінці – it seems, however, unlikely that a failure of embryonic folding [....] would have no further consequences than a rather small hole in the abdominal wall» [17].

Патологія пупкового кільця

A. Shaw (1975) припустив, що гастрошизис виникає внаслідок внутрішньоутробного розриву амніотичної мембрани, яка оточує грижу пупкового канатика, протягом 5–10 тижнів гестації або на більш пізніх стадіях ембріонального розвитку, коли не закрилось нормально сформоване пупкове кільце [21]. Припущення, що пуповина не залучена у процес виникнення гастрошизису, ґрунтується на випадкових спостереженням наявності тонкого шкірного містка між нею та дефектом передньої черевної стінки. Крім того, гіпотеза A. Shaw не знаходить свого підтвердження ні за даними ембріональних досліджень, ні за результатами клінічних спостережень [6]. Окрім того, не знаходить пояснення факт розриву, практично завжди, з правої сторони. A. Shaw також підкрес-

Читайте нас на сайті: http://med-expert.com.ua

лив, що глибокі компоненти черевної стінки, зокрема прямі м'язи живота, у всіх дітей з гастрошизисом мають нормальну будову з обох боків від центрального дефекту, а також зазначив вторинну епітелізацію основи пуповини, що узгоджується з формуванням шкіри при консервативному лікуванні омфалоцеле зі збереженим амніотичним мішком [1,21]. Згодом, D. Kluth і W. Lambrecht (1996) підтвердили, що дефекти черевної стінки є наслідком порушення формування пупкового кільця [11]. На їхню думку, гастрошизис є кінцевим результатом розриву малого омфалоцеле, а не окремою патологією. У 2013 році M. Rittler зі співавторами, ґрунтуючись на результатах морфологічного дослідження п'яти мертвонароджених дітей із гастрошизисом, описали дефект по краях пупкового канатика із нормально розвиненими м'язами навколо нього та підтримали відокремленість пупкового канатика від пупкового кільця, що залишає шлях до виходу органів черевної порожнини назовні [17]. Ця відокремленість може бути викликана недостатньою кількістю клітин у пупковій ділянці, судинними порушеннями або патологічним стоншенням амніотичного мішка, що робить його схильним до розриву [17]. Одночасно F. Bargy і S. Beaudoin (2014) представили ембріональне та клінічне дослідження, в якому показали, що внутрішньоутробна фізіологічна грижа зазвичай знаходиться справа від щільної пуповини, що значно відрізняється від «розпластаної» пуповини навіть у випадках малого омфалоцеле [1]. Дефект передньої черевної стінки, що спостерігається при гастрошизисі, не включає не тільки пупкове кільце, як наголошують деякі дослідники [17], але й пуповину, основа якої формує зворотній V-подібний дефект [2]. Таким чином, можна припустити, що гастрошизис є результатом розриву фізіологічної внутрішньоутробної грижі, який відбувається близько 8-го тижня гестації [1].

Судинні порушення

У 1980 році P.A. de Vries підсумовуючи клінічні особливості гастрошизису, припустив, що гастрошизис – це патологічне випинання через патологічний дефект, яке відбувається перед природним утворенням фізіологічної грижі під час ембріонального розвитку [25]. Припускаючи, що омфалоцеле є наслідком персистуючого попередника алантоїдного стебла (*persistent body stalk*), тобто неповного закриття стінки тулуба, P.A. de Vries стверджує, що надмірна або дуже рання інволюція правої пупкової вени, яка в нормі відбувається на 6-му тижні ембріонального розвитку, може ослабити соматоплевру з наступним її розривом уздовж з'єднання попередника алантоїдного стебла, що зумовлює виникнення гастрошизису [25].

Така теорія патогенезу гастрошизису має два суттєвих обмеження. По-перше, вона зв'язана з дуже ранніми термінами першого триместру вагітності, коли виникнення ізольованої мальформації є малоймовірним [2], а по-друге, пупкова вена, у переважній більшості, не здійснює кровопостачання черевної стінки [19]. Більше того, артеріальне кровопостачання черевної стінки здійснюється судинними аркадами, які походять від дорзальної аорти, не залежать і не мають відношення до пупкових або жовточних судин [4]. Ще одним суттєвим обмеженням цієї теорії є те, що жовточні артерії є комплексом судин, чиї численні та різноманітні гілки з'єднуються для утворення черевного стовбура, верхньої та нижньої брижових артерій, і достатньо важко припустити, що лише одна права судина чутлива до ранньої інволюції [6]. Крім того, випадки лівобічного гастрошизису з інтактною лівою пупковою веною також суперечать цій теорії [24].

Ґрунтуючись на дослідженнях J.H. Louw і C.N. Barnard (1955) щодо патогенезу атрезії середньої кишки [13], H.E Hoyme зі співавторами (1981) припустили, що, оскільки атрезія середньої кишки часто поєднується із гастрошизисом, то подібні механізми порушення артеріального кровопостачання можуть лежати й в основі виникнення гастрошизису [9]. Автори вважали, що після повернення середньої кишки у черевну порожнину плода, порушення кровообігу в правій омфаломезентеріальній артерії викликає розвиток ішемічних змін в основі пупкового канатика та тканин, які його оточують, а це зумовлює вихід петель кишок через новосформований отвір [9]. Ця теорія мала як прихильників [7,20], так і опонентів, які на основі експериментальних результатів та ембріональних спостережень довели, що ця артерія кровопостачає кишки, а не черевну стінку [6,17,23].

Порушення процесів закриття жовточного мішка

Уперше про значення жовточного мішка у виникненні гастрошизису повідомили M.L. Feldkamp зі співавторами у 2007 році. Вони описали ранній взаємозв'язок між жовточним мішком та попередником алантоїдного стебла і припустили, що аномалії латеральної складки ембріона можуть перешкоджати нормальному з'єднанню жовточної протоки у середині пупкового канатика, і, як наслідок, кишки фіксуються до жовточної протоки і продовжують свій розвиток в амніотичному мішку [6]. Інші дослідники не погоджуються з гіпотезою відносно порушення процесів формування складок, а вважають, що чинником розвитку кишок за межами черевної порожнини є неспроможність жовточного мішка стати частиною попередника алантоїдного стебла з формуванням додаткового отвору в амніотичній порожнині, через який відбувається ріст середньої кишки, яка частково зрощена із жовточною протокою [22]. Ця гіпотеза викликає кілька питань щодо її вірогідності. По-перше, дуже раннє виникнення цих змін (упродовж четвертого тижня гестації) не узгоджується з ізольова-

Читайте нас на сайті: http://med-expert.com.ua

ним характером вади [2]. По-друге, неможливість злиття жовточних вен із правою пупковою веною з утворенням системи ворітної вени [2]. По-третє, за цією теорією неможна пояснити евісцерацію гонад і сечового міхура, які інколи можуть пролабувати разом із кишками. І останнє, якщо жовточна протока не входить до попередника алантоїдного стебла, вона повинна залишатись в середині екстра-ембріонального целома та ніколи не досягати амніотичної порожнини [17]. У випадках гастрошизису наявність так званого рудимента жовточної протоки узгоджується з цією теорією, проте його фіброзні структури та локалізація переважно відповідає зростам [12,17]. Більше того, у 2010 році T.W. Sadler, незважаючи на те, що він був співавтором роботи із M.L. Feldkamp у 2007 році, зауважив, що ні в однієї дитини із гастрошизисом не було в амніотичній порожнині рудимента жовточної протоки, який би мав бути там згідно цієї теорії, а в усіх дітей з гастрошизисом мав би бути дивертикул Меккеля, а це не так [18].

Висновки

Загальноприйнятої теорії патогенезу гастрошизису немає. Найбільш імовірним є розрив фізіологічної грижі уздовж пупкового канатика у його найслабшому місці, з наступним ростом середньої кишки за межами черевної порожнини з компресією судин, переважно венозних і лімфатичних. Вузький корінь брижі та незначний розмір дефекту можуть сприяти виникненню різноманітних ускладнень, які суттєво впливають на прогноз. Необхідні подальші дослідження для остаточного формулювання патогенезу гастрошизису.

Автор заявляє про відсутність конфлікту інтересів.

References/Література

1. Bargy F, Beaudoin S. (2014). Comprehensive developmental mechanisms in gastroschisis. Fetal Diagn Ther. 36(3): 223–230. doi: 10.1159/000360080.
2. Beaudoin S. (2018). Insights into the etiology and embryology of gastroschisis. Semin Pediatr Surg. 27(5): 283–288. doi: 10.1053/j.sempedsurg.2018.08.005.
3. Byrne JL, Feldkamp ML. (2008). Seven-week embryo with gastroschisis, multiple anomalies, and physiologic hernia suggests early onset of gastroschisis. Birth Defects Res A Clin Mol Teratol. 82(4): 236–238. doi: 10.1002/bdra.20446.
4. Christison-Lagay ER, Kelleher CM, Langer JC. (2011). Neonatal abdominal wall defects. Semin Fetal Neonatal Med. 16(3): 164–172. doi: 10.1016/j.siny.2011.02.003.
5. Duhamel B. (1963). Embryology of exomphalos and allied malformations. Arch Dis Child. 38(198): 142–147. doi: 10.1136/adc.38.198.142.
6. Feldkamp ML, Carey JC, Sadler TW. (2007). Development of gastroschisis: review of hypotheses, a novel hypothesis, and implications for research. Am J Med Genet Part A. 143A(7): 639–652. doi: 10.1002/ajmg.a.31578.
7. Frolov P, Alali J, Klein MD. (2010). Clinical risk factors for gastroschisis and omphalocele in humans: a review of the literature. Pediatr Surg Int. 26(12): 1135–1148. doi: 10.1007/s00383-010-2701-7.
8. Glick PL, Harrison MR, Adzick NS et al. (1985). The missing link in the pathogenesis of gastroschisis. J Pediatr Surg. 20(4): 406–409. doi: 10.1016/s0022-3468(85)80229-3.
9. Hoyme HE, Higginbottom MC, Jones KL. (1981). The vascular pathogenesis of gastroschisis: intra uterine interruption of the omphalomesenteric artery. J Pediatr. 98(2): 228–231. doi: 10.1016/s0022-3476(81)80640-3.
10. Johns FS. (1946). Congenital defect of the abdominal wall in the new born (gastroschisis). Ann Surg. 123(5): 886–899.
11. Kluth D, Lambrecht W. (1996). The pathogenesis of omphalocele and gastroschisis: an unsolved problem. Pediatr Surg Int. 11(2-3): 62–66. doi: 10.1007/BF00183727.
12. Komuro H, Hoshino N, Urita Y et al. (2010). Pathogenic implications of remnant vitelline structures in gastroschisis. J Pediatr Surg. 45(10): 2025–2029. doi: 10.1016/j.jpedsurg.2010.04.017.
13. Louw JH, Barnard CN. (1955). Congenital intestinal atresia; observations on its origin. Lancet. 269(6899): 1065–1067. doi: 10.1016/s0140-6736(55)92852-x.
14. Moore TC. (1977). Gastroschisis and omphalocele: clinical differences. Surgery. 82(5): 561–568.
15. Moore TC. (1963). Gastroschisis with antenatal evisceration of intestines and urinary bladder. Ann Surg. 158(2): 263–269. doi: 10.1097/00000658-196308000-00017.
16. Moore TC, Stokes GE. (1953). Gastroschisis: report of two cases treated by a modification of the gross operation for omphalocele. Surgery. 33(1): 112–120.
17. Rittler M, Vauthay L, Mazzitelli N. (2013). Gastroschisis is a defect of the umbilical ring: evidence from morphological evaluation of stillborn fetuses. Birth Defects Res A Clin Mol Teratol. 97(4): 198–209. doi: 10.1002/bdra.23130.
18. Sadler TW. (2010). The embryologic origin of ventral body wall defects. Semin Pediatr Surg. 19 (3): 209–214. doi: 10.1053/j.sempedsurg.2010.03.006.
19. Sadler TW, Feldkamp ML. (2008). The embryology of body wall closure: relevance to gastroschisis and other ventral body wall defects. Am J Med Genet C Semin Med Genet. 148C(3): 180–185. doi: 10.1002/ajmg.c.30176.
20. Sadler TW, Rasmussen SA. (2010). Examining the evidence for vascular pathogenesis of selected birth defects. Am J Med Genet A. 152A(10): 2426–2436. doi: 10.1002/ajmg.a.33636.
21. Shaw A. (1975). The myth of gastroschisis. J Pediatr Surg. 10(2): 235–244. doi: 10.1016/0022-3468(75)90285-7.
22. Stevenson RE, Rogers RC, Chandler JC et al. (2009). Escape of the yolk sac: a hypothesis to explain the embryogenesis of gastroschisis. Clin Genet. 75(4): 326–333. doi: 10.1111/j.1399-0004.2008.01142.x.
23. Tibboel D, Raine P, McNee M et al. (1986). Developmental aspects of gastroschisis. J Pediatr Surg. 21(10): 865–869. doi: 10.1016/s0022-3468(86)80009-4.
24. Toth PP, Kimura K. (1993). Left-sided gastroschisis. J Pediatr Surg. 28(12): 1543–1544. doi: 10.1016/0022-3468(93)90091-x.
25. deVries PA. (1980). The pathogenesis of gastroschisis and omphalocele. J Pediatr Surg. 15(3): 245–251. doi: 10.1016/s0022-3468(80)80130-8.
26. Yang P, Beaty TH, Khoury MJ et al. (1992). Genetic-epidemiologic study of omphalocele and gastroschisis: evidence for heterogeneity. Am J Med Genet. 44(5): 668–675. doi: 10.1002/ajmg.1320440528.

Відомості про автора:

Переяслов Андрій Анатолійович *– д.мед.н., проф. каф. дитячої хірургії Львівського НМУ імені Данила Галицького. Адреса: м. Львів, вул. Лисенка 31. http://orcid.org/0000-0002-1225-0299.*

Стаття надійшла до редакції 12.08.2020 р., прийнята до друку 05.12.2020 р.

Читайте нас на сайті: http://med-expert.com.ua

УДК:616.24-053.6-089

М.С. Опанасенко, Л.І. Леванда, О.В. Терешкович, І.В. Ліскіна, Б.М. Конік, Л.М. Загаба, М.Ю. Шамрай, С.М. Білоконь

VATS-резекція нижньої долі лівої легені як результат лікування віддаленого наслідку перенесеної аспірації стороннього тіла в дихальні шляхи дитини: клінічний випадок

ДУ «Національний інститут фтизіатрії і пульмонології імені Ф.Г. Яновського НАМН України», м. Київ, Україна

Paediatric surgery.Ukraine.2020.4(69):90-95; DOI 10.15574/PS.2020.69.90

For citation: Opanasenko M, Levanda L, Tereshkovich A, Liskina I et al. (2020). VATS-resection of the lower lobe of the left lung as a result of treatment of the long-term consequences of postponed foreign body aspiration in the child's airways: Clinical case. Paediatric Surgery.Ukraine. 4(69):90-95; DOI 10.15574/PS.2020.69.90

Вступ. Сторонні тіла у дихальних шляхах (СТ у ДШ) – досить актуальна проблема, яка зустрічається в будь-якому віці й вимагає термінової, а іноді екстреної оцінки ситуації, обстеження, прийняття правильного рішення. За статистикою, найчастіше СТ у ДШ зустрічаються в дитячому віці. Приблизно в 95–98% випадків ця патологія виявляється у дітей віком 1,5–3 роки. Пов'язано це з особливостями поведінки малюків, їх анатомо-фізіологічними особливостями і недорозвиненням захисних рефлексів. Серед усіх випадків СТ у ДШ, чужорідні тіла гортані зустрічаються в 12%, трахеї – у 18%, бронха – у 70% спостережень. У 80% випадків СТ потрапляють у правий бронх, оскільки він є більш широким і прямим продовженням трахеї. Правильний діагноз встановлюється в ранній термін після аспірації СТ у 40–57% пацієнтів. Показник летальності коливається, за даними різних авторів, від 2 до 15%.

Клінічний випадок. Хлопчик В., 2008 р.н., госпіталізований 30.05.2019 р. у відділення дитячої пульмонології зі скаргами на частий малопродуктивний кашель, переважно денний, що посилюється при фізичному навантаженні, іноді субфебрильну температуру тіла, слабкість, в'ялість, зниження апетиту. Ці скарги спостерігаються втретє за останні пів року. Діагноз: Стороннє тіло В10 лівої легені.

Висновок. Аспірація стороннього тіла в дихальні шляхи найчастіше відбувається у ранньому дитячому віці (1–3 роки). Клінічна картина на ранніх етапах протікає безсимптомно, а з часом призводить до розвитку запальних змін в легенях, що лікуються консервативно. Враховуючи складність діагностики, аспірація стороннього тіла може призводити до частих повторних пневмоній, формування бронхоектазів у нижніх відділах легень, що може потребувати оперативного лікування. Золотим стандартом діагностики є фібробронхоскопія та спіральна комп'ютерна томографія органів грудної порожнини (СКТ ОГК), за допомогою яких у ранній термін після аспірації можна виявити і в подальшому вилучити стороннє тіло з дихальних шляхів.

Дослідження виконано відповідно до принципів Гельсінської Декларації. Протокол дослідження ухвалений Локальним етичним комітетом установи. На проведення досліджень було отримано інформовану згоду батьків дитини.

Автори заявляють про відсутність конфлікту інтересів.

Ключові слова: дитина, легені, сторонні тіла.

VATS-resection of the lower lobe of the left lung as a result of treatment of the long-term consequences of postponed foreign body aspiration in the child's airways: Clinical case

M. Opanasenko, L. Levanda, A. Tereshkovich, I. Liskina, B. Konik, L. Zagaba, M. Shamrai, S. Belokon

SI «National Institute of Phthisiology and Pulmonology named after F.G. Yanovsky AMS of Ukraine», Kyiv

Introduction. Foreign bodies in the airways are a very urgent problem that occurs at any age and quite often requires an urgent and sometimes urgent assessment of the situation, examination, and making the right decision. According to statistics, most often foreign body in airway are found in child-

Читайте нас на сайті: http://med-expert.com.ua

hood. In about 95–98% of cases, this pathology is recorded in children aged 1.5 to 3 years. This is due to the behavior of children, their anatomical and physiological characteristics and underdevelopment of protective reflexes. Among all cases of foreign body in airway, foreign bodies of the larynx are found in 12%, trachea – in 18%, bronchus – in 70% of cases. In 80% of cases, CTs enter the right bronchus, as it is a broader and more direct continuation of the trachea. The correct diagnosis is established early after CT aspiration in 40–57% of patients. The mortality rate varies, according to different authors, from 2 to 15%.

Clinical case. The boy V., born in 2008. was admitted to the Department of Pediatric Pulmonology on May 30, 2019, with complaints of frequent unproductive cough, mainly daytime, increasing with physical exertion, sometimes subfibril body temperature, weakness, lethargy, decrease appetite. These complaints have been observed for the third time in the last six months. Diagnosis: Foreign body B10 of the left lung.

Conclusions. Aspiration of a foreign body into the respiratory tract most often occurs in early childhood (1–3 years). The clinical picture in the early stages is asymptomatic, and over time it leads to the development of inflammatory changes in the lungs, are treated conservatively. Given the complexity of diagnosis, aspiration of a foreign body can lead to frequent recurrent pneumonia, the formation of bronchiectasis in the lower parts of the lungs, which may require surgical treatment. The gold standard of diagnostics is fibrobronchoscopy and spiral computed tomography of the thoracic cavity (SCT OGK), with the help of which, early after aspiration, a foreign body can be detected and subsequently excluded from the respiratory tract.

The research was carried out in accordance with the principles of the Helsinki Declaration. The study protocol was approved by the Local Ethics Committee of an participating institution.The informed consent of the child's parents was obtained from the studies.

No conflict of interest was declared by the authors.

Key words: child, lungs, foreign body.

VATS-резекция нижней доли левого легкого, как результат лечения отдаленного последствия перенесенной аспирации инородного тела в дыхательных путях ребенка: клинический случай

М.С. Опанасенко, Л.И. Леванда, А.В. Терешкович, И.В. Лискина, Б.Н. Коник, Л.Н. Загаба, М.Ю. Шамрай, С.М. Белоконь

ГУ «Национальный институт фтизиатрии и пульмонологии имени Ф.Г. Яновского АМН Украины», г. Киев

Введение. Инородные тела в дыхательных путях – очень актуальная проблема, которая встречается в любом возрасте и довольно часто требует срочной, а иногда экстренной оценки ситуации, обследования, принятия правильного решения. По статистике, чаще всего инородные тела в дыхательных путях (ИТ ДП) встречаются в детском возрасте. Примерно в 95–98% случаев данная патология регистрируется у детей в возрасте от 1,5 до 3 лет. Связано это с особенностями поведения детей, их анатомо-физиологическими особенностями и недоразвитием защитных рефлексов. Среди всех случаев ИТ ДП, инородные тела гортани встречаются в 12%, трахеи – у 18%, бронха – в 70% наблюдений. В 80% случаев ИТ попадают в правый бронх, так как он является более широким и прямым продолжением трахеи. Правильный диагноз устанавливается в ранние сроки после аспирации ИТ в 40–57% пациентов. Показатель летальности колеблется, по данным разных авторов, от 2 до 15%.

Клинический случай. Мальчик В., 2008 г.р., поступил 30.05.2019 г. в отделение детской пульмонологии с жалобами на частый малопродуктивный кашель, преимущественно дневной, усиливающийся при физической нагрузке, иногда субфибрильная температура тела, слабость, вялость, снижение аппетита. Данные жалобы наблюдаются в третий раз за последние полгода. Диагноз: Инородное тело В10 левого легкого.

Вывод. Аспирация инородного тела в дыхательные пути чаще всего происходит в раннем детском возрасте (1–3 года).

Клиническая картина на ранних этапах протекает бессимптомно, а со временем приводит к развитию воспалительных изменений в легких, которые лечатся консервативно.

Учитывая сложность диагностики, аспирация инородного тела может приводить к частым повторным пневмониям, формированию бронхоэктазов в нижних отделах легких, что может потребовать оперативного лечения.

«Золотым стандартом» диагностики является фибробронхоскопия и спиральная компьютерная томография органов грудной клетки (СКТ ОГК), с помощью которых в ранние сроки после аспирации можно обнаружить и в дальнейшем исключить инородное тело из дыхательных путей.

Исследование было выполнено в соответствии с принципами Хельсинкской Декларации. Протокол исследования был одобрен Локальным этическим комитетом учреждения. На проведение исследований было получено информированное согласие родителей ребенка.

Авторы заявляют об отсутствии конфликта интересов.

Ключевые слова: ребенок, легкие, инородные тела.

Вступ

Актуальність аспірації сторонніх тіл (СТ) у дихальні шляхи (ДШ) зумовлена наявністю важких ускладнень, можливістю смерті, труднощами ранньої діагностики при невизначеній клінічній картині, а також можливістю виникнення хронічного ураження бронхолегеневої системи. Проблема потрапляння СТ зустрічається в будь-якому віці та досить часто вимагає термінової, а іноді екстреної оцінки ситуації, обстеження, прийняття правильного рішення [6].

За статистикою, найчастіше СТ у ДШ потрапляють у дитячому віці. Приблизно в 95–98% випадків ця патологія реєструється у дітей віком 1,5–3 років. Пов'язано це з особливостями поведінки малюків, їх анатомо-фізіологічними особливостями і недорозвиненням захисних рефлексів. Серед всіх випадків СТ у ДШ чужорідні тіла гортані зустрічаються в 12%, трахеї – у 18%, бронха – у 70% спостережень. У 80% випадків СТ потрапляють у правий бронх, оскільки він є більш широким і прямим продовженням трахеї. Правильний діагноз встановлюється в ранній термін після аспірації СТ у 40–57% пацієнтів. Показник летальності коливається, за даними різних авторів, від 2 до 15% [2].

Аспірація СТ у ДШ в основному відбувається при вдиху. Тяжкість розладів при цьому буде залежати від наступних факторів:

– властивостей стороннього тіла (його величини, структури, особливостей будови);

– глибини його проникнення, наявності або відсутності фіксації в просвіті дихальних шляхів;

Читайте нас на сайті: http://med-expert.com.ua

– ступеня викликаних порушень для проходження повітря, газообміну [1].

Характеризуючи СТ у ДШ можна виділити наступні класифікаційні моменти:

I. Шлях надходження СТ:

1) ендогенний (шматочки тканин при тонзилектомії та аденотомії, зуби, зубні коронки тощо);

2) екзогенний (шматочки їжі, монети, цвяхи, намистини, ґудзики та ін.).

II. Тип обструкції залежно від локалізації:

1) ларинготрахеальна обструкція (СТ знаходиться вище біфуркації трахеї та характеризується високим ризиком розвитку тотальної обструкції);

2) бронхіальна обструкція.

Виділяють чотири типи бронхіальної обструкції:

а) механізм кульового клапана – СТ щільно стоїть при вдиху, але зміщується при видиху. Призводить до раннього розвитку ателектазу ураженої сторони легені;

б) механізм стоп-клапана – набрякле СТ блокує рух повітря при вдиху та видиху. Призводить до раннього ателектазу ураженої сторони легені;

в) вентильний механізм – СТ пропускає повітря при вдиханні, але блокує при видиху. Призводить до розвитку емфіземи легені на боці ураженого бронха та зміщення середостіння в інший, здоровий бік («повітряна пастка»);

г) механізм прохідного клапана – СТ фіксоване, але не блокує проходження повітря. Це призводить до поступового розвитку бронхостенозу, бронхоектазів, ателектазу, але без помітного зміщення межистіння.

III. Походження СТ:

1) органічні СТ (рослинного і тваринного походження);

2) неорганічні СТ (металеві, пластикові, тканинні).

IV. Можливість виявлення при променевій діагностиці:

1) рентгенконтрастні (металеві, кісткові тощо);

2) нерентгенконтрастні [3].

Досить складними й агресивними в діагностиці є предмети органічного походження, синтетичні матеріали та тканини. Вони не контрастують на рентгені, можуть кришитися, розкладатися та проникати в дистальні відділи бронхіального дерева або збільшуватися в розмірах за рахунок набухання, призводячи до обтурації бронхів, викликаючи ателектаз, раннє інфікування з розвитком абсцедуючої пневмонії, формування бронхоектазів. Колосся злаків мають тенденцію пенетрувати в легеневу паренхіму, викликаючи гострий гнійний процес. Крім обструкції дані СТ можуть викликати алергічні реакції.

У клінічному перебігу захворювання ДШ, спричиненого СТ, виділяють три періоди:

I. Період гострих респіраторних порушень (проходження стороннього тіла через верхні дихальні шляхи). Зазвичай нетривалий. Проявляється гострим приступом кашлю, ціанозу, задухи.

II. Період прихованого перебігу (фіксація чужорідного тіла, в більшості випадків у периферичному бронху). Тривалість – від декількох годин до 10 діб.

III. Період ускладнень:

1) ранні ускладнення: кровотечі, ателектази, гостра пневмонія, бактеріальна деструкція легень, прогресуюча емфізема середостіння, піопневмоторакс;

2) пізні ускладнення: бронхостеноз, бронхоектази.

У типових випадках діагноз СТ у ДШ не представляє труднощів і ґрунтується на анамнестичних даних і клінічних проявах, характерних для того чи іншого виду обструкції. «Золотим стандартом» діагностики та лікувальної тактики є проведення фібробронхоскопії. При неуспішних трахеобронхоскопічних маніпуляціях проводять торакотомію і пряме видалення стороннього тіла [4, 5].

Клінічно нетипові випадки призводять до невчасної діагностики СТ у ДШ, що в свою чергу сприяє розвитку тяжких віддалених наслідків перенесеної аспірації СТ і вимагає виконання оперативних втручань з видаленням органів. Ілюстрацією такого хірургічного випадку є власне клінічне спостереження.

Дослідження виконано відповідно до принципів Гельсінської Декларації. Протокол дослідження ухвалений Локальним етичним комітетом установи. На проведення досліджень було отримано інформовану згоду батьків дитини.

Клінічний випадок

Дитина, *хлопчик В.*, 2008 р.н. поступив 30.05.2019 р. у відділення дитячої пульмонології зі скаргами на частий малопродуктивний кашель, переважно денний, що посилюється при фізичному навантаженні, іноді субфебрильну температуру тіла, слабкість, в'ялість, зниження апетиту. Дані скарги спостерігаються втретє за останні півроку.

З анамнезу відомо: хлопчик із двійні, народився недоношеним. Росте і розвивається відповідно віку. До 3-х років виявлявся атопічний дерматит. Із 3-х до 6-ти років часті бронхообструктивні синдроми (БОС) на фоні ГРВІ – 3–4 рази на рік, з 6-ти до 8-ми років лише ГРВІ, без ускладнень. Має харчову алергію на мед, солодощі. Бронхіальної астми (БА) в сім'ї немає. Медикаментозної алергії не виявлено.

Читайте нас на сайті: http://med-expert.com.ua

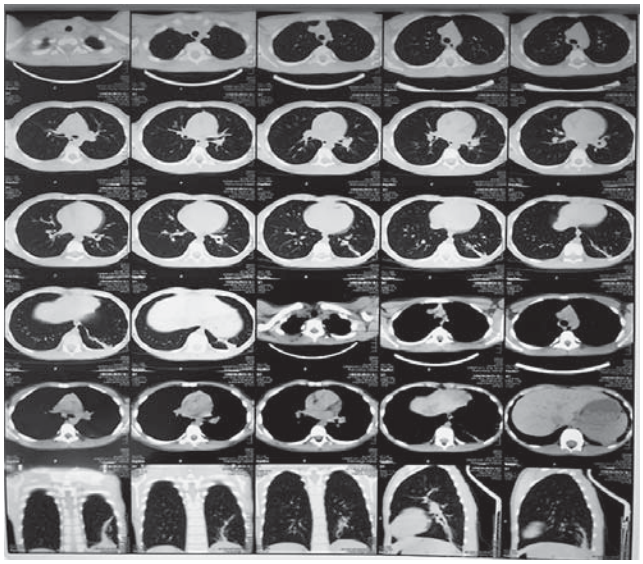

Рис. 1. Мультиспіральна комп'ютерна томографія органів грудної порожнини від 01.06.17 р.

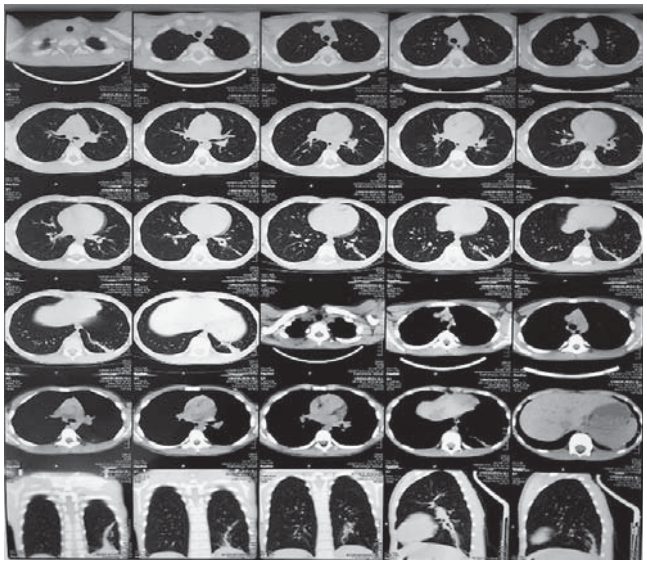

Рис. 2. Мультиспіральна комп'ютерна томографія органів грудної порожнини від 03.07.18 р.

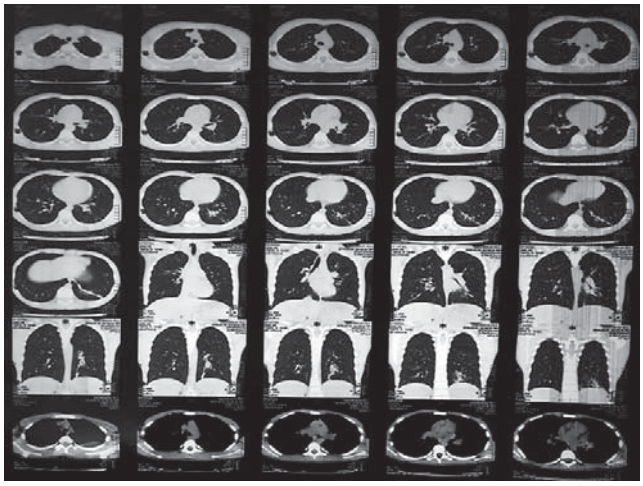

Рис. 3. Мультиспіральна комп'ютерна томографія органів грудної порожнини від 31.05.19 р.

З 8-ми років (2016 рік) БОС відновилися – 4 епізоди за 6 місяців. У 2016 році встановлено діагноз БА, отримував базисну терапію – фліксотид 125 мкг 2 рази/день протягом 8 місяців. У липні 2016 року діагностовано лівобічну верхньодольову пневмонію. Успішно пролікований. Досягнуто стійкої ремісії БА. Через рік, у 2017 році, діагностують лівобічну нижньождольову пневмонію. Мультиспіральна комп'ютерна томографія (МСКТ) органів грудної порожнини (ОГК) від 01.06.17 р.: на серії КТ-зрізів зліва в нижній долі S9,10 визначаються ділянки консолідації паренхіми з частковим бронхографічним ефектом; у прилеглій легеневій тканині – ділянки гіпопневматозу за типом «матового скла» на фоні підсиленого, деформованого легеневого малюнку. На іншій частині – паренхіма прозора, без вогнищево-інфільтративних змін. На КТ – ознаки лівобічної нижньодолевої пневмонії (рис. 1). Отримував лікування, що дало позитивну динаміку. Через рік відбулося загострення, яке вдалося успішно пролікувати. МСКТ ОГК від 03.07.18 р.: на серії КТ-зрізів зліва в нижній долі S9,10 визначаються ділянки локального фіброзу з поодинокими тракційними бронхоектазами. На іншій частині – паренхіма прозора, без вогнищево-інфільтративних змін. На КТ – ознаки постзапального фіброзу зліва в нижній долі зі сформованими бронхоектазами. У порівняні з КТ-обстеженням від 01.06.2017 р. позитивна динаміка процесу. (рис. 2).

Починаючи з кінця 2018 р. до кінця весни 2019 р., тричі спостерігалося погіршення стану дитини з сумнівним ефектом антибактеріальної терапії. МСКТ ОГК від 31.05.2019 р.: КТ-ознаки формування субсегментарного ателектазу, ознаки бронхопневмонії, одиничні бронхоектази нижньої долі лівої легені (рис. 3). В основу діагностичного пошуку покладено виключення приєднання туберкульозного враження. Запропоновано проведення фібробронхоскопії (ФБС), від якої батьки категорично відмовилися. Проведено курс лікування. Проте, покращення стану дитини не відбулося. Знову запропоновано батькам провести ФБС, отримано згоду.

ФБС від 22.07.2019 р.: надгортанник і відростки черпалоподібних хрящів рухливі, голосові складки рухливі, без патологічних змін. Трахея і доступні огляду бронхи правої легені вільно прохідні без патологічних змін. Зліва гирло В10 заповнено в'язким гнійним секретом, після аспірації та промивання його просвіту спостерігається набряк слизової оболонки та циркулярна пігментна пляма, на тлі якої візуалізується утворення по передній стінці. Заклю-

Читайте нас на сайті: http://med-expert.com.ua

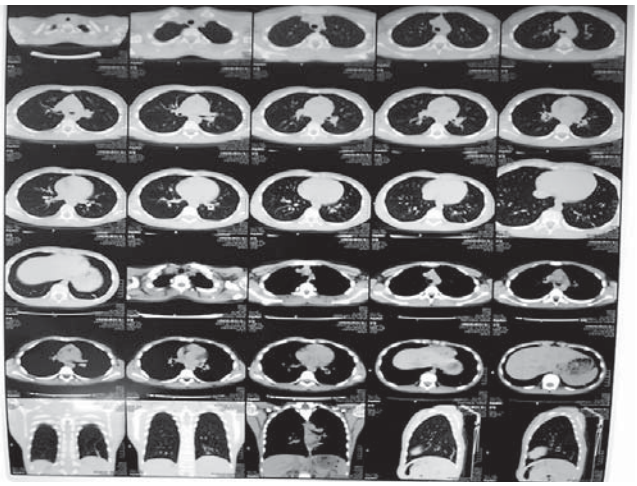

Рис. 4. Мультиспіральна комп'ютерна томографія органів грудної порожнини від 30.07.19 р.

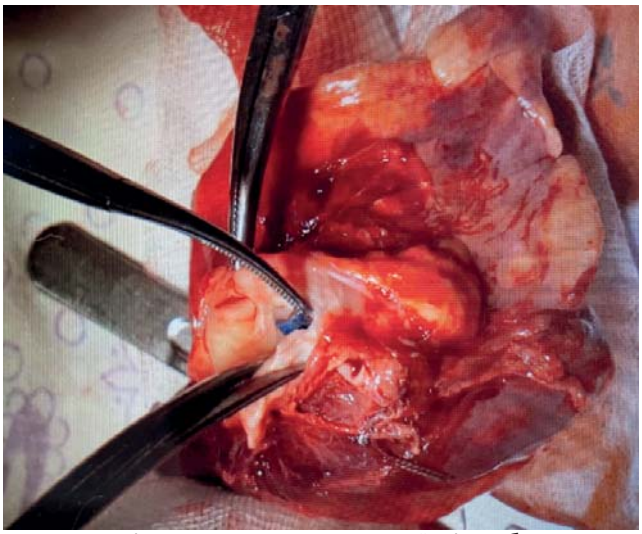

Рис. 5. Розсікання значно потовщеної стінки бронха для видалення стороннього тіла

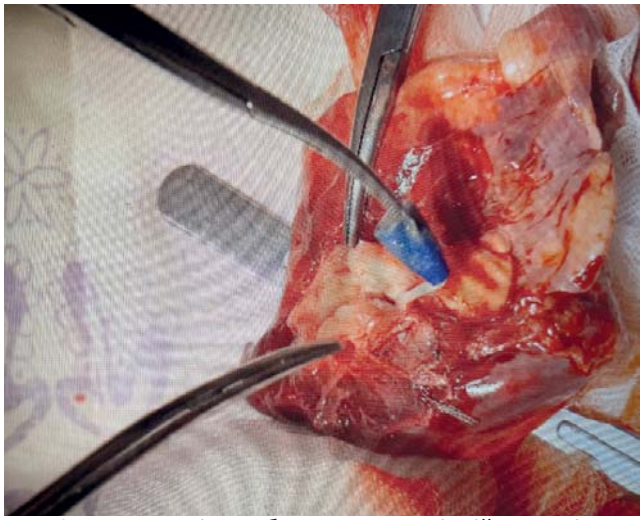

Рис. 6. Стороннє тіло та бронх заповнені гнійним вмістом

чення: проводити диференційну діагностику між специфічним процесом та стороннім тілом В10 лівої легені. ФБС контроль через тиждень.

ФБС від 29.07.2019 р.: Трахея та бронхи правої легені без патологічних змін. Зліва в просвіті В10 візуалізується стороннє тіло синього кольору у вигляді циліндра, проксимальний кінець якого відкритий на рівні гирла бронха. Слизова помірно набрякла, гіперемована. При промиванні р-м лазолвану виділяється гнійний секрет. Заключення: Стороннє тіло В10 лівої легені. Лівобічний чітко обмежений бронхіт II ст. (В10). Видалення стороннього тіла шляхом ФБС не можливе через виражені фіброзні зміни бронха.

Заключний клінічний діагноз: Стороннє тіло В10 лівої легені.

Враховуючи дані ФБС, батькам запропоновано хірургічне лікування, на що отримано згоду. Дитина переведена у відділення хірургічного лікування туберкульозу та неспецифічних захворювань легень, ускладнених гнійно-септичними інфекціями ДУ «Національний інститут фтизіатрії і пульмонології імені Ф.Г. Яновського НАМН України».

30.07.19 р. проведено повторно контрольну МСКТ ОГК: КТ-ознаки постзапального фіброзу зліва в нижній долі зі сформованими тракційними бронхоектазами (рис. 4).

31.07.2019 р. виконано оперативне втручання: Відеоасистована (VATS) типова резекція нижньої долі лівої легені. В умовах тотальної інтравенозної анестезії зі застосуванням міорелаксантів та інтубацією правого головного бронха після обробки операційного поля, введено торакопорт у ліву плевральну порожнину. Проведено бокову мініторакотомію зліва довжиною 5 см. При ревізії – нижня доля в ділянці S10 щільна, ціанотична, у ній пальпуються бронхоектази. Пневмоліз. Розділено міждольову борозну. Поетапно виділено, перев'язано, прошито ендостеплером і пересічено артерії та вену до нижньої долі. Виділений нижньодольовий бронх. На нього зшивальний апарат накладений під контролем ФБС, бронх пересічено. Від верхньої долі відійшли послідовним накладанням ендостеплеру. Нижню долю лівої легені видалено. Механічна френікотрипсія. Мобілізація легені. Контроль гемо- і аеростазу. Встановлено два дренажі в ліву плевральну порожнину. Асептична наклейка. Аспіровано газ, у порожнині від'ємний тиск. Дренування за Бюлау.

Опис макропрепарату: Препарат містить стороннє тіло (носик кулькової ручки синього кольору) в ділянці S10, яке щільно фіксоване оточуючими тканинами. Для видалення стороннього тіла довелось

Читайте нас на сайті: http://med-expert.com.ua

розсікати значно потовщену стінку бронха (рис. 5). СТ і бронх заповнені гнійним вмістом (рис. 6).

Патогістологічний висновок: Легенева тканина – у стані гіпотелектазу з ділянками дрібних дистелектазів. Також спостерігаються розширені бронхи (помірні бронхоектази) з перибронхіальним пневмофіброзом та гіперплазією власних залоз сегментарних бронхів. Склерозування стінок великих судин. Незначні осередки емфізематозних змін. Гіпотелектаз (дистелектаз) частки легені з реактивними змінами, ймовірно внаслідок чужорідного тіла у просвіті бронха.

Післяопераційний період пройшов без ускладнень. Дитина виписана через 10 днів. За рік жодного загострення не спостерігалося.

Висновки

Аспірація стороннього тіла в дихальні шляхи найчастіше відбувається у ранньому дитячому віці (1–3 роки).

Клінічна картина на ранніх етапах протікає безсимптомно, а з часом призводить до розвитку запальних змін у легенях, що лікуються консервативно.

Враховуючи складність діагностики, аспірація стороннього тіла може призводити до частих повторних пневмоній, формування бронхоектазів у нижніх відділах легень, що може потребувати оперативного лікування.

«Золотим стандартом» діагностики є фібробронхоскопія та спіральна комп'ютерна томографія ОГК, за допомогою яких у ранній термін після аспірації можна виявити та в подальшому вилучити стороннє тіло з дихальних шляхів.

Автори заявляють про відсутність конфлікту інтересів.

References/Література

1. Bogomilsky MR, Chistyakova VR. (2008). Diseases of the ear, nose and throat in children's care: national guidelines. Москва. GEOTAR – Media. 731 [Богомильского МР, Чистяковой ВР. (2008). Болезни уха, горла, носа в детском воздасте: национальное руководство. Москва. ГЕОТАР – Медиа. 731]. ISBN 978–5–9704–0847–6.
2. Grona VN. (2006). A course of lectures on pediatric surgery. Textbook. Donetsk. 282 [Грона ВН. (2006). Курс лекций по детской хирургии. Учебное пособие. Донецк. 282].
3. Morgan Jr. J. Edward, Magid S Mikhail M79. (2003). Clinical Anesthesiology: Book 3. Per. from English: M. Publishing house BINOM. 304. Ill. [Морган-мл. Дж. Эдвард, Мэгид С Михаил М79. (2003). Клиническая анестезиология. Книга 3. Пер. с англ.: М. Издательство БИНОМ. 304. ил.].
4. Order of the Ministry of Health of Ukraine. 28.09.2012. No.751. «Provision and implementation of medical and technological documents for standardization of medical aid in the systems of the Ministry of Health of Ukraine» [Наказ МОЗ України. 28.09.2012. №751. «Про створення та впровадження медико – технологічних документів зі стандартизації медичної допомоги в системі Міністерства охорони здоров'я України»].
5. Order of the Ministry of Health of Ukraine. 06.27.2013. No.555. «About the consolidation and implementation of medical and technological documents for standardization of medical aid in chronic obstructive disease» [Наказ МОЗ України. 27.06.2013. №555. «Про затвердження та впровадження медико – технологічних документів зі стандартизації медичної допомоги при хронічному обструктивному захворюванні легень»].
6. Vinogradov AV. (2012). Foreign bodies. [Виноградов АВ. (2012). Инородные тела]. http://www.littleone.ru/articles/more/zdorovieipsihologi/144

Відомості про авторів:

Опанасенко Микола Степанович *– д.мед.н., проф., зав. відділенням торакальної хірургії і інвазивних методів діагностики ДУ «Національний інститут фтизіатрії і пульмонології імені Ф.Г. Яновського НАМН України». Адреса: м. Київ, вул. Амосова, 10. https://orcid.org/0000-0003-4071-2005.*

Леванда Лариса Іванівна *– лікар анестезіолог, зав. відділенням анестезіології ДУ «Національний інститут фтизіатрії і пульмонології імені Ф.Г. Яновського НАМН України». Адреса: м. Київ, вул. Амосова, 10. https://orcid.org/0000-0002-6302-2296.*

Терешкович Олександр Володимирович *– к.мед.н., ст.н.с. відділення торакальної хірургії і інвазивних методів діагностики ДУ «Національний інститут фтизіатрії і пульмонології імені Ф.Г. Яновського НАМН України». Адреса: м. Київ, вул. Амосова, 10. https://orcid.org/0000-0002-7202-295X.*

Ліскіна Ірина Валентинівна *– ДУ «Національний інститут фтизіатрії і пульмонології імені Ф.Г. Яновського НАМН України». Адреса: м. Київ, вул. Амосова, 10.*

Конік Богдан Миколайович *– к.мед.н., зав. відділенням хірургічного лікування туберкульозу та неспецифічних захворювань легень, ускладнених гнійно-септичними інфекціями ДУ «Національний інститут фтизіатрії і пульмонології імені Ф.Г. Яновського НАМН України». Адреса: м. Київ, вул. Амосова, 10. https://orcid.org/0000-0001-9226-0173.*

Загаба Людмила Михайлівна *– к.м.н., н.с. лабораторії патоморфології ДУ «Національний інститут фтизіатрії і пульмонології імені Ф.Г. Яновського НАМН України». Адреса: м. Київ, вул. Амосова, 10. https://orcid.org/0000-0002-6302-2296.*

Шамрай Максим Юрійович *– лікар–анестезіолог відділення анестезіології ДУ «Національний інститут фтизіатрії і пульмонології імені Ф.Г. Яновського НАМН України». Адреса: м. Київ, вул. Амосова, 10. https://orcid.org/0000-0002-3997-8204.*

Білоконь Сергій Миколайович *– лікар-хірург відділення хірургічного лікування туберкульозу і неспецифічних захворювань легень, ускладнених гнійно-септичними інфекціями ДУ «Національний інститут фтизіатрії і пульмонології імені Ф.Г. Яновського НАМН України». Адреса: м. Київ, вул. Амосова, 10. https://orcid.org/0000-0001-7737-878X.*

Стаття надійшла до редакції 17.07.2020 р., прийнята до друку 05.12.2020 р.

Читайте нас на сайті: http://med-expert.com.ua

Правила подачі та оформлення статей

Авторська стаття направляється до редакції електронною поштою у форматі MS Word. Стаття супроводжується офіційним направленням від установи, в якій була виконана робота, з візою керівництва (наукового керівника), завіреним круглою печаткою установи, експертним висновком про можливість відкритої публікації, висновком етичного комітету установи або національної комісії з біоетики. На останній сторінці статті мають бути власноручні підписи всіх авторів та інформація про відсотковий внесок у роботу кожного з авторів.

Приймаються оригінали супровідних документів з примірником рукопису, підписаного автором(ами), надіслані поштою, або скановані копії вищезазначених документів і першої (титульної) сторінки статті з візою керівництва, печаткою установи і підписами всіх авторів у форматі Adobe Acrobat (*.pdf), надіслані на електронну адресу редакції.

Статті приймаються українською, російською або англійською мовами.

Структура матеріалу: вступ (стан проблеми за даними літератури не більше ніж 5–7-річної давності); мета, завдання, матеріали та методи; результати дослідження та їх обговорення (висвітлення статистично опрацьованих результатів дослідження); висновки; перспективи подальших досліджень у даному напрямку; список літератури (два варіанти); реферати українською, російською та англійською мовами.

Реферат є незалежним від статті джерелом інформації, коротким і послідовним викладенням матеріалу публікації за основними розділами і має бути зрозумілим без самої публікації. Його обсяг не повинен перевищувати 200–250 слів. Обов'язково подаються ключові слова (від 3 до 8 слів) у порядку значущості, що сприятиме індексуванню статті в інформаційно-пошукових системах.

Реферат до оригінальної статті повинен мати структуру, що повторює структуру статті: мета дослідження; матеріали і методи; результати; висновки; ключові слова. Усі розділи у рефераті мають бути виділені в тексті жирним шрифтом.

Для інших статей (огляд, лекція, клінічний випадок тощо) реферат повинен включати короткий виклад основної концепції статті та ключові слова.

Оформлення статті. На першій сторінці зазначаються: індекс УДК ліворуч, ініціали та прізвища авторів, назва статті, назва установ, де працюють автори та виконувалось дослідження, місто, країна.

За умови проведення досліджень із залученням будь-яких матеріалів людського походження, в розділі «Матеріали і методи» автори повинні зазначати, що дослідження проводилися відповідно до стандартів біоетики, були схвалені етичним комітетом установи або національною комісією з біоетики. Те саме стосується і досліджень за участю лабораторних тварин.

Наприклад: *«Дослідження виконані відповідно до принципів Гельсінської Декларації. Протокол дослідження ухвалений Локальним етичним комітетом (ЛЕК) всіх зазначених у роботі установ. На проведення досліджень було отримано поінформовану згоду батьків дітей (або їхніх опікунів)».*

«Під час проведення експериментів із лабораторними тваринами всі біоетичні норми та рекомендації були дотримані».

Кількість ілюстрацій (рисунки, схеми, діаграми, фото) має бути мінімальною. Діаграми, графіки, схеми будуються у програмах Word або Excel; фотографії повинні мати один із наступних форматів: PDF, TIFF, PSD, EPS, AI, CDR, QXD, INDD, JPG (150–600 dpi).

Таблиці та рисунки розташовують у тексті статті відразу після першого згадування. У підпису до рисунку наводять його назву, розшифровують усі умовні позначки (цифри, літери, криві тощо). Таблиці мають бути оформлені відповідно до вимог ДАК, бути компактними, пронумерованими, мати назву. Номери таблиць, їхні заголовки і цифрові дані, оброблені статистично, повинні точно відповідати наведеним у тексті статті.

Посилання на літературні джерела у тексті позначаються цифрами у квадратних дужках та відповідають нумерації у списку літератури. **Статті зі списком літературних джерел у вигляді посилань на кожній сторінці або кінцевих посилань не приймаються.**

Необхідно подавати два варіанти списку літератури.

Перший варіант подається відразу після тексту статті, джерела розташовуються за алфавітом (спочатку праці, опубліковані українською або російською мовами, далі – іншими мовами).

Другий варіант повністю відповідає першому, але джерела українською та російською мовами **ПЕРЕКЛАДАЮТЬСЯ!** на англійську мову. Цей варіант необхідний для сайту, підвищення індексу цитування та аналізу статті у міжнародних наукометричних базах даних.

Обидва варіанти оформлюються за стилем APA (American Psychological Association style), який використовується у дисертаційних роботах.

Приклад оформлення для обох варіантів:

Автор АА, Автор ВВ, Автор СС. (2005). Назва статті. Назва журналу. 10(2); 3: 49-53.

Автор АА, Автор ВВ, Автор СС. (2006). Назва книги. Місто: Видавництво: 256.

У тексті статті допускаються загальноприйняті скорочення, а також авторські скорочення, які обов'язково розшифровуються у тексті при першому згадуванні та залишається незмінними по всьому тексту.

У кінці статті автори мають заявити про наявність будь-яких конкуруючих фінансових інтересів щодо написання статті. Зазначення конфлікту інтересів або його відсутності у статті **є обов'язковим**.

Приклад: *«Автори заявляють про відсутність конфлікту інтересів» або «Матеріал підготовлений за підтримки компанії…»*

Стаття закінчується відомостями про **усіх авторів**. Зазначаються прізвище, ім'я, по батькові (повністю), вчений ступінь, вчене звання, посада в установі/установах, робоча адреса з поштовим індексом, робочий телефон і адреса електронної пошти; ідентифікатор ORCID (https://orcid.org/register). Автор, відповідальний за зв'язок із редакцією, надає свій мобільний/контактний номер телефона.

Відповідальність за достовірність та оригінальність наданих матеріалів (фактів, цитат, прізвищ, імен, результатів досліджень тощо) несуть автори.

Редакція забезпечує рецензування статей, виконує спеціальне та літературне редагування, залишає за собою право скорочувати обсяг статей. Відмова авторам у публікації статті може здійснюватись без пояснення причин и не вважається негативним висновком щодо наукової та практичної значущості роботи.

Статті, оформлені без дотримання правил, не розглядаються і не повертаються авторам.

Редколегія

ГРУПА КОМПАНІЙ
«МедЕксперт»
медичні видання,
конференції і семінари,
маркетингові дослідження
med-expert.com.ua

Група компаній
МедЕксперт

Контакти редакції
Відповідальний редактор:
Шейко Ірина
Олександрівна
+3 044 498-08-80
+3 097 110-34-20
pediatr@med-expert.com.ua

ЗАПРОШУЄМО АВТОРІВ НАУКОВИХ СТАТЕЙ ДО СПІВПРАЦІ

ПУБЛІКАЦІЯ БЕЗКОШТОВНА

Видавництво ТОВ «Група компаній МедЕксперт» випускає журнали для лікарів різних спеціальностей. Ми створюємо видання європейського зразка з інноваційним для України підходом до формування наповнення кожного випуску і висвітлення профільної тематики. Нашими експертами є не лише визнані українські вчені, але й провідні фахівці країн Балтії, Польщі, Великої Британії, Молдови, Франції, Італії, Туреччини, Ізраїлю, Китаю та інших. Усі наші журнали видаються великими накладами, доступні для читачів і мають авторитет у фаховому середовищі. Кожен з них надійно закріпив за собою позиції кращого у спеціалізованих рейтингах.

«Сучасна педіатрія. Україна»

Журнал публікує результати наукових досліджень щодо методів діагностики та лікування дитячих хвороб з метою підвищення якості надання допомоги дітям в Україні.

«Український журнал Перинатологія і педіатрія»

Єдине в Україні видання, яке публікує результати сучасних досліджень з проблем акушерства та розвитку дитини від зачаття до підліткового віку.

«Хірургія дитячого віку. Україна»

На сторінках видання публікуються результати оригінальних досліджень, унікальні та складні клінічні випадки, висвітлюються нові підходи до діагностики та лікування різних хірургічних захворювань.

Всі журнали включені у категорію «Б» Переліку наукових фахових видань України, у яких можуть публікуватися результати дисертаційних робіт на здобуття наукових ступенів доктора і кандидата наук

Визнанням авторитетності наших журналів є те, що всі вони входять у міжнародні наукометричні бази. Статтям присвоюється цифровий ідентифікатор об'єкта DOI.

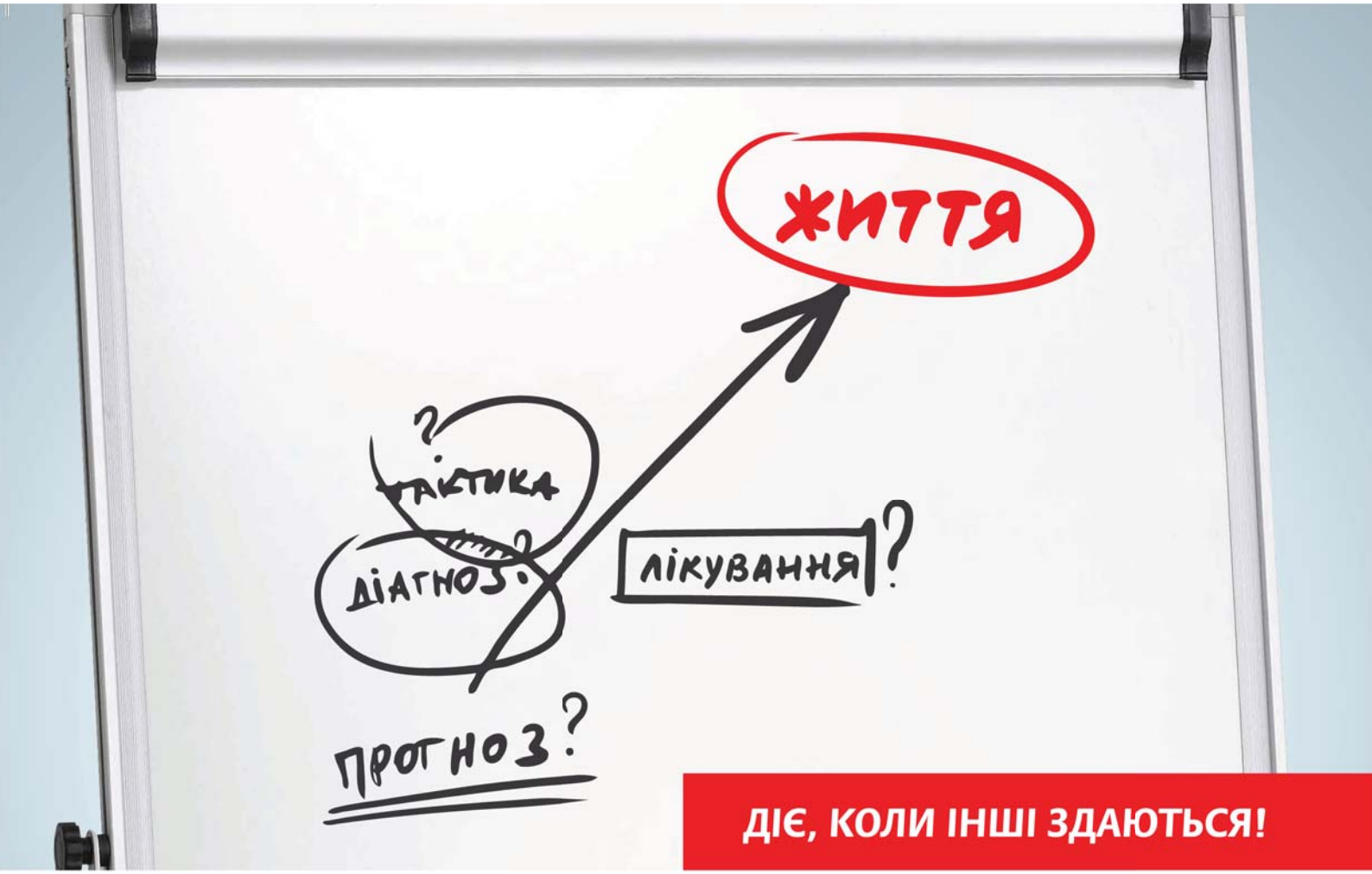

ДІЄ, КОЛИ ІНШІ ЗДАЮТЬСЯ!

РП № UA/10759/01/01, необмежено з 24.06.2015;
РП № UA/10759/01/02, необмежено з 24.06.2015

МЕПЕНАМ (меропенем) — антибіотик класу карбапенемів, призначений для лікування полімікробних інфекцій, в тому числі нозокоміальних, викликаних резистентними бактеріями.

Увага! Нова форма та нові можливості застосування!

Препарат Мепенам у дозуванні 0,5 г доцільно використовувати:

Інфекція	*Одноразова доза для дорослих та дітей з масою тіла більше 50 кг* для введення кожні 8 годин*
Пневмонія негоспітальна та госпітальна	**0,5–1 г**
Ускладнені інфекції сечовивідних шляхів	**0,5–1 г**
Ускладнені інтраабдомінальні інфекції	**0,5–1 г**
Інфекції під час пологів та післяпологові інфекції	**0,5–1 г**
Ускладнені інфекції шкіри та м'яких тканин	**0,5–1 г**

МЕПЕНАМ
MEPENAM

Діюча речовина: *меропенем;* 1 флакон містить меропенему тригідрату, у перерахуванні на меропенем, 0,5 г або 1,0 г.
Лікарська форма. Порошок для розчину для ін`єкцій.
ПОКАЗАННЯ.
Мепенам показаний для лікування таких інфекцій у дорослих і дітей віком від 3 місяців:
– пневмонії, у тому числі негоспітальної та госпітальної пневмонії;
– бронхолегеневих інфекцій при муковісцидозі;
– ускладнених інфекцій сечовивідних шляхів;
– ускладнених інтраабдомінальних інфекцій;
– інфекцій під час пологів і післяпологових інфекцій;
– ускладнених інфекцій шкіри і м'яких тканин;
– гострого бактеріального менінгіту.
Мепенам можна застосовувати для лікування пацієнтів з нейтропенією і гарячкою при підозрі на бактеріальну інфекцію.
ПРОТИПОКАЗАННЯ.
Підвищена чутливість до діючої речовини та/або до будь-якої з допоміжних речовин препарату, та/або до будь-якого іншого антибактеріального засобу групи карбапенемів. Тяжка підвищена чутливість (наприклад, анафілактичні реакції, тяжкі реакції з боку шкіри) до будь-якого іншого типу бета-лактамного антибактеріального засобу (наприклад, пеніцилінів або цефалоспоринів).
ПОБІЧНІ РЕАКЦІЇ.
Оральний та вагінальний кандидоз; ангіоневротичний набряк, анафілактична реакція; діарея, блювання, нудота, біль у животі; висип, свербіж, кропив'янка; запалення, біль, тромбофлебіт; біль у місці ін'єкції та ін.

*Доза і тривалість лікування залежить від виду збудника хвороби, тяжкості захворювання та індивідуальної чутливості пацієнта.

Міжнародне непатентоване найменування: Meropenem.
ВІДПУСКАЄТЬСЯ ЗА РЕЦЕПТОМ ЛІКАРЯ.
Інформацію наведено в скороченому вигляді, повна інформація викладена в інструкції для медичного застосування лікарського засобу Мепенам, порошок для розчину для ін'єкцій.Інформація виключно для медичних та фармацевтичних працівників. Для використання у професійній діяльності.
Виробник: АТ «Київмедпрепарат» (01032, Україна, м. Київ, вул. Саксаганського, 139).
Дата останнього перегляду інформаційного матеріалу: 05.01.2021 р.

До складу Корпорації «Артеріум» входять АТ «Київмедпрепарат» та АТ «Галичфарм»

«Артеріум» Фармацевтична Корпорація
www.arterium.ua

Ближче до людей
ARTERIUM